

ВПЛИВ СТРУМЕКТОМІЇ НА СТАН ГЕМОМІКРОЦИРКУЛЯТОРНОГО РУСЛА ЯЄЧОК ЩУРІВ ЗА ДАНИМИ ЕЛЕКТРОННОЇ МІКРОСКОПІЇ

©О. П. Ільків

ДВНЗ «Тернопільський державний медичний університет імені І. Я. Горбачевського МОЗ України»

РЕЗЮМЕ. Одним із факторів, які впливають на зниження народжуваності, вважають ослаблення активності сперматогенезу. Причиною може бути нестача тиреоїдних гормонів.

Мета дослідження – встановити особливості перебудови гемомікроциркульторного русла яєчок щурів після струмектомії.

Матеріал і методи. Експерименти проведено на білих щурах-самцях, яким під кетаміновим знеболюванням проводили струмектомію. Матеріал для ультраструктурних досліджень забирали через 1, 3, 7, 14 і 28 діб після операції.

Результати. Через 1 добу після струмектомії відмічалось звуження просвіту гемокапілярів внаслідок набухання ендотеліоцитів і їх ядер. У просвіті гемокапілярів виявлялися скупчення овально деформованих еритроцитів.

Через 3 доби після струмектомії діаметр гемокапілярів ставав, навпаки, дещо розширеним. У їх просвіті також були наявні еритроцити овально-втягнутої форми. Ендотеліоцити мали потовщену вогнищево набряклу цитоплазму. Цитолема формувала випинання і заглиблення. У периферійних ділянках цитоплазми виявлялися вакуолі та піноцитозні міхурці. Відмічалися локальні потовщення базальної мембрани та периваскулярний набряк.

З 7 по 14 добу виявлені зміни структур гемокапілярів продовжували наростати. Дещо зменшувалася товщина цитоплазми периферійних відділів ендотеліоцитів.

З 21 і до 28 доби характерним було розширення просвіту мікросудин, який нерідко у рази переважав діаметр еритроцитів. У результаті цього еритроцити набували чіткої округлої форми. У складі стінок мікросудин одночасно виявлялися ендотеліоцити з набряком цитоплазми, а також клітини, що мали електроннощільну цитоплазму та пікнотичні осміофільні ядра. У розширених периваскулярних просторах виявлялися ознаки склеротичних змін.

Висновки. У ранні терміни після струмектомії знижується пропускна спроможність гемокапілярів яєчок як реакція на операційну травму. У віддалені терміни у яєчках переважають явища застійного характеру з розвитком дистрофічних змін у ендотеліоцитах та проліферацією колагенових структур у периваскулярних просторах.

КЛЮЧОВІ СЛОВА: гіпотиреоз; яєчка; ендотеліоцити; гемокапіляри.

Вступ. За останні роки відмічається досить стійка тенденція до зниження народжуваності в ряді європейських країн, включаючи Україну. Одним з факторів зниження цього показника вважають ослаблення активності сперматогенезу [3, 5, 14].

До причин порушення сперматогенезу у чоловіків відносять ендокринні розлади. Їх поширеність, за різними даними, коливається у межах від 0,6 до 30 % [1, 2, 7, 12, 13].

На сьогодні, за результатами ряду досліджень, висловлюється думка, що нестача тиреоїдних гормонів може призводити до порушення сперматогенної та інкреторної функцій сім'яників у дорослих чоловіків. Причиною цього вважають зниження рівня тестостерону у крові, яке розвивається унаслідок порушення ферментних систем, що відповідають за синтез андрогенів у яєчках [6, 9, 15, 16].

Однак морфогенетичні механізми цих процесів залишаються до кінця не вивченими. Зокрема це стосується впливу судинного фактора, що цілком узгоджується із сучасними уявленнями щодо встановлення характеру та особливостей перебудови кровоносної судинної системи за умов пору-

шеної гемоциркуляції як одного із пріоритетних завдань сучасної морфології [10, 11].

Мета дослідження – встановити ультраструктурні особливості перебудови гемомікроциркульторного русла яєчок щурів після струмектомії.

Матеріал і методи дослідження. Експерименти проведено на 18 статевозрілих білих лабораторних щурах-самцях з масою тіла 160–180 г. З них 3 тварини склали контрольну групу, іншим 15 щурам під кетаміновим знеболюванням проводили струмектомію. З експерименту тварин виводили шляхом внутрішньоочеревинного введення великих доз концентрованого тіопенталу натрію. Всі експериментальні дослідження проводили у відповідності до принципів біоетики, викладених у Гельсинській Декларації та Законі України «Про захист тварин від жорстокого поводження» (№ 1759-VI від 15.12.2009).

Матеріал для електронно-мікроскопічних досліджень забирали через 1, 3, 7, 14 і 28 діб після операції згідно з загальноприйнятою методикою [4, 8]. Відпрепаровані маленькі шматочки сім'яників фіксували у 2,5 % розчині глютаральдегіду з активною реакцією середовища рН 7,2–7,4, приготовленому на фосфатному буфері. Фіксований

Огляди літератури, **оригінальні дослідження**, погляд на проблему

матеріал через 60 хвилин переносили у буферний розчин і промивали впродовж 20–30 хвилин. Постфіксацію здійснювали в 1 % розчині чотириокису осмію на фосфатному буфері протягом 60 хвилин, після чого проводили його дегідратацію у спиртах зростаючої концентрації, пропіленоксиді та заливали в суміш епоксидних смол з аралдитом.

Ультратонкі зрізи, виготовлені на ультрамікротомі LKB-3 (Швеція), контрастували 1 % водним розчином ураніацетату та цитратом свинцю згідно з методом Рейнольдса і вивчали в електронному мікроскопі ПЕМ-125К.

Результати й обговорення. Електронно-мікроскопічне дослідження гемомікроциркуляторного русла яєчок щурів через 1 добу після струмектомії дозволило встановити його суттєву морфофункціональну перебудову. Вона полягала у зниженні пропускної спроможності гемокапілярів за рахунок помітного звуження їх просвіту. Це відбувалося внаслідок набухання ендотеліоцитів і, особливо, їх ядер, які разом із тонким прошарком цитоплазми і цитолемою випиналися у просвіт мікросудин. У результаті цього в просвіті гемокапілярів виявлялися скупчення овально деформованих еритроцитів. У самих ендотеліоцитах відмічалися біляядерне розташування органел і досить активний піноцитоз.

Через 3 доби після струмектомії діаметр гемокапілярів навпаки, дещо розширювався. У їх просвіті також були наявні формені елементи крові, переважно еритроцити, форма яких ще залишалася овально-втягнутою. Ендотеліоцити у складі

стінок мікросудин мали потовщену вогнищево набряклу цитоплазму. Цитолема за рахунок нерівності контурів формувала випинання та мікроворсинки у просвіт капілярів, а також заглиблення у цитоплазму. У периферійних ділянках цитоплазми виявлялися різні за розмірами вакуолі та піноцитозні міхурці. Органел було порівняно небагато, вони мали незначні структурні зміни. Подовгасті округлої форми ядра ендотеліальних клітин виглядали збільшеними у розмірах, а у їх каріоплазмі переважав еухроматин. Каріолема також формувала окремі інвагінації. Місцями спостерігалось потовщення перинуклеарних просторів (рис. 1). На цьому тлі відмічалися локальні потовщення базальної мембрани та периваскулярний набряк.

З 7 по 14 добу експериментального спостереження виявлені попередньо електронно-мікроскопічні зміни структур гемомікроциркуляторного русла продовжували наростати. Це підтверджувалося подальшим розширенням просвітів та помітним кровонаповненням мікросудин. Зберігалися випинання і інвагінації цитоплазми ендотеліоцитів, однак товщина їх цитоплазми, особливо у периферійних відділах, дещо зменшувалася. Кількість органел також ставала меншою, а самі вони мали переважно периферійне розташування (рис. 2). Разом з тим, у цитоплазмі досить часто можна було спостерігати розширення каналців ендоплазматичної сітки і формування різних розмірів вакуолей. В ядрах спостерігалася помітна маргінація хроматину. Водночас, іноді у стромі органа можна було спостерігати гемокапіляри з вузькими просвітами.

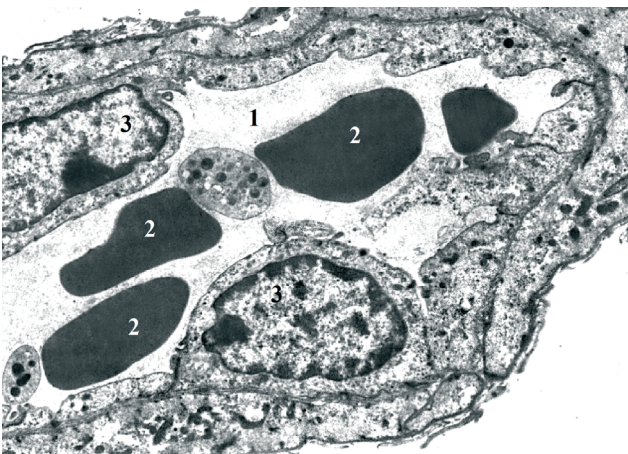

Рис. 1. Електроннограма гемокапіляра яєчка щура через 3 доби після струмектомії. $\times 18000$. Просвіт гемокапіляра (1), еритроцити (2), ядра ендотеліоцитів (3).

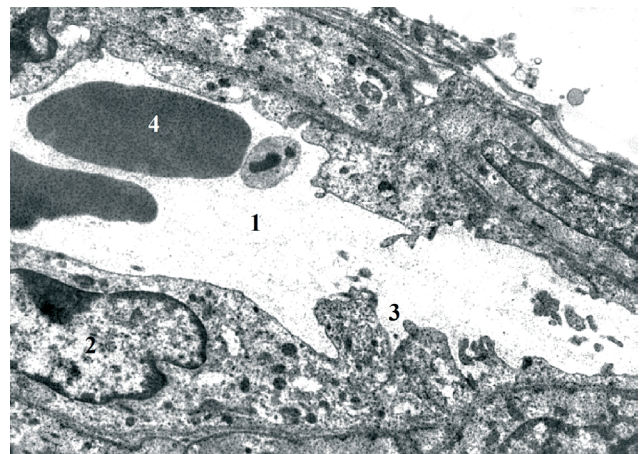


Рис. 2. Електроннограма гемокапіляра яєчка щура через 14 днів після струмектомії. $\times 18000$. Просвіт гемокапіляра (1), ядро ендотеліоцита (2), випинання і інвагінації цитолемі ендотеліоцита (3), еритроцит (4).

Починаючи з 21, і, особливо, на 28 добу експерименту виявлені у попередній термін спостереження ознаки розладів гемомікроциркуляції

продовжували наростати. Просвіт гемокапілярів ставав помітно розширеним і нерідко у разі переважав діаметр еритроцитів, які у результаті цього

Огляди літератури, **оригінальні дослідження**, погляд на проблему

набували чіткої округлої форми (рис. 3). Субмікроскопічно у складі їх стінок одночасно виявлялися ендотеліоцити з набряком цитоплазми, а також клітини, що мали електроннощільну цитоплазму та пікнотично деформовані осміофільні ядра. Органел у цитоплазмі було небагато, вони доволі часто були значно пошкодженими, різко зменшувалася кількість піноцитозних міхурців. Базальна пластинка гемокапілярів ставала нечітко контурованою і набувала нерівномірної товщини. У розширених периваскулярних просторах виявлялися ознаки склеротичних змін, що підтверджувалося наявністю як окремих колагенових фібрил, так і цілих їх пучків. Все це відображає у пізні терміни досліду застійні явища та глибокі порушення трофіки гонад.

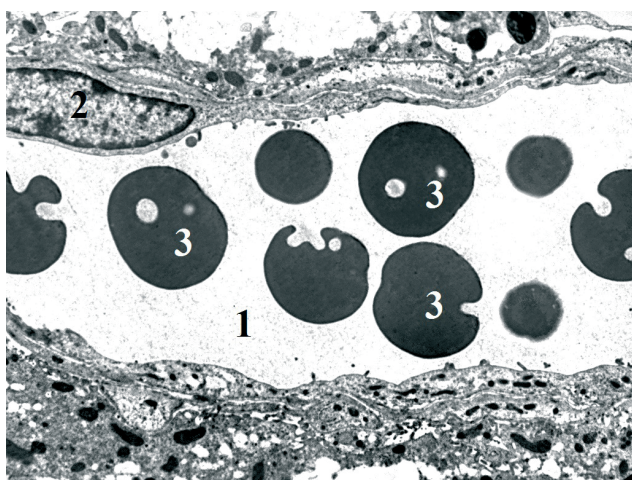


Рис. 3. Електронограма гемокапіляра яєчка щура через 21 добу після струмектомії. $\times 14000$. Просвіт гемокапіляра (1), ядро ендотеліоцита (2), еритроцити (3).

ЛІТЕРАТУРА

1. Литвак Е. О. Гиперпролактинемия у мужчин / Е. О. Литвак, О. О. Чачева // Мед. аспекты здоровья мужчины. – 2011. – № 2. – С. 38–44.
2. Поворознюк М. В. Поширеність та основні причини безпліддя у чоловіків / М. В. Поворознюк // Медичні аспекти здоров'я чоловіка. – 2012. – № 3 (5). – С. 62–73.
3. Приступюк О. М. Гіпотиреоз: ушкодження органів та систем / О. М. Приступюк // Міжнародний ендокринологічний журнал. – 2011. – № 4 (36).
4. Саркисов Д. С. Общая патология человека / Д. С. Саркисов, М. А. Пальцев, Н. К. Хитров. – М.: Медицина, 1997. – 608 с.
5. Современные представления о механизмах стрессобусловленных изменений активности сперматогенеза / Т. А. Золотарева, Б. А. Насибуллин, Н. А. Ярошенко, А. В. Змиевский // Світ медицини та біології. – 2011. – № 4. – С. 134–137.
6. Співак Ж. С. Динаміка функціонального стану системи репродукції у неплідних чоловіків, хворих на субклінічний гіпотиреоз, на тлі компенсації тиреоїдного статусу / Ж. С. Співак, В. О. Бондаренко, А. С. Міну-

Результати проведеного дослідження свідчать про відчутні розлади гемомікроциркуляції, які виникають у яєчках щурів після струмектомії. У ранні терміни (1 доба після операції) вони полягають у підвищенні функціональної активності ендотеліоцитів і зменшенні у результаті цього діаметра просвіту та пропускної спроможності мікросудин, що може бути наслідком безпосереднього впливу операційної травми. На 3 добу експерименту стан пропускної спроможності гемомікроциркуляторного русла дещо відновлювався, що свідчить про розвиток компенсаторно-приспосувальних змін. Однак вже навіть у цей термін спостерігалися ознаки дистрофічних процесів у ендотеліоцитах. Подальші спостереження дозволили встановити прогресуючі розлади кровообігу у яєчках, які вже набували скоріше застійного типу, що може бути причиною розвитку ішемії та її наслідків – змін склеротичного характеру, а в подальшому – функціональної недостатності органа.

Висновки. У ранні терміни після струмектомії знижується пропускна спроможність гемокапілярів яєчок як реакція на операційну травму. У віддалені терміни у гемомікроциркуляторному руслі яєчок переважають явища застійного характеру з одночасним розвитком дистрофічних змін у ендотеліоцитах та проліферацією колагенових структур у периваскулярних просторах, що може бути причиною ішемії органа з розвитком його функціональної недостатності.

Перспективи подальших досліджень. Подальші дослідження мають бути спрямовані на морфофункціональне обґрунтування ефективності нових методів корекції чоловічого непліддя на тлі гормонального дисбалансу.

хін // Проблеми ендокринної патології. – 2012. – № 4. – С. 30–35.

7. Сухих Г. Т. Мужское бесплодие / Г. Т. Сухих, В. А. Божедомов. – М.: Эксмо, 2009. – 240 с.

8. Уикли Б. Электронная микроскопия для начинающих / Б. Уикли. – М.: Мир, 1975. – 336 с.

9. Шелковникова Т. В. Современные представления о взаимосвязи гормонов щитовидной железы и гонад у мужчин / Т. В. Шелковникова, С. А. Догадин // Сибирское медицинское образование. – 2013. – № 1. – С. 9–14.

10. Шорманов И. С. Сосудистая система почек при стенозе легочного ствола с различным уровнем компенсации кровообращения / И. С. Шорманов // Бюллетень экспериментальной биологии и медицины. – 2004. – Т. 137, № 3. – С. 332–335.

11. Шорманов С. В. Морфологические изменения сосудов печени при моделировании стеноза легочного ствола и после его устранения / С. В. Шорманов, С. В. Куликов // Бюллетень экспериментальной биологии и медицины. – 2007. – Т. 144, № 9. – С. 342–345.

Огляди літератури, **оригінальні дослідження**, погляд на проблему

12. Growth hormone in male infertility / N. Magon, S. Singh, A. Saxena, R. Sahay // *Indian J. Endocrinol. Metab.* – 2011. – Vol. 15, Suppl 3. – P. 248–249.

13. Hyperprolactinemia: An often missed cause of male infertility / P. Singh, M. Singh, G. Cugati, A. K. Singh // *J. Hum. Reprod. Sci.* – 2011. – Vol. 4 (2). – P. 102–103.

14. Krassas G. E. Thyroid function and human reproductive health / G. E. Krassas, K. Poppe, D. Glinioer // *Endocr. Rev.* – 2010. – № 31. – P. 702–755.

15. Thyroid function and assisted reproduction. In: the thyroid and reproduction / K. Poppe, D. Glinioer, H. Tournaye [et al.]. – Riga: METS, 2008; Stuttgart: Georg Thieme Verlag, 2009. – P. 33–38.

16. Clinical implications of altered thyroid status in male testicular function / S. M. Wajner, M. S. Wagner, A. L. Maia // *Arq. Bras. Endocrinol. Metab.* – 2009. – Vol. 53, № 8. – P. 976–982.

REFERENCES

1. Litvak, E.O. & Gracheva, O.O. (2011). Giperprolaktinemiya u muzhchin [Hyperprolactinemia in men]. *Med. aspekty zdorovya muzhchiny – Medical Aspects of Man's Health*, 2, 38-44 [in Russian].

2. Povorozniuk, M.V. (2012). Poshyrenist ta osnovni prychny bezpliddia u cholovikiv [The prevalence and main aspects of infertility in men]. *Medychni aspekty zdorovia cholovika – Medical Aspects of Man's Health*, 3 (5), 62-73. Internet-resurs: <http://mizm.com.ua/ua-issue-article-196>

3. Prystupiuk, O.M. (2011). Hipotyreoiz: ushkodzhennia orhaniv ta system [Hypothyroidism. Damage to organs and systems]. *Mizhnarodnyi endokrynolohichnyi zhurnal – International Endocrinology Journal*, 4, (36). Internet-resurs: <http://www.mif-ua.com/archive/article/18486>

4. Sarkisov, D.S., Paltsev, M.A. & Hitrov, N.K. (1997). *Obshchaya patologiya cheloveka [General pathology of a man]*. Moscow: Meditsina [in Russian].

5. Zolotareva, T.A., Nasibullin, B.A., Yaroshenko, N.A. & Zmieviskiy, A.V. (2011). Sovremennye predstavleniya o mekhanizmah stressobuslovlennykh izmeneniyakh aktivnosti spermatogeneza [Modern ideas about the mechanisms of stress-induced changes in spermatogenesis activity]. *Svit medytsyny ta Biolohii – The World of Medicine and Biology*, 4, 134-137 [in Russian].

6. Spivak, Zh.S., Bondarenko, V.O. & Minukhin, A.S. (2012). Dynamika funktsionalnogo stanu systemy reproduktsii u neplidnykh cholovikiv, khvorykh na subklinichnyi hipotyreoiz, na tli kompensatsii tyreoidnogo statusu [Dynamics of the functional system of reproductive systems in infertile men with subclinical hypothyroidism, on the background of compensation of the thyroid status]. *Problemy endokrynnoi patologii – Problems of Endocrine Pathology*, 4, 30-35.

7. Sukhikh, G.T. & Bozhedomov, V.A. (2009). Muzhskoe besplodie [Men's infertility]. Moscow: Ehksmo [in Russian].

8. Uikli, B. (1975). *Ehlektronnaya mikroskopiya dlya nachinayushchikh [Electronic microscopy for beginners]*. Moscow: Mir [in Russian].

9. Shelkovnikova, T.V. & Dogadin, S.A. (2013). Sovremennye predstavleniya o vzaimosvyazi gormonov shchitovidnoy zhelezy i gonad u muzhchin [Modern ideas about the relationship between thyroid hormones and gonads in men.]. *Sibirskoe meditsinskoe obrazovanie – Siberian Medical Education*, 1, 9-4 [in Russian].

10. Shormanov, I.S. (2004). Sosudistaya sistema pochek pri stenoze legochnogo stovola s razlichnym urovnem kompensatsii krovoobrashcheniya [Vascular system of kidneys with stenosis of pulmonary stool with different level of blood circulation compensation]. *Byuleten ehksperimentalnoy biologii i meditsyny – Journal of Experimental Biology and Medicine*, (137), 3, 332–335 [in Russian].

11. Shormanov, S.V. & Kulikov, S.V. (2007). Morfolicheskie izmeneniya sudov pecheni pri modelirovanii stenoza legochnogo stovola i posle ego ustraneniya [Morphological changes of the liver vessels during modeling of pulmonary stenosis and after its elimination]. *Byuleten ehksperimentalnoy biologii i meditsyny – Journal of Experimental Biology and Medicine*, (144), 9, 342-345 [in Russian].

12. Magon, N., Singh, S., Saxena, A. & Sahay, R. (2011). Growth hormone in male infertility. *Indian J. Endocrinol. Metab.*, (15), 3, 248-249.

13. Singh, P., Singh, M., Cugati, G. & Singh, A.K. (2011). Hyperprolactinemia: An often missed cause of male infertility. *J. Hum. Reprod. Sci.*, (4) 2, 102-103.

14. Krassas, G.E., Poppe, K., & Glinioer, D. (2010). Thyroid function and human reproductive health. *Endocr. Rev.*, 31, 702-755.

15. Poppe, K., Glinioer, D. & Tournaye, H. (2009). *Thyroid function and assisted reproduction*. In: The Thyroid and Reproduction. METS Riga 2008. Georg Thieme Verlag, Stuttgart 2009, 33-38.

16. Wajner, S.M., Wagner, M.S. & Maia, A.L. (2009). Clinical implications of altered thyroid status in male testicular function. *Arq. Bras. Endocrinol. Metab.*, (53), 8, 976-982.

ВЛИЯНИЕ СТРУМЭКТОМИИ НА СОСТОЯНИЕ ГЕМОМИКРОЦИРКУЛЯТОРНОГО РУСЛА ЯИЧЕК КРЫС ПО ДАННЫМ ЭЛЕКТРОННОЙ МИКРОСКОПИИ

©О. П. Илькив

ГВУЗ «Тернопольский государственный медицинский университет имени И. Я. Горбачевского МОЗ Украины»

РЕЗЮМЕ. Одним из факторов снижения рождаемости считается ослабление активности сперматогенеза. Причиной может быть недостаток тиреоидных гормонов.

Цель исследования – установить особенности перестройки гемомикроциркуляторного русла яичек крыс после струмэктомии.

Материал и методы. Эксперименты проведены на белых крысах-самцах, которым под кетаминным обезболиванием проводили струмэктомии. Материал для ультраструктурных исследований забирали через 1, 3, 7,

Огляди літератури, **оригінальні дослідження**, погляд на проблему

14 и 28 суток после операции.

Результаты. Через 1 сутки после струмэктомии отмечалось сужение просвета гемокапилляров вследствие набухания эндотелиоцитов и их ядер. В просвете гемокапилляров оказывались скопления овально деформированных эритроцитов.

Через 3 суток после струмэктомии диаметр гемокапилляров становился, наоборот, несколько расширенным. В их просвете также присутствовали эритроциты овально-вытянутой формы. Эндотелиоциты имели утолщенную очагово набухшую цитоплазму. Цитолемма формировала выпячивания и углубления. В периферических участках цитоплазмы оказывались вакуоли и пиноцитозные пузырьки. Отмечались локальные утолщения базальной мембраны и периваскулярный отек.

С 7 по 14 сутки обнаруженные раньше изменения структур гемокапилляров продолжали нарастать. Несколько уменьшалась толщина цитоплазмы периферийных отделов эндотелиоцитов.

С 21 до 28 суток было характерно расширение просвета микрососудов, который нередко в разы преобладал над диаметром эритроцитов. В результате этого эритроциты приобретали четкую округлую форму. В составе стенок микрососудов одновременно оказывались эндотелиоциты с отеком цитоплазмы, а также клетки, имеющие электронноплотную цитоплазму и пикнотически осмиофильные ядра. В расширенных периваскулярных пространствах обнаруживались признаки склеротических изменений.

С 21 и до 28 суток характерно расширение просвета микрососудов, который нередко в разы преобладал над диаметром эритроцитов. В результате этого эритроциты приобретали четкую округлую форму. В составе стенок микрососудов одновременно оказывались эндотелиоциты с отеком цитоплазмы, а также клетки, имеющие электронноплотные цитоплазму и пикнотичные осмиофильные ядра. В расширенных периваскулярных пространствах обнаруживались признаки склеротических изменений.

Выводы. В ранние сроки после струмэктомии снижается пропускная способность гемокапилляров яичек как реакция на операционную травму. В отдаленные сроки в яичках преобладают явления застойного характера с развитием дистрофических изменений в эндотелиоцитах и пролиферацией коллагеновых структур в периваскулярных пространствах.

КЛЮЧЕВЫЕ СЛОВА: гипотиреоз; яички; эндотелиоциты; гемокапилляры.

ULTRASTRUCTURAL CHANGES IN RATS' TESTICLES HAEMOMICROCIRCULATORY STREAM AFTER STRUMECTOMY

©O. P. Ilkiv

I. Horbachevsky Ternopil State Medical University

SUMMARY. One of the factors of this indicator reducing is the weakening of the spermatogenesis activity. The insufficiency of thyroid hormones can lead to a violation of the spermatogenic adult men.

The aim purpose of the study was to establish the ultrastructural features of the testicles hemocirculatory stream reorganization in rats after a strumectomy.

Materials and Methods. Experiments were carried out on mature white laboratory male rats under ketamine anesthesia underwent a strumectomy. The material for electron microscopic examinations was collected at 1, 3, 7, 14 and 28 days after the operation.

Results. One day after the strumectomy, there was a decrease of the hemocapillaries throughput due to the swelling of endotheliocytes and especially of their nuclei. As a result of this, clusters of oval deformed erythrocytes appeared in the hemocapillaries lumen.

Three days after the strumectomy, the diameter of the hemocapillaries became, on the contrary, somewhat enlarged. In their lumen there were also uniform elements of blood, mainly erythrocytes, whose shape still remained oval-elongated. The endotheliocytes in the microvessel wall had a thickened focal cytoplasm. In the peripheral parts of the cytoplasm, there were various vacuoles and pinocytosis vesicles behind the dimensions. Against this background, local thickening of the basal membrane and perivascular edema were noted.

From the 7th to the 14th day of the experimental observation, previously revealed electron-microscopic changes in the structures of the hemocirculatory circulation continued to increase. The thickness of their cytoplasm, especially in the peripheral regions, somewhat decreased.

Starting with 21 and especially up to 28 days of the experiment, the signs of hemocirculation disorders increased. The lumen of the hemocapillaries became noticeably enlarged the erythrocytes became sharply rounded. In the walls of microvessels, endotheliocytes with cytoplasmic edema were simultaneously found, as well as cells having an electron-dense cytoplasm and pycnotic osmiophilic nuclei. In the enlarged perivascular spaces, signs of sclerotic changes were detected, which was confirmed by the presence of both collagen fibrils and whole beams.

Conclusions. In the early period after a strumectomy, the throughput of testicular hemocapillaries decreases as a reaction to an operating trauma. In the long-term stagnant phenomena predominate, with the simultaneous development of dystrophic changes in endotheliocytes and the proliferation of collagen structures in perivascular spaces of testicles.

KEY WORDS: hypothyroidism; testes; endotheliocytes; hemocapillaries.

Отримано 10.08.2017