

## ДОСЛІДЖЕННЯ ВПЛИВУ ГУСТОГО ЕКСТРАКТУ ФІАЛКИ НА МОРФОЛОГІЧНУ СТРУКТУРУ ПЕЧІНКИ ЩУРІВ ЗА УМОВ ГОСТРОГО ТЕТРАХЛОРМЕТАНОВОГО ГЕПАТИТУ

©С. С. Наконечна, С. М. Марчишин, В. П. Пида

ДВНЗ «Тернопільський державний медичний університет імені І. Я. Горбачевського МОЗ України»

**РЕЗЮМЕ.** В статті представлені гістологічні дослідження морфоструктури печінки щурів для вивчення впливу густого екстракту фіалки триколірної за умов змодельованого гострого тетрахлорметанового гепатиту. Встановлено, що екстракт фіалки має виражений гепатопротекторний ефект. Він мінімізує некротичні прояви, знижує виразність жирової дистрофії, прискорює процеси відновлення гепатоцитів. За потужністю гепатозахисного впливу екстракт фіалки на даній моделі патології переважає референс-препарат «Карсил».

**КЛЮЧОВІ СЛОВА:** густий екстракт фіалки триколірної, гепатопротекторний ефект, гострий тетрахлорметановий гепатит.

**Вступ.** В останні роки спостерігається тенденція до збільшення захворювань гепатобіліарної системи, що може бути зумовлено несприятливою екологічною ситуацією, неправильним харчуванням, а також токсичними та алергічними ураженнями органів травлення [1]. Як відомо, сучасні підходи до лікування захворювань печінки передбачають використання фітопрепаратів, оскільки вони мають збалансований хімічний склад і різноплановий вплив на організм людини, дозволяють домогтися терапевтичного ефекту при найменшій вираженості побічної дії [2, 3].

Перспективним у цьому аспекті є фармакологічне вивчення густого екстракту фіалки триколірної (ГЕФТ), багатокomпонентний фітохімічний склад якого дозволяє припустити наявність гепатопротекторних та антиоксидантних властивостей [4].

**Мета даного дослідження:** вивчення змін морфоструктури тканини печінки щурів за умов гострого тетрахлорметанового гепатиту та можливості їх корекції з допомогою густого екстракту фіалки триколірної та референс-препарату «Карсил».

**Матеріал та методи дослідження.** Дослідження проведені на 32 статевозрілих безпородних щурах-самцях, яких утримували за стандартних умов виварію. Всі маніпуляції з експериментальними тваринами проводили із дотриманням правил Європейської конвенції про захист хребетних тварин, що використовуються для дослідних та інших наукових цілей, а також згідно з Науково-практичними рекомендаціями з утримання лабораторних тварин та роботи з ними [5, 6].

Досліджені зразки печінки щурів після дворазового внутрішньошлункового введення тетрахлорметану (один раз на день) – контрольна патологія; зразки органа тварин, яким 7 днів до та протягом 2 днів на фоні тетрахлорметану вводили густий екстракт фіалки триколірної у дозі 25 мг/кг або препарат порівняння «Карсил» в дозі 50 мг/кг, а також зразки печінки інтактних щурів (інтактний контроль). Виведення з експерименту всіх тварин

проведено через добу після останнього введення тетрахлорметану та введення досліджуваних речовин кровопусканням в умовах тіопенталнатрієвого знеболювання. Зразки фіксували у 10 % розчині формаліну. Частину зразків зневоднювали у спиртах зростаючої міцності, занурювали у целоїдин-парафін, мікромомні зрізи фарбували гематоксиліном та еозином. Іншу частину зразків різали на мікромомі, що заморожує, зрізи фарбували суданом IV [7].

На зрізах печінки, пофарбованих гематоксиліном та еозином, проводили напівкількісну оцінку деяких ознак патологічного процесу (жирової дистрофії, некротичних проявів, запальної реакції, судинних розладів, порушень гістоархітекtonіки) в умовах спонтанної течії та коригуючого впливу досліджуваних препаратів. За основу взято напівкількісну візуальну оцінку потужності гістохімічних реакцій за методом Соколовського [8].

Мікроскопічне вивчення мікропрепаратів проводили під мікроскопом Mikros 400 (Австрія). Мікрофотографування зображень здійснювали цифровим фотоапаратом Nikon Cool Pix 4500. Фотознімки обробляли на комп'ютері Pentium 4GH за допомогою програми Nikon View 5.

**Результати й обговорення.** Як показала світлова мікроскопія, у інтактних щурів стан печінкової паренхіми був типовим для цього виду тварин. Часточковий малюнок тканини не виразний. Межі часточок знаходили за тріадами. Самі зони тріад вузькі. Радіальна спрямованість печінкових пластинок не порушена. Гепатоцити мали характерну форму та розмір, чіткі клітинні межі. Ядра клітин овальні, розташовані центрально, помірно варіювали за розміром, містили переважно одне, рідше два ядерця. Цитоплазма клітин рівномірно пофарбована, не містила ніяких видимих на світло-оптичному рівні включень. Наявність двоядерних клітин нормальна. Клітин, що знаходилися у якійсь фазі поділу, не знайдено у межах мікропрепарату. Стан ендотелію вени, артерії та епітелію жовчної протоки, що входили до складу тріад, ендотелію

інших кровоносних судин відповідав нормі. Сину-соїдалні капіляри помірно розширені, не містили

крові. Стан зоряних ретикулоендотеліоцитів (клітин Купфера) звичайний (рис. 1).


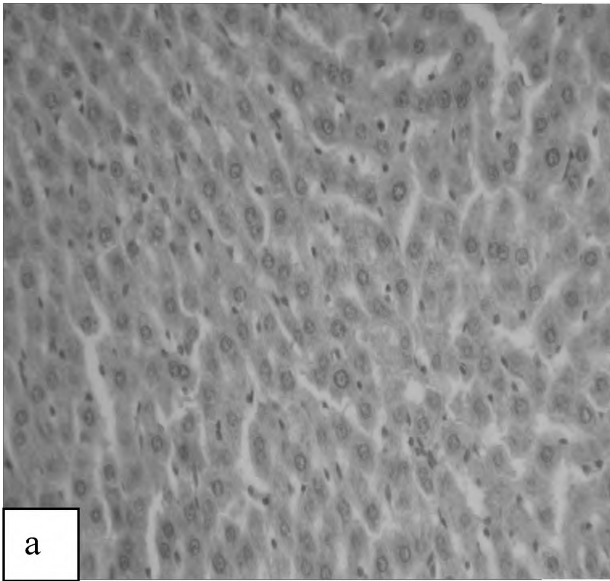


Рис. 1. Печінка інтактного щура: а – нормальний стан паренхіми. Гематоксилін-еозин; б – відсутність жирових включень у цитоплазмі клітин. Судан, заморожений зріз.  $\times 250$ .

Аналіз отриманих мікроскопічних та морфометричних даних показав, що дворазове внутрішньошлункове введення тетрахлорметану викликає у печінці щурів гострий патологічний процес, який характеризується жировою та білковою дистрофією, некрозом, циркуляторними розладами. Все це значно порушує нормальну гістоархітектоніку печінкової паренхіми. Деструктивно-дистрофічні порушення супроводжуються певними запальними процесами. Паралельно з дегенеративними змінами у паренхімі печінки виникають і компенсаторні регенераторні прояви. Однак виражені вони слабо – популяція двоядер-

них клітин не відновлена, поліморфізм ядер (свідчення посилення білкового синтезу) вельми помірний. На тлі зниження пулу двоядерних клітин та відносного мноморфізму ядер гепатоцитів відмічено збільшення мітотичної активності клітин, що можна пояснити намаганням органа компенсувати хоча б частину загиблих клітин. Поява ж одночасно зі звичайними фігурами мітозу патології поділу у вигляді випадання хромосом у метафазі, неповного розходження хромосом у анафазі, розпорошення хромосом, очевидно, пов'язана з різним ступенем ураження гепатоцитів (рис. 2, 3).

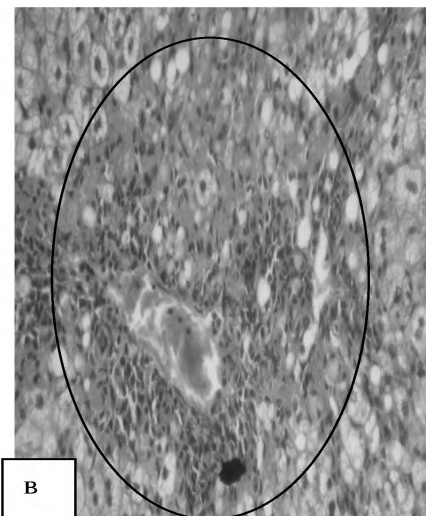

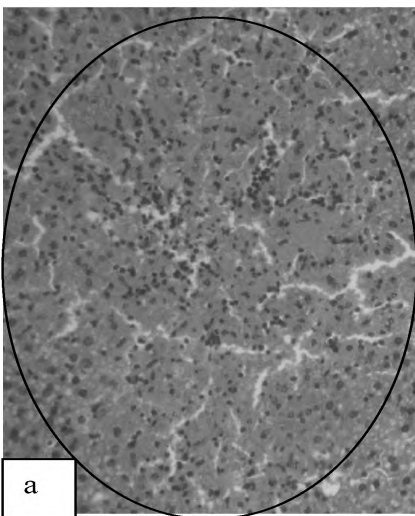


Рис. 2. Печінка щурів після введення тетрахлорметану: а – перевага у зонах деструкцій некротичних змін гепатоцитів, б – жирової дистрофії, в – некрозу та запальної реакції. Гематоксилін-еозин.  $\times 200$ .

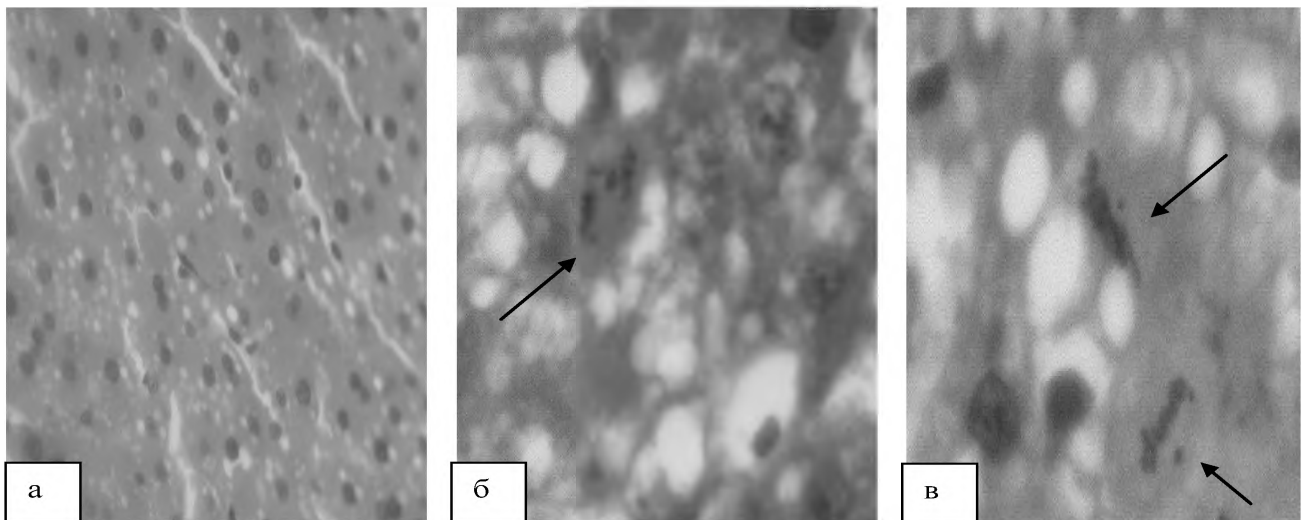


Рис. 3. Печінка щурів після введення тетрахлорметану: а – набухання гепатоцитів, розмитість радіальної спрямованості тяжів клітин, дрібна вакуолізація цитоплазми (× 250); б, в – патологія мітозу – неповне розходження хромосом у анафазі, випадання хромосом у метафазі. × 400. Гематоксилін-еозин.

Профілактично-лікувальне введення густого екстракту фіалки триколірної сприяло зворотності процесу. Зведено до мінімуму некротичні прояви, циркуляторні розлади та клітинну реакцію. Відсутня білкова та зменшена виразність жирової дистрофії гепатоцитів. Все це значною мірою сприяло відновленню гістоархітектоніки печінкової паренхіми. Пожвавлювалися процеси регенерації, морфологічним проявом чого було збільшення пулу двоядерних клітин, поява молодих гепатоцитів безпосередньо біля зон ушкодження, доволі виразний анізонуклеоз. Мітотична активність клітин зменшена, що, очевидно, пояснюється загальним зменшенням/відсутністю гепатоцитів у стані некрозу та, відповідно, зменшенням/відсутністю потреби у відновленні їх. Відсутні були нетипові фігури поділу, що також свідчило про

більшу морфологічну повноцінність гепатоцитів (рис. 4, 5).

Препарат порівняння «Карсил» також сприяв усуненню та зменшенню ряду патологічних змін, що виникли внаслідок токсичної дії ТХМ, сприяв фізіологічній регенерації гепатоцитів. В той же час, позитивний вплив карсилу варіював за виразністю у різних щурів групи, лікованих карсилом, що знижувало в цілому ефективність цього впливу (рис. 6).

**Висновки.** Екстракт фіалки при профілактично-лікувальному шляху введення проявляє гепатопротекторний ефект на моделі гострого тетрахлорметанового токсичного ураження печінки. Він мінімізує некротичні прояви, знижує виразність жирової дистрофії, прискорює процеси відновлення гепатоцитів. За потужністю гепатозахисного




Рис. 4. Печінка щурів, яким у профілактично-лікувальному режимі вводили ГЕФТ, 25 мг/кг: а – відсутність порушень гістоархітектоніки; б – виразне звуження зони деструкції; в – збереження життєздатних гепатоцитів у зоні деструкції. Гематоксилін-еозин. × 200.

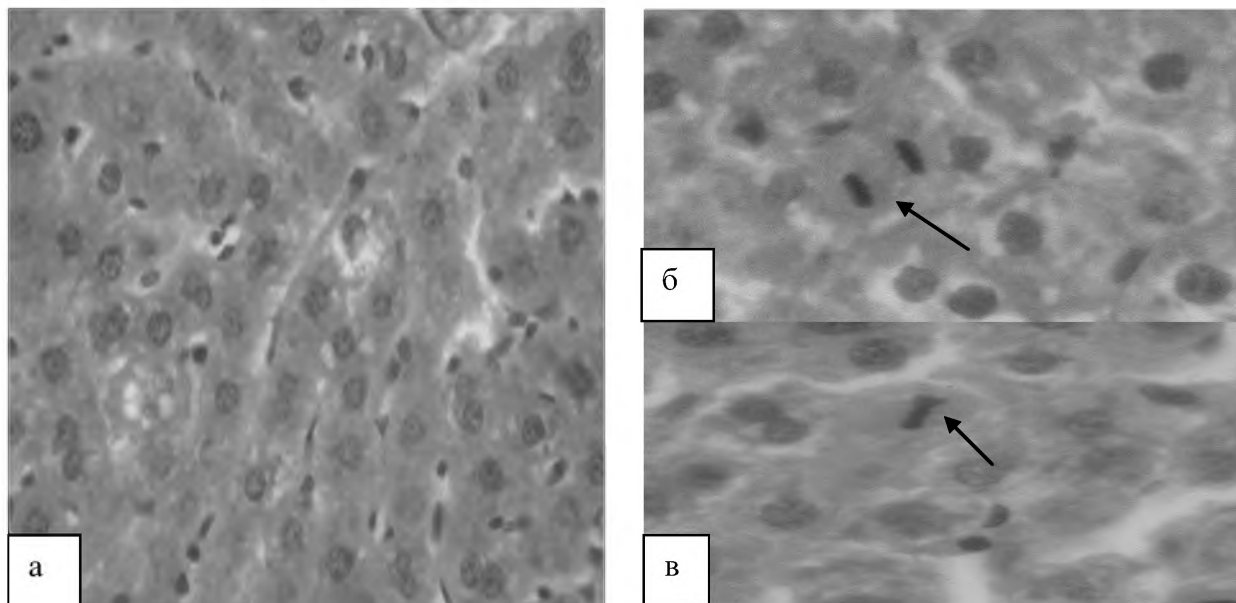


Рис. 5. Печінка щурів, яким у профілактично-лікувальному режимі вводили ГЕФТ, 25 мг/кг: а – збільшення двоядерних клітин ( $\times 250$ ); б, в – нормальний поділ (анафаза, метафаза) гепатоцитів.  $\times 400$ . Гематоксилін-еозин.

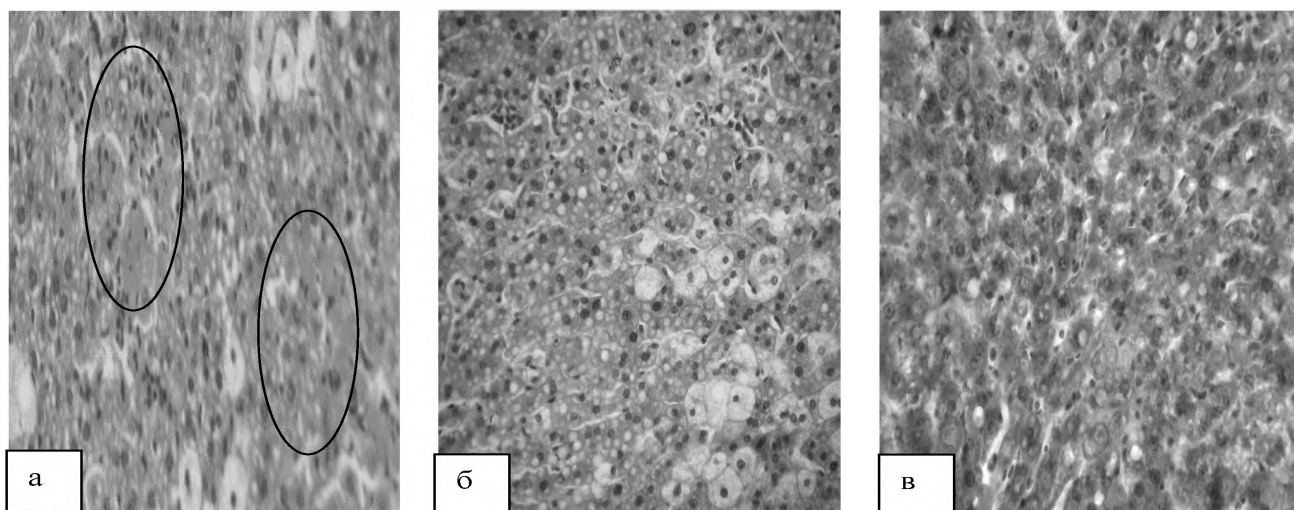


Рис. 6. Печінка щурів, яким у профілактично-лікувальному режимі вводили препарат «Карсил»: а – звуження зон деструкції паренхіми; б, в – жирова дистрофія гепатоцитів змішаного дрібно-великокрапельного характеру. а, б – гематоксилін-еозин, в – судан, заморожений зріз.  $\times 200$ .

впливу екстракт фіалки на даній моделі патології переважає референс-препарат «Карсил».

#### **Перспективи подальших досліджень.**

Перспективним і доцільним напрямком досліджень

є подальше вивчення фармакологічної активності густого екстракту фіалки триколірної, що дозволить розширити асортимент протизапальних засобів та оптимізувати гепатопротекторну терапію.

#### ЛІТЕРАТУРА

1. Радченко В. Г. Основы клинической гепатологии. Заболевания печени и билиарной системы / В. Г. Радченко, А. В. Шабров, Е. Н. Зиновьева – СПб. : Диалект, 2005. – 864 с.

2. Катикова О. Ю. Влияние средств растительного происхождения на показатели перекисного окисления липидов при остром токсическом гепатите / О. Ю. Катикова и др. // *Вопр. мед. хим.* – 2001. – Т. 47. – № 5. – С. 593–598.

3. Сахарова Т. С. Экспериментальне вивчення фармакодинаміки та механізму дії нової групи природних антиоксидантів на основі елаготанінів : автореф. дис. на здобуття наук. ступеня докт. фарм. наук за спеціальністю 14.03.05 – фармакологія / Т. С. Сахарова. – Х., 2008 – 36 с.

4. Барабой В. А. Растительные фенолы и здоровье человека / В. А. Барабой. – М. : Наука, 1984. – 160 с.

5. Науково-практичні рекомендації з утримання лабораторних тварин та роботи з ними / Кожем'якін Ю. М.,

Огляди літератури, **оригінальні дослідження**, погляд на проблему

Хромов О. С., Філоненко М. А., Сайфетдінова Г. А. – К. : Авіцена, 2002. – 156 с.

6. European convention for the protection of vertebrate animals used for experimental and other scientific purposes. – Council of Europe, Strasbourg, 1986. – 56 p.

7. Меркулов Г. А. Курс патологистологической техники / Г. А. Меркулов. М. : Медицина, Ленингр. Отд-ние, 1969. – 424 с.

8. Соколовский В. В. Гистохимические исследования в токсикологии / В. В. Соколовский. – Л. : Медицина, 1971. – 176 с.

## **STUDY OF INFLUENCE OF THICK VIOLET EXTRACT ON THE MORPHOLOGICAL STRUCTURE OF RAT LIVER UNDER THE CONDITIONS OF ACUTE TETRACHLORMETHAN – INDUCED HEPATITIS**

**©S. S. Nakonechna, S. M. Marchyshyn, V. P. Pyda**

*SHEI «Ternopil State Medical University by I. Ya. Horbachevsky of MPH of Ukraine»*

**SUMMARY.** This article presents histological study of morphological structure of rat liver to establish the influence of thick violet tricolor extract on it under the conditions of acute tetrachlormethan-induced hepatitis. It was found out that violet extract possesses expressed hepatoprotective activity. It minimizes necrotic manifestations, reduces the severity of fatty degeneration, accelerates the recovery of hepatocytes. The intensity of hepatoprotective effect of the thick violet extract exceeds the activity of the reference medicine "Karsil" on this model.

**KEY WORDS:** thick violet extract, hepatoprotective effect, acute tetrachlormethan-induced hepatitis.

Отримано 04.04.2014