

## ОСОБЛИВОСТІ МОРФОМЕТРИЧНИХ ЗМІН АРТЕРІАЛЬНИХ СУДИН НИРОК ПРИ ПОРУШЕННІ ПРИТОКУ КРОВІ ДО ОДНІЄ З НИХ

©О. Я. Галицька-Хархаліс

ДВНЗ "Тернопільський державний медичний університет імені І. Я. Горбачевського МОЗ України"

**РЕЗЮМЕ.** В експерименті на щурах вивчено динаміку морфометричних показників судин нирок та гістологічно перебудови ниркової тканини після стенозу та наступно реканалізації лівої ниркової артерії. Досліджено динаміку змін функціонального стану артерій нирки, як на боці патології, так і з протилежного боку. Встановлено поглиблення морфофункціональних змін у ранні терміни після реперфузії і поступове часткове відновлення структурно організації судин у більш віддалені терміни.

**КЛЮЧОВІ СЛОВА:** стеноз, нирки, спазм, артерії, реперфузія.

**Вступ.** Сучасний стан проблеми розладів кровопостачання внутрішніх органів обумовлений значною частотою серед інших патологічних процесів [1]. Поширеність патології, в основі якої лежать порушення кровотоку, вимагають розробки і адекватного застосування засобів, що впливають на патогенетичний механізм цих порушень і викликають регресивні зміни в ушкоджених органах та тканинах [2]. Структурно-функціональна перебудова судинного русла внутрішніх органів є важливою морфогенетичною ланкою у розвитку більшості захворювань і визначає ефективність адаптаційних і дезадаптаційних процесів організму.

Серед основних тенденцій досліджень у зазначеній сфері патології на сьогоднішній день загальноновизнаним залишається той факт, що порушення кровотоку, зокрема в нирці, призводять до значних змін мікроциркуляції, тканинного дихання, прогресування склеротичних процесів у паренхімі [3]. Однак, термін виникнення компенсаторно-приспосувальних змін та динаміка їх перебігу під час порушення кровопостачання нирок на сьогодні ще остаточно не з'ясовані. Разом з тим, на даний час відсутні дані про відмінності в динаміці змін морфометричних характеристик нирок при односторонньому порушенні гемоциркуляції, а саме при стенозичному ураженні ниркової судини.

**Метою** нашого дослідження було встановити особливості морфометричних змін артеріальних судин нирок при порушенні притоку крові до однієї з них.

**Матеріали і методи дослідження.** Дослідження проводили на 54 білих безпородних різностатевих щурах масою 180–200 г. Моделювання стенозу лівої ниркової артерії здійснювали 48 щурам, 6 тварин ввійшли в інтактну контрольну групу. Накладену на судину лігатуру утримували 1, 3, 7, 15 і 30 діб у 30-ти щурів, після чого їх виводили з експерименту. Решті тварин модельований семиденний стеноз лівої ниркової артерії змінювали на реканалізацію цієї судини на 1, 3 та 7 доби шляхом обережного виведення через зашити операційну рану опори. Після виведення

тварин із експерименту шляхом введення великих доз концентрованого тіопенталу натрію проводили забір морфологічного матеріалу. При виконанні досліджень дотримувались міжнародних принципів «Європейської конвенції про захист хребетних тварин, які використовуються для експериментів та інших наукових цілей» (Страсбург, 1985), Хельсінської декларації Генеральної асамблеї Всесвітньої медичної асоціації (2000).

**Результати й обговорення.** У процесі дослідження було встановлено, що внутрішньоорганні судини і права, і ліва нирок зазнали певних змін, в основі яких лежить вазоконстрикція, на що вказував ріст індексу Вогенворта (ІВ). Однак даний процес зліва і справа відрізнявся за інтенсивністю. Він був значно вираженіший на протилежному від патологічного процесу боці, оскільки права та ліва нирки перебували у різних гемодинамічних умовах.

Зменшення притоку крові до нирки зліва призвело до звузнення просвіту дугових (ДА) і міжчасточкових артерій (МЧТА) з одночасним зниженням тонуусу міжчасточкових артерій (МЧА) на початкових етапах. Ці зміни мали реактивно-приспосувальний характер і приводили судини у відповідність до рівня їх функціонування [4, 5]. Описані судинні реакції спершу сприяли підтримці гомеостазу ренального кровообігу і забезпечували необхідний рівень клубочкової фільтрації та нормальне функціонування нирок. Однак в подальшому вони швидше за все ставали причиною гіпоксії і призводили до проліферації сполучної тканини.

Судинні реакції справа на всіх рівнях галузження спочатку були спрямовані на зниження пропускну здатності з метою запобігання переважанню гемомікроциркуляторного русла, яке могло бути наслідком підвищення тиску, як реакції організму на зниження фільтрації зліва з виділенням реніну [6]. Тому на всіх рівнях галузження ниркової артерії ІВ наростав, хоча в подальшому процес стабілізувався, а відновлення ниркової перфузії могло складати підґрунтя для гіперпластичних процесів.

Разом з тим, раптове відновлення кровообігу через звужену артерію супроводжувалося розвитком так званого «реперфузійного синдрому», який виникав внаслідок одночасного гемодинамічного і кисневого «удару», що призвело у реперфузійному періоді до поглиблення розладів органно гемодинаміки з порушенням обміну в органах і тканинах, які можуть в подальшому відігравати важливу роль у розвитку морфофункціонально недостатності [7]. Відновлення кровотоку через попередньо стенозовану ниркову артерію супроводжувалося вираженою тоничною реакцією судинно стінки артерій усіх рівнів галуження, як право, так і ліво ниркових судин (рис. 1, 2). Слід відмітити, що інтен-

сивність реперфузійних змін зліва була дещо вищою, ніж справа, на першу добу експериментального дослідження. Найімовірніше, що зліва така динаміка виникала в результаті захисно реакції на різке гемодинамічне навантаження через посилення кровотоку в судинному басейні ліво нирки. Разом з тим, справа таке посилення опірності судинного русла закономірно з'являлося як відповідь на посилений викид у загальний кровотік вазоактивних речовин, що, в свою чергу, продукувались юкстамедулярним апаратом ішемізовано нирки з протилежного боку і інтенсивність цього процесу прослідковувалася вже на третю добу після реканалізації ліво ниркової артерії.

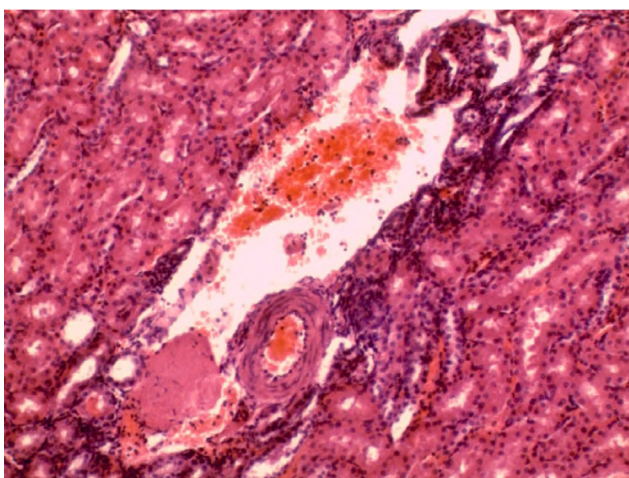


Рис. 2. Тканина ліво нирки у щура на 1 добу після реканалізації з канальцевим та периваскулярним набряком. Забарвлення за Вейгертом. Зб.  $\times 320$ .

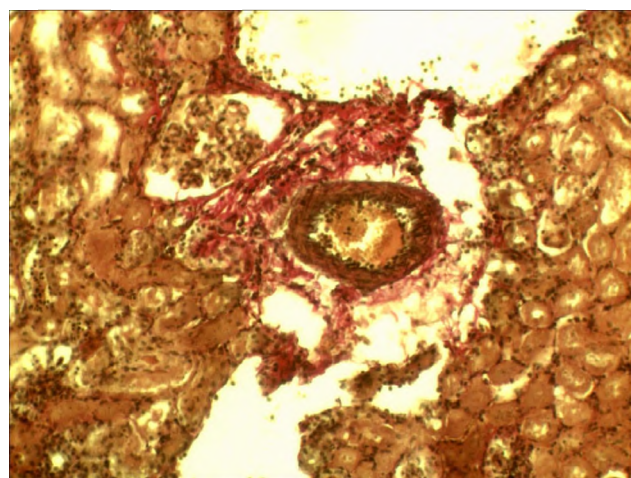


Рис. 1. Тканина право нирки у щура на 1 добу після реканалізації: мозкова частина – набряк епітелію канальців. Забарвлення гематоксиліном і еозином. Зб.  $\times 160$ .

Зокрема такі, дещо відмінні між собою, патогенетичні механізми розвитку реперфузійного синдрому в обох нирках, швидше за все, зумовлюють відповідну регресію досліджуваних змін. Тому зліва показники функціонального стану артеріальних стінок швидше повертаються до контрольного рівня, ніж у контрлатеральній нирці, проте повного відновлення структури судин не відбувається.

**Висновки.** 1. У процесі розвитку стенозування ліво ниркової артерії в судинних руслах право та ліво нирок виникають характерні та водночас дещо відмінні між собою зміни. На ранніх стадіях вони проявляються вазоконстрикцією на всіх рівнях галуження справа та вазодилатацією МЧА зліва з одночасним зниженням пропускну здатності ДА і МЧА.

2. Більш інтенсивна вазоконстрикція справа спрямована на захист гемокапілярного русла від підвищення артеріального тиску, яке закономірно виникає внаслідок зниження клубочкової фільтрації зліва. Поєднання вазодилатації МЧА з одночасним зниженням пропускну здатності ДА і МЧА

зліва може бути спрямоване на підтримання відповідного рівня внутрішньосудинного тиску та достатнього тканинного живлення за умов центрально гіпоперфузі.

3. Відновлення прохідності попередньо стенозовано ліво ниркової артерії на ранніх стадіях реперфузії супроводжується поглибленням морфофункціональних змін, що виникають в судинах обох нирок, та розвитком дегенеративних та деструктивних процесів в нирках. Підвищення тону артерій зліва виникає в результаті захисно реакції на різке гемодинамічне перевантаження, тоді як справа така ж динаміка зумовлена впливом вазоактивних речовин.

4. По мірі стабілізації органно гемодинаміки при адаптації кровоносного русла до функціонування в умовах реперфузії в елементах судинних стінок відбуваються зворотні процеси, однак повного відновлення структур не відбувається.

**Перспективи подальших досліджень.** Отримані результати можуть бути використані для обґрунтування нових методів корекції стенозування ниркової артерії, а також корекції судинних

Огляди літератури, **оригінальні дослідження**, погляд на проблему

змін внутрішньоорганно нирково гемодинаміки розробки нових методів лікування стенозу нирково артерії та стати підґрунтям для подальшого

#### ЛІТЕРАТУРА

1. Патофизиологическая природа и патогенетическая коррекция реперфузионного синдрома с реперфузионным повреждением / Л. Г. Кононенко, А. В. Прохоров, М. А. Тучинская [и др.] // Вісник Сумського державного університету. Серія Медицина. – 2006. – № 2 (86). – С. 166–171.
2. Ромашкіна О. А. Особливості структурно перебудови нирок при експериментальному атеросклерозі та його корекції / О. А. Ромашкіна, Р. П. Піскун // Вісник проблем біології та медицини. – 2011. – Вип. 2, Т. 2. – С. 239–241.
3. Патоморфологічні зміни нирок під час ішемі / О. В. Люлько, Я. М. Підгірний [і ін.] // Медичні перспективи. – 2006. – Т. 11, № 3. – С. 16–25.
4. Cooper C. J. Is renal artery stenting the correct treatment of renal artery stenosis? The case for renal artery stenting for treatment of renal artery stenosis / C. J. Cooper, T. P. Murphy // Circulation. – 2007. – Vol. 115(2). – P. 263–269.
5. Dworkin L. D. Is renal artery stenting the correct treatment of renal artery stenosis? Case against angioplasty and stenting of atherosclerotic renal artery stenosis / L. D. Dworkin, K. A. Jamerson // Circulation. – 2007. – Vol. 115(2). – P. 271–276.
6. Knight S. Renal functional responses to ischaemia-reperfusion injury in normotensive and hypertensive rats following non-selective and selective cyclo-oxygenase inhibition with nitric oxide donation / S. Knight, E. J. Johns // Clin. Exp. Pharmacol. Physiol. – 2008. – Vol. 35, № 1. – P. 11–16.
7. Revascularization versus Medical Therapy for Renal Artery Stenosis / Dr. Wheatley, Ms. Ives, Dr. Kalra and Dr. Moss // N. Engl. J. Med. – 2009. – Vol. 361. – P. 1953–1962.

## MORPHOMETRIC FEATURES CHANGES OF RENAL VASCULAR FOR BREACH BLOOD FLOW TO ONE OF THEM

©O. Ya. Halytska-Kharkalis

*SHEI «Ternopil State Medical University by I. Ya. Horbachevsky of MPH of Ukraine»*

SUMMARY. In an experiment on rats studied the dynamics of morphometric parameters of renal vascular and renal histological tissue reconstruction after stenosis and subsequent recanalization of the left renal artery. The dynamics of changes in the functional state of the kidney arteries on both the pathology and on the opposite side was investigated. Established deepening morphofunctional changes early after reperfusion and gradual partial recovery of the structural organization of the vessels in a more remote period.

KEY WORDS: stenosis, kidney, spasm, artery, reperfusion.

Отримано 29.01.2015