

©С. В. Дзига <https://orcid.org/0000-0002-9459-2419>

©Т. А. Заєць <https://orcid.org/0000-0001-9357-3366>

©О. В. Бакалець <https://orcid.org/0000-0002-5309-4675>

*Тернопільський національний медичний університет імені І. Я. Горбачевського МОЗ України,
Тернопіль, Україна*

АРИТМОГЕННЕ СИНКОПЕ, ЩО ІМІТУЄ ЕПІЛЕПСІЮ (ВИПАДОК З ПРАКТИКИ)

РЕЗЮМЕ. За даними багатьох досліджень, гіпердіагностика епілепсії є поширеною проблемою, і саме синкопальні стани є основною причиною помилкового діагнозу. Основна складність діагностики пов'язана з явищем конвульсивного синкопе. Ми описали клінічний випадок аритмогенного синкопе у дитини, що було помилково розцінене як прояв епілепсії. Холтерівське моніторування ЕКГ виявило ознаки дисфункції синусового вузла та пароксизми тахіаритмій, що потребувало подальшої діагностики та лікування у електрофізіолога. У випадку конвульсивного синкопе є потреба у тісній співпраці між неврологами та кардіологами для забезпечення оптимального лікування пацієнтів із діагностичною дилемою синкопе та епілептичних нападів та уникнення зайвого прийому протиепілептичних препаратів.

Мета – на прикладі клінічного випадку продемонструвати особливості електрокардіографічної діагностики дисфункції синусового вузла у пацієнта з синкопе та судомними нападами, обґрунтувати важливість своєчасної діагностики та лікування.

Матеріал і методи. Проаналізовано літературні публікації, що висвітлюють аспекти діагностики та дифдіагностики синкопальних станів, у тому числі у пацієнтів із судомними нападами, та описано клінічний випадок аритмогенного синкопе, що імітує епілепсію.

Результати. Хлопчик, 11 років, скерований у педіатричну клініку зі скаргами на запаморочення, епізоди втрати свідомості з виникненням судом, що виникають під час фізичного навантаження; лікується тривалий час з приводу епілепсії без позитивної динаміки. При Холтерівському моніторуванні ЕКГ виявлено дисфункцію синусового вузла, на тлі якої фіксуються часті пароксизми тахікардій. Для дообстеження та корекції лікування пацієнт скерований для проведення електрофізіологічного обстеження та імплантації електрокардіостимулятора.

Висновки. Використання мультидисциплінарного підходу є ключовим для встановлення причини синкопе та запобігання фатальним наслідкам, таким як зайве призначення протиепілептичних препаратів з їхніми побічними ефектами, соціальні обмеження, і, найголовніше, – відсутність лікування справжньої (потенційно небезпечної) кардіологічної причини. Тривале моніторування ЕКГ має ключове значення у діагностиці порушень серцевого ритму та провідності, оскільки дає змогу встановити кореляцію між втратами свідомості, появою судомного нападу та задокументованою аритмією.

КЛЮЧОВІ СЛОВА: синкопе; судоми; конвульсивне синкопе; серцева аритмія; Холтерівське моніторування ЕКГ.

Вступ. Функції ЦНС та системи кровообігу взаємозалежні, тому в разі патології однієї з цих систем страждає інша. Регуляція функції серця підтримується вегетативною нервовою системою, тому її дисфункція може порушувати серцеву діяльність. Це може траплятися у разі окремих епілептичних нападів або ж у випадку недостатньо ефективного лікування епілепсії. До того ж, протиепілептичні препарати можуть мати побічні ефекти з боку серцево-судинної системи. Проте нерідко кардіоваскулярні захворювання можуть імітувати епілептичні напади. Порушення серцевого ритму та провідності у ряді випадків можуть спричиняти минулі неврологічні симптоми через порушення церебрального кровотоку. У частини пацієнтів із тахіаритміями можуть виникати генералізовані судоми м'язів тулуба, які іноді супроводжуються пошмикуванням кінцівок. Пацієнтів із такими нападами, особливо дітей, часто помилково скеровують до неврологів з діагнозом «епілепсія»,

призначають їм протиепілептичні препарати, на які вони не реагують, не дослідивши справжню причину – зазвичай вазовагальну або кардіологічну. Тому детальна оцінка ЦНС та серцево-судинної системи вкрай необхідна для правильної інтерпретації пароксизмальних епізодів [1, 2].

Метою дослідження було на прикладі клінічного випадку продемонструвати електрокардіографічні ознаки дисфункції синусового вузла та пароксизмальних тахіаритмій у пацієнта з помилковим діагнозом «епілепсія», обґрунтувати важливість своєчасної діагностики та лікування.

Матеріал і методи дослідження. Проаналізовано літературні публікації, що висвітлюють аспекти діагностики та диференційної діагностики синкопальних станів, в тому числі у пацієнтів з судомними нападами, та висвітлено клінічний випадок аритмогенного синкопе, що імітує епілепсію.

Результати й обговорення. *Клінічний випадок.* 11-річний хлопчик скерований у педіатричну

Огляди літератури, **оригінальні дослідження**

клініку зі скаргами на запаморочення, епізоди втрати свідомості з виникненням судом. Дитина обстежена неврологом, тривалий час приймає протиепілептичні препарати (леветирацетам, депакін). При електроенцефалографічному обстеженні переконливих даних за підвищення судомної готовності мозку не отримано. Зі слів мами, напад починається з тахікардії, на тлі якої виникають запаморочення та втрата свідомості. Об'єктивно: під час огляду ЧСС в стані спокою 38-40 уд./хв, після проби з фізичним навантаженням (присідання) частота пульсу зростає до 170 за 1 хв, виникло запаморочення. Кардіолог запідозрив дисфункцію синусового вузла.

За час Холтерівського монірування ЕКГ, яке проводилось впродовж 72 годин, виявлено, що базовий ритм – синусовий, середня ЧСС – 56 уд./хв (вдень – 38–159, вночі – 32–87). Протягом усього періоду дослідження реєструвались ознаки синдрому слабкості синусового вузла: часті епізоди синусової брадикардії як у пасивний, так і в актив-

ний час доби, епізоди міграції водія ритму по передсердях з переходом на замісний передсердний ритм з частотою 40–45 уд./хв. Упродовж активного періоду монірування реєструвались численні епізоди тахікардії з частотою 180–260 уд./хв (рис. 1), що мали поступовий початок та завершення (періоди «розігріву» та «охолодження»). Початок пароксизмів часто супроводжувався появою широких аберантних комплексів QRS (рис. 2). У міру наростання ЧСС у межах одного пароксизму відбувалось чергування "вужкої" тахікардії з "широкою" двонаправленою (рис. 3, 4); зафіксовано також короткий пароксизм фібриляції передсердь з тахіаритмією шлуночків (рис. 5). Усі епізоди тахікардії виникали виключно в активний час доби та під час рухової активності дитини, у частині випадків – супроводжувались відчуттям запаморочення. Також діагностовано синдром подовженого інтервалу QT (максимальна тривалість QTc – 550 мс), що, ймовірно, є наслідком тривалого прийому протиепілептичних препаратів.

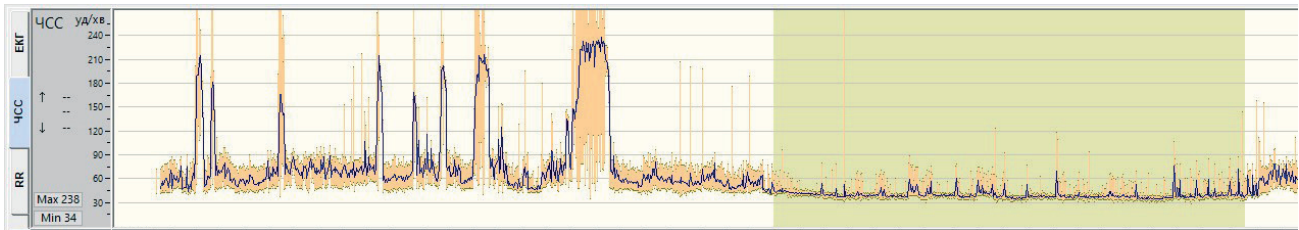


Рис. 1. Тренд ЧСС: візуалізація пароксизмів тахіаритмії на тлі брадикардії в активний час доби.

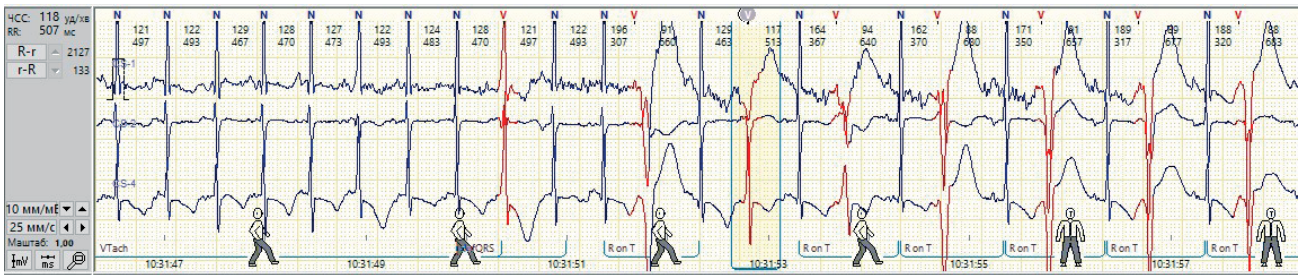


Рис. 2. Поява широких аберантних комплексів QRS на початку епізоду тахікардії.

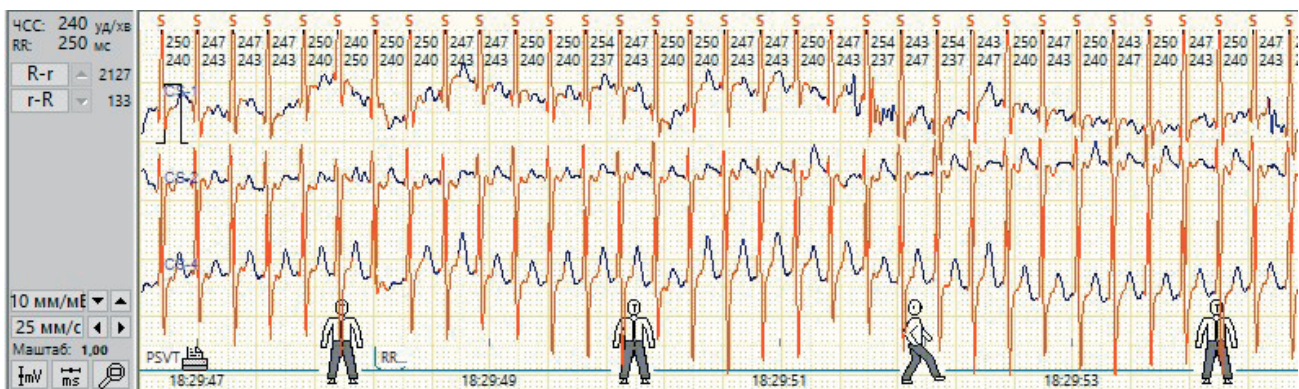


Рис. 3. Тахікардія з вузькими комплексами QRS, регулярна, ЧСС 240 уд./хв.

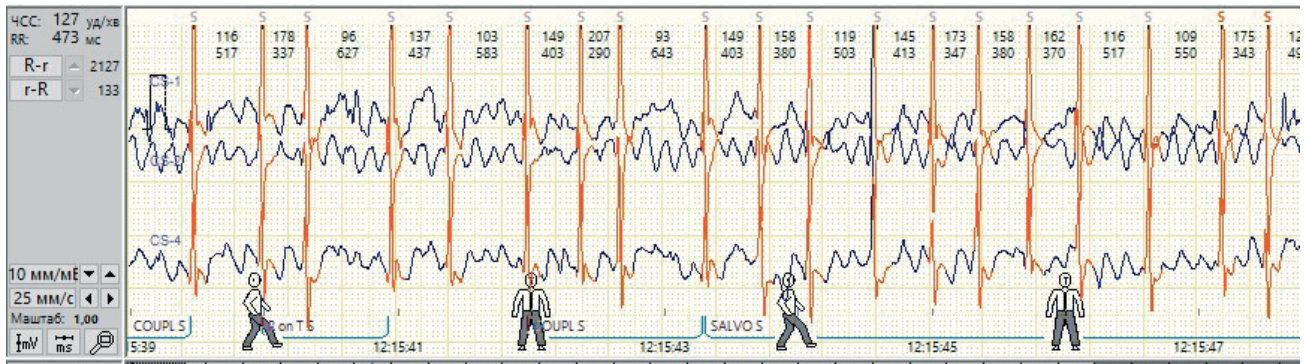


Рис. 4. Пароксизм фібриляції передсердь з тахіаритмією шлуночків.

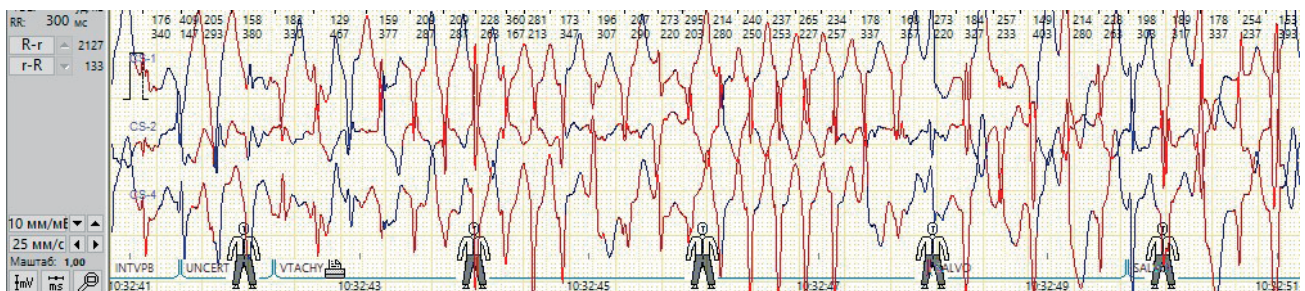


Рис. 5. Тахікардія з широкими комплексами QRS, різноспрямована, ЧСС 180–260 уд./хв.

Пацієнту імплантовано двокамерний електрокардіостимулятор та призначено анаприлін в дозі 10 мг тричі на день. Після корекції лікування за результатами Холтерівського моніторингу ЕКГ: ритм синусовий у поєднанні з ритмом двокамерного електрокардіостимулятора; в активний час

добі зафіксовано 5 стійких пароксизмів тахікардії ("широкої" та "вузької", що чергуються) з ЧСС 150–190 уд./хв, що виникали на тлі фізичного навантаження та згасли після припинення рухової активності пацієнта (ймовірно, присутній катехоламінергічний механізм тахікардії) (рис. 6).

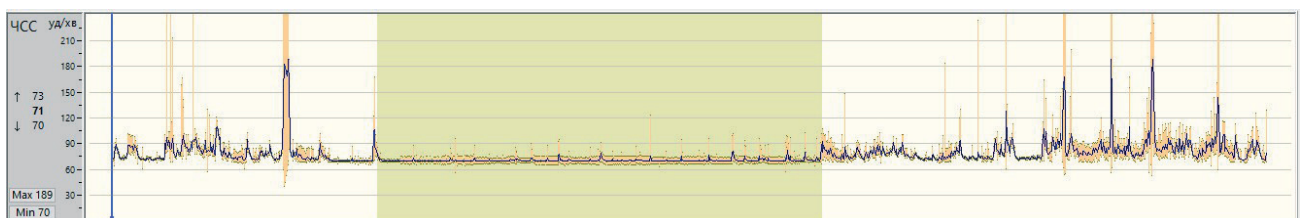


Рис. 6. Тренд ЧСС після корекції лікування.

Епізодів брадикардії та пауз не виявлено, інтервал QT в межах норми. Синкопальних станів за останній час не виникало. Дитина продовжує обстеження, лікування корегується.

Обговорення. У неврології диференційна діагностика судомних нападів викликає особливі труднощі, а помилкове встановлення діагнозу епілепсії породжує хибний підхід до ведення таких пацієнтів. Сьогодні від 20 до 50 % осіб, госпіталізованих з епілептичним статусом, насправді мають дисоціативні судоми або псевдоепілептичний статус. Такі пацієнти найчастіше не реагують на лікування діазепамом (або напади можуть посилюватися), а хибний діагноз таких випадків піддає пацієнтів не-

потрібному ризику. Синкопальні стани різного генезу в ряді випадків потребують диференційної діагностики з епілепсією, оскільки іноді супроводжуються короточасними тоніко-клонічними нападами, що починаються після втрати свідомості. Їх початок зазвичай відносно раптовий, а повне відновлення свідомості відбувається швидко навіть без втручання. Саме з явищем конвульсивного синкопе (convulsive syncope) пов'язана основна складність діагностики. Це не епілепсія. Це синкопе (непритомність) унаслідок короточасної гіперперфузії головного мозку, яка є достатньо глибокою, щоб спричинити короточасні тонічні або міоклонічні судоми. Проведені дослідження показують,

що одночасне моніторування електроенцефалограми (ЕЕГ) / електрокардіограми (ЕКГ) у пацієнта з тривалою асистолією та тоніко-клонічними судомами вивляє на ЕЕГ повільні дифузні хвилі, що відрізняються від типових спайків, які спостерігаються при справжньому епілептичному нападі [3–6].

Непритомність може бути першим, а часом і єдиним клінічним проявом захворювання, будучи, зокрема, сигналом – симптомом при розладах серцевого ритму та провідності, зокрема, при брадикардії (внаслідок синдрому слабкості синусового вузла, в тому числі синдрому тахі-браді, порушенні атріовентрикулярної провідності, дисфункції імплантованого водія ритму), тахікардії (суправентрикулярній чи шлуночковій), а також медикаментозно індукованих тахі- та брадиаритміях. При кардіальному синокопе непритомність часто виникає раптово та несе високий ризик раптової серцевої смерті. Синкопе може супроводжуватись короткочасними тоніко-клонічними судомами або іншими аномальними рухами через церебральну гіпоксію: зменшення гальмівного впливу кори на підкіркові структури призводить до гіперактивації ретикулярної формації довгастого мозку та викликає міотонічну активність, подібну до тієї, що спостерігається під час епілепсії. Ця ділянка має численні “входи” для сигналів щодо контролю та регулювання постави, тону, рівноваги, а також слухових і зорових імпульсів, наслідком впливу яких є хаотичні сипання (міо-клонії), витягування тулуба (тонічне напруження) або заочування очей [3, 10].

Диференційна діагностика є складною, але існують клінічні ознаки, які вказують на кардіогенну причину. Зокрема, раптовий початок без передвісників, вторинність судом щодо втрати свідомості, їх короткочасність, наявність провокувальних факторів (наприклад, фізичне чи емоційне навантаження). Важливими є дані анамнезу: серцеве захворювання, наявність у сімейному анамнезі випадків раптової смерті невизначеного генезу чи

каналопатії, виникнення синкопального стану під час навантаження чи у положенні лежачи, виникнення раптового серцебиття перед втратою свідомості. Головними методами, які допомагають виявити аритмогенні синкопе, є дослідження електричної активності серця. Причому золотим стандартом їх діагностики є встановлення кореляції між появою симптомів та виявленням порушень ритму та провідності, зокрема, при Холтерівському моніторингу ЕКГ. З одного боку, тривалий моніторинг ЕКГ збільшує ймовірність реєстрації змін під час синкопального стану, з іншого – аналіз варіабельності серцевого ритму дає можливість оцінити стан вегетативної нервової системи, що важливо для діагностики передумов для рефлекторних синкопе [7–9].

Висновки. Використання мультидисциплінарного підходу (співпраця невролога та кардіолога / електрофізіолога) є ключовим для встановлення причини синкопе та запобігання фатальним наслідкам, таким як зайве призначення протиепілептичних препаратів з їхніми побічними ефектами, соціальні обмеження, і, найголовніше, – відсутність лікування справжньої (потенційно небезпечної) кардіологічної причини. Тривале моніторування ЕКГ має ключове значення у діагностиці порушень серцевого ритму та провідності, оскільки дає змогу встановити кореляцію між втратами свідомості, появою судомного нападу та задокументованою аритмією.

Джерела фінансування. Власні кошти авторів, зовнішні джерела фінансування не залучались.

Внесок автора:

С. В. Дзига – формування ідеї та концепції дослідження, аналіз клінічного матеріалу, написання тексту.

Т. А. Заєць – проведення огляду й аналізу літератури.

О. В. Бакалець – формування висновків.

Конфлікт інтересів. Автор заявляє про відсутність конфлікту інтересів.

REFERENCES

1. Sabu J, Regeti K, Mallappallil M. Convulsive Syncope Induced by Ventricular Arrhythmia Masquerading as Epileptic Seizures: Case Report and Literature Review 2016. Vol. 8 (8). P. 610-615. J Clin Med Res. 2016;8(8):610-5. DOI: 10.14740/jocmr2583w.
2. Chowdhury FA, Nashef L, Elwes RD. Misdiagnosis in epilepsy: a review and recognition of diagnostic uncertainty. Eur J Neurol. 2008;15(10):1034-42 DOI: 10.1111/j. 1468-1331.2008.02260.x.
3. Cohen TJ, Patel DP. Cardiac Syncope Versus Seizure: The Value of the EP Consult. HMP Global Learning Network. 2013;13(2).

4. Ozkara C, Metin B, Kucukoglu S. Convulsive syncope: a condition to be differentiated from epilepsy. Epileptic Disord. 2009;11(4):315-9.
5. Kokorelis C, Rowe P. Seizure Versus Convulsive Syncope: A Case Report. Clinical Pediatrics. 2025;6(2):161-4.
6. Josephson CB, Rahey S, Sadler RM. Neurocardiogenic syncope: frequency and consequences of its misdiagnosis as epilepsy. Can J Neurol Sci. 2007; 34(2):221-4.
7. Sheldon R. How to differentiate syncope from seizure. Cardiol Clin. 2015;33(3):377-385. DOI: 10.1016/j.ccl.2015.04.006.

8. Pascual JF, Marchite PJ, Silva JR, Gándara RN. Arrhythmic syncope: From diagnosis to management World. J Cardiol. 2023;15(4):119-141. DOI: 10.4330/wjc.v15.i4.119.

9. Sheldon R, Rose S, Ritchie D, et al. Historical

criteria that distinguish syncope from seizures. J Am Coll Cardiol. 2002;40(1):142-8.

10. Martow E, Sandhu R. When Is Syncope Arrhythmic? Med Clin North Am. 2019 Sep;103(5):793-807. DOI: 10.1016/j.mcna.2019.05.002.

S. V. Dzyha, T. A. Zaets, O. V. Bakalets

Ivan Horbachevsky Ternopil National Medical University of the Ministry of Health of Ukraine, Ternopil, Ukraine

ARRHYTHMOGENIC SYNCOPE THAT MIMICS EPILEPSY (CASE REPORT)

SUMMARY. According to many studies, overdiagnosis of epilepsy is a common problem, and syncopal states are the main cause of misdiagnosis. The main difficulty in diagnosis is associated with the phenomenon of convulsive syncope. We describe a case of arrhythmogenic syncope in a child that was mistakenly interpreted as a manifestation of epilepsy. Holter ECG monitoring revealed signs of sinus node dysfunction and paroxysmal tachyarrhythmias, which required further diagnosis and treatment by an electrophysiologist. In cases of convulsive syncope, close collaboration between neurologists and cardiologists is necessary to ensure optimal treatment of patients with a diagnostic dilemma of syncope and epileptic seizures and to avoid unnecessary use of antiepileptic drugs.

The aim – to demonstrate, using a clinical case study, the features of electrocardiographic diagnosis of sinus node dysfunction in a patient with syncope and seizures, and to justify the importance of timely diagnosis and treatment.

Material and Methods. Literature publications covering aspects of diagnosis and differential diagnosis of syncopal conditions, including in patients with seizures, are analyzed, and a clinical case of arrhythmogenic syncope mimicking epilepsy is described.

Results. An 11-year-old boy was referred to a pediatric clinic with complaints of dizziness, episodes of loss of consciousness with seizures occurring during physical exertion; he has been treated for epilepsy for a long time without positive results. Holter ECG monitoring revealed sinus node dysfunction, against which frequent paroxysms of tachycardia were recorded. For further examination and correction of treatment, the patient was referred for electrophysiological examination and implantation of a pacemaker.

Conclusions. The use of a multidisciplinary approach is key to establishing the cause of syncope and preventing fatal consequences, such as unnecessary prescription of antiepileptic drugs with their side effects, social restrictions, and, most importantly, failure to treat the true (potentially dangerous) cardiac cause. Long-term ECG monitoring is crucial in the diagnosis of cardiac rhythm and conduction disorders, as it allows establishing a correlation between loss of consciousness, the onset of a seizure, and documented arrhythmia.

KEY WORDS: syncope; seizure; cardiac arrhythmia; convulsive syncope; Holter ECG.

Отримано 14.01.2026

Електронна адреса для листування: dzygasv@tdmu.edu.ua