

ОСОБЛИВОСТІ ЕКСПЕРИМЕНТАЛЬНОГО ЕНДОМЕТРІОЗУ ПРИ ЗАСТОСУВАННІ АГОНІСТА ДОФАМІНОВИХ РЕЦЕПТОРІВ

©А. М. Барбе, А. М. Бербець, О. М. Юзько

ВДНЗ України «Буковинський державний медичний університет»

РЕЗЮМЕ. Ендометріоз – це хронічний доброякісний гормонозалежний стан, при якому за межами слизової оболонки матки відбувається розростання тканини, за морфологічними та функціональними властивостями ідентичної ендометрію. Одним із перспективних напрямків консервативного лікування зовнішнього генітального ендометріозу є пригнічення ангіонеогенезу шляхом застосування агоністів дофаміну.

Мета – визначення ефективності застосування агоністів дофаміну на експериментальній моделі ендометріозу на самках білих щурів.

Матеріал і методи. 21 особина статевозрілих нелінійних білих щурів *Rattus Norvegicus Wistar* жіночої статі масою 170–200 г, макроскопічне та гістологічне дослідження ендометріюїдних уражень. Особини були рандомізовано поділені на контрольну (20 щурів) та дослідну групу (21 щур).

Результати. При визначенні типів уражень отримані такі дані: у 72,5 % не визначено кістозних структур у місцях автотрансплантованих імплантів або визначено дрібні карункулярні структури без ознак розвитку, у 17,5 % визначено кісти з прозорим вмістом на місці імплантів, а у 10 % визначено кісти з мутним вмістом. При мікроскопічному дослідженні ендометріюїдних уражень у групі тварин, яким застосували каберголін, спостерігали сплющений залозистий секретуючий епітелій. При проведенні порівняльного аналізу морфометричних показників у даної групи тварин, порівняно із контрольною, визначено, що висота епітеліоцитів (18,06 мкм проти 50,01 мкм), висота секреторного полюсу епітеліоцитів (4,83 мкм проти 16,3 мкм) та площа ядра (18,71 мкм² проти 76,27 мкм²) були достовірно меншими ($p < 0,0001$), ніж у контрольній групі. Натомість, відносна щільність ядра у групі досліді була вищою (93,65 проти 84,92), ніж у контролі ($p < 0,05$).

Висновки. Застосування каберголіну у щурів із індукованим експериментальним ендометріозом у дозі 0,03 мг/кг маси тіла протягом 14 днів привело до достовірного зменшення утворення кістоподібних утворень на місці імплантів, зменшення макроскопічних розмірів та об'єму уражень, зменшення розмірів епітеліоцитів та їх активності.

КЛЮЧОВІ СЛОВА: щури; ендометріоз; карбеголін; кісти.

Вступ. Ендометріоз – це хронічний доброякісний гормонозалежний стан, при якому за межами слизової оболонки матки відбувається розростання тканини, яка за морфологічними та функціональними властивостями ідентична ендометрію, що призводить до появи клінічних симптомів, які можуть впливати на фізичний стан, психологічний статус і соціальний добробут пацієнтки [1].

Оскільки на момент появи клінічних проявів більшість жінок вже мають встановлений діагноз ендометріозу, навряд чи можна надати експериментальні докази в патогенезі даного захворювання у людей. Крім того, етичні міркування обмежують виконання контрольованих експериментів, і це не дозволяє контролювати прогресування захворювання без виконання повторних лапароскопій.

На сьогоднішній день в іноземній літературі з'являються поодинокі повідомлення щодо пригнічення проліферації, а також регресії пухлин та ендометріюїдних гетеротопій під впливом деяких агоністів дофаміну [2], яке пояснюється наступними чинниками: все більшої підтримки набуває патогенетична теорія ретроградного занесення ендометріюїдних клітин у очеревинну порожнину [3, 4]. При цьому визначальну роль відіграє стан

про- та протизапальних цитокінів перитонеальної рідини [5]. Внаслідок порушення цього балансу виникає імплантація ендометріюїдних клітин [6, 7]. Адекватне кровопостачання та ангіонеогенез відіграють важливу роль в успішній імплантації та виникненні ектопічних вогнищ.

З огляду на вищевикладене можна припустити, що одним із перспективних напрямків консервативного лікування зовнішнього генітального ендометріозу є вплив на одну з патогенетичних ланок, а саме пригнічення ангіонеогенезу шляхом застосування агоністів дофаміну (з метою інгібування VEGF).

Очікуваним ефектом від застосування агоніста дофамінових рецепторів було пригнічення ангіогенезу за допомогою інгібування VEGF-шляху, оскільки, за даними літератури, дана група лікарських засобів інгібують VEGF-індуковане фосфорилування VEGFR-2 [8–10]. Також показано, що дофамін та його агоністи стимулюють інтерналізацію поверхні VEGFR-2, імовірно шляхом ендоситозу, залишаючи менше VEGFR-2 на поверхні для взаємодії з VEGF [9, 10]. Таким чином, інгібувальна дія дофаміну та його агоністів на VEGF-індукований ангіогенез пояснюється його впливом на етапі ранньої сигналізації.

Огляди літератури, **оригінальні дослідження**, погляд на проблему, випадок з практики, короткі повідомлення

Мета – визначення ефективності застосування агоністів дофаміну на експериментальній моделі ендометріозу на самках білих щурів.

Матеріал і методи дослідження. В експерименті взяла участь 41 статевозріла особина нелінійних білих щурів *Rattus Norvegicus Wistar* жіночої статі масою 170–200 г, яка ще не народжувала, віком 14–17 тижнів. Особини були рандомізовано поділені на контрольну (20 щурів) та дослідну групу (21 щур).

Усі маніпуляції з тваринами виконано згідно з рекомендаціями Міжурядового комітету з біоетики UNESCO (IGBC).

Перед проведенням оперативного втручання для індукції експериментальної моделі ендометріозу ми провели 2-разове введення естрадіолу валерату у подвійній підтримувальній дозі (0,06 мг/кг) через день, двічі – на 1 та 3 день досліді, а на 4 проводили експериментальну індукцію ендометріозу шляхом оперативного втручання та імплантації аутологічного фрагмента матки за модифікованою методикою А. Golan та співавт. [11] та Т. Hirata та співат. [12].

Після оперативного втручання щурам вводили підтримувальну дозу естрадіолу валерату (0,03 мг/кг) щодня підшкірно в ділянці спини. Це було необхідним у зв'язку з виконанням оваріектомії, що дозволило усунути можливі зміни у подальшому та різницю у гормональному фоні у різних особин.

Окрім естрогенової підтримки у дослідній групі тварин також застосовували агоніст дофамінових рецепторів каберголін (АТХ: G02CB03) у вигляді підшкірних ін'єкцій у дозі 0,075 мг/кг маси тіла тварини щоденно. Застосування цього лікарського засобу обумовлене його вираженою дією на D2-рецептори дофаміну, аналогічно бромкриптину (АТХ: G02CB01, N04BC01), проте, на відміну від останнього, каберголін має помітно менш виражені побічні дії та має дозування при аналогічних біологічних ефектах. Для досягнення поставленої мети ми застосовували препарат Dostinex® (Pfizer, США), діючою речовиною якого є каберголін.

На 26 день досліді (22 день після оперативного втручання) було виконано евтаназію шляхом декапітації з використанням тіопенталового знеболювання у дозі 5–7 мг/кг маси тіла тварини.

Після евтаназії одразу ж було виконано розтин черевної порожнини П-подібним розрізом задля збереження цілісності ендометріюїдних імплантів.

Згодом проводили макроскопічне дослідження імплантів та сепарування уражень від підлеглого шару очеревини та м'язів черевної стінки зі збереженням цілісності кістозних утворень для

подальшого гістологічного дослідження.

Використовували такі методи дослідження.

Макроскопічне дослідження ендометріюїдних уражень. Після евтаназії розкривали черевну порожнину П-подібним розрізом з метою збереження цілісності імплантів. Ідентифікували локалізацію обох підсаджених фрагментів матки та виконували знімки уражень на цифрову дзеркальну фотокамеру Canon EOS 550D.

Макроскопічно оцінювали наявність та тип уражень: кісти заповнені темною рідиною, кісти заповнені світлою рідиною, ураження у вигляді солідної тканини або відсутність макроскопічних ознак ураження.

За допомогою офісної прозорої міліметрової лінійки вимірювали найменший та найбільший діаметр уражень.

З метою визначення об'єму уражень використовували наступну формулу:

$$V = \frac{2}{3} * \pi * \left(\frac{d_1 + d_2}{4} \right)^3,$$

де d_1 та d_2 – це відповідно найменший та найбільший діаметри ураження.

Виходячи з даних про те, що ураження в даній експериментальній моделі мають переважно напівсферичну форму, вирішено використовувати формулу об'єму напівсфери з деякими практичними модифікаціями для визначення об'єму уражень.

Гістологічне дослідження ендометріюїдних уражень. Забір матеріалу для морфологічних досліджень проводили згідно зі стандартними вимогами для виготовлення гістологічних препаратів. Фіксацію фрагментів тканин після промивання їх у дистильованій воді здійснювали в 10–12 % розчині нейтрального формаліну, після чого їх переносили в 3–5 % розчин нейтрального формаліну, де й зберігали. Зневоднювали препарати шляхом послідовного проведення об'єктів через етанол зростаючої концентрації. Потім заливали в парафін і робили гістологічні зрізи мікротомом товщиною від 3 до 5 мкм. Для отримання диференційованої поліхромії тканин фарбували їх гематоксилін-еозином. На санному мікротомі робили серійні гістологічні зрізи завтовшки 5 мкм.

Для об'єктивізації даних гістологічного дослідження проводили морфометричні вимірювання характеристик тканин на отриманих мікрофотографіях. До характеристик, які підлягали вимірюванню, належали:

- товщина залозистого шару клітин;
- площа ядерної ділянки клітин залозистого епітелію;
- товщина секреторної частини клітин залозистого епітелію.

Огляди літератури, **оригінальні дослідження**, погляд на проблему, випадок з практики, короткі повідомлення

Також визначали денситометричну густину ядер залозистого епітелію та денситометричну густину клітини загалом. Для визначення денситометричної густини використовували вбудований у ПЗ ImageJ інструмент Гістограма (Histogram) у режимі монохромної гістограми. Отримували значення у 8-бітному діапазоні – від 0 до 255, де 0 – це повна непрозорість ділянки (темна ділянка) зображення, а 255 – відповідно, повна прозорість ділянки (світла ділянка) зображення.

Усі вимірювання виконували на фотографіях зрізів за допомогою програмного забезпечення ImageJ, яке вільно розповсюджується Національним Інститутом Здоров'я (NIH) США.

Результати й обговорення. Макроскопічне дослідження ендометріюїдних вогнищ проводили одразу після евтаназії, після розкриття черевної порожнини щура П-подібним розрізом.

Оскільки наразі єдиним достовірним методом діагностики ендометріозу є візуальна ідентифікація вогнищ при лапароскопії з подальшою гістологічною верифікацією, доцільне візуальне оцінювання та проведення морфометрії при експериментальній моделі ендометріозу.

На основі даних морфометрії визначали об'єми уражень, що є ще одним параметром об'єктивізації при проведенні статичних досліджень.

При визначенні типів уражень отримані наступні дані (рис. 1): у 72,5 % (29 випадків) не визначено кістозних структур у місцях автотрансплантованих імплантів (рис. 2) або визначено дрібні карункулярні структури без ознак розвитку, у 17,5 % (7 випадків) визначено кісти з прозорим вмістом на місці імплантів (рис. 3), а у 10 % (4 випадки) визначено кісти з мутним вмістом.

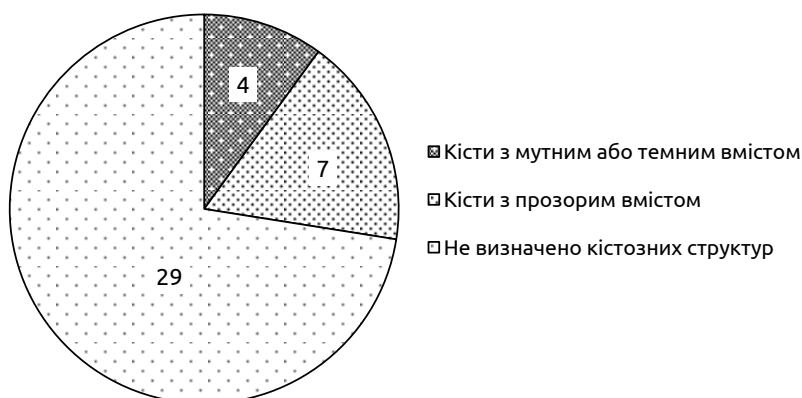

Рис. 1. Типи ендометріюїдних уражень, визначені при макроскопічній оцінці при застосуванні агоніста дофамінових рецепторів.

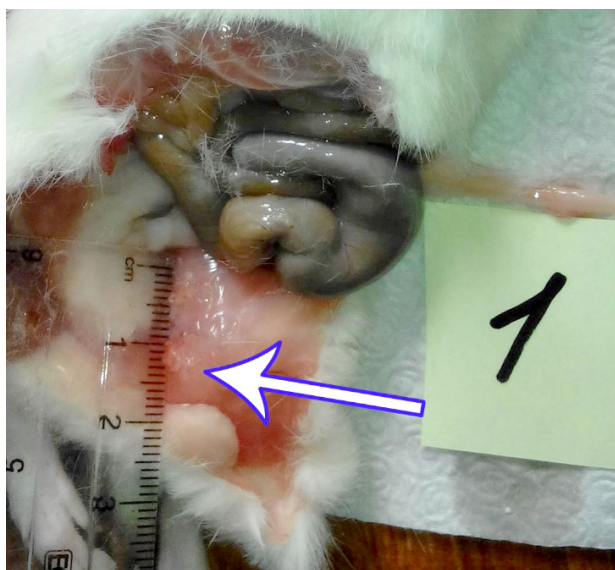

Рис. 2. На місці імплантів відсутні кістозні структури. Визначаються солідні невакуляризовані структури. Застосування каберголіну.

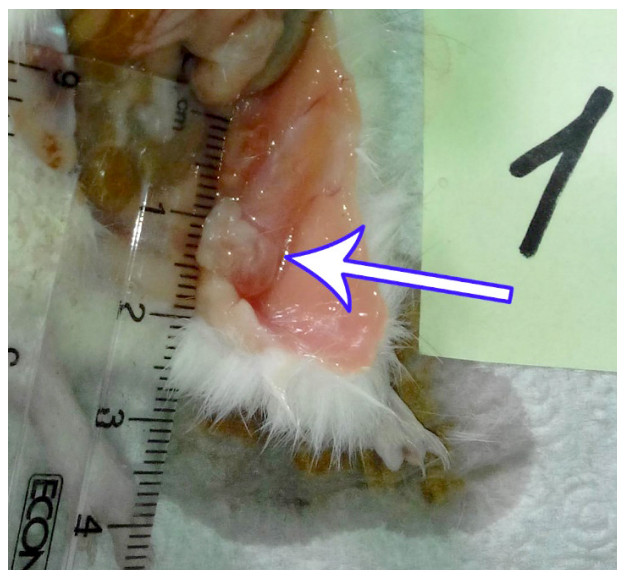

Рис. 3. На місці імплантів визначаються дрібні прозорі кісти. Застосування каберголіну.

Огляди літератури, **оригінальні дослідження**, погляд на проблему, випадок з практики, короткі повідомлення

Варто зазначити, що макроскопічно, ad oculus, у більшості випадків, де траплялися кістозні структури, кісти були ненапружені, з тонкою стінкою та не мали непрямих ознак прогресування.

При проведенні морфометрії у групі з експериментальним ендометріозом із застосуванням агоніста дофамінових рецепторів каберголіну отримали наступні дані: середній найбільший

діаметр уражень склав $(4,69 \pm 1,9)$ мм, середній найменший діаметр уражень склав $(3,57 \pm 1,45)$ мм (рис. 4, 5).

При проведенні тесту Манна-Уїтні для незалежних вибірок для найменшого та найбільшого діаметрів уражень отримали достовірну різницю ($p < 0,0001$), порівняно із контрольною групою тварин.

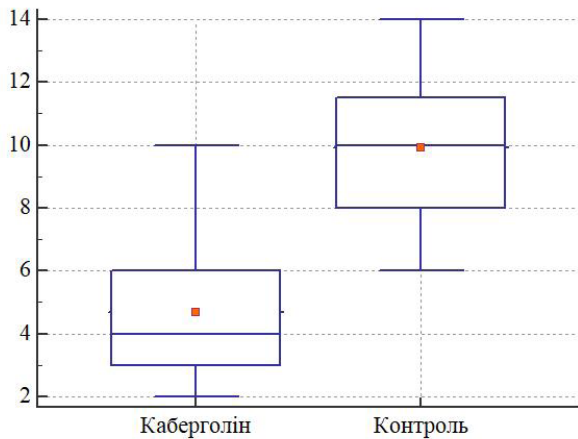


Рис. 4. Найбільший діаметр уражень, порівняно із контролем, мм. Застосування каберголіну. $p < 0,0001$.

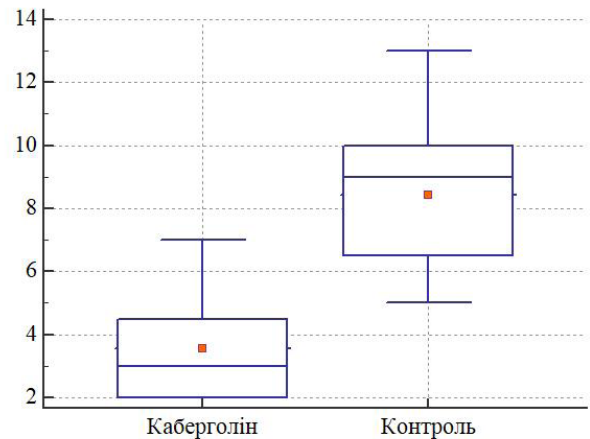


Рис. 5. Найменший діаметр уражень, порівняно із контролем, мм. Застосування каберголіну. $p < 0,0001$.

Середній об'єм ендометріюїдних кістоподібних утворень, розрахований за модифікованою формулою напівсфери, склав $(27,27 \pm 5,36)$ мм³. На рисунку 6 показаний розподіл значень об'єму кістоподібних утворень. За винятком двох випадків, більшість значень були у відносно вузькому діапазоні. Довірчий інтервал (95 %) знаходився в межах 16,38–38,16 мм³. Окрім зазначених двох

випадків (III ступінь росту), решта зразків мали переважно 0 (5 зразків, 12,5 %) та I ступінь росту (24 зразки, 60 %), а рідше – II ступінь (9 зразків, 22 %) росту за Quereda.

Об'єм кістоподібних утворень при лікуванні каберголіном був достовірно меншим ($p < 0,0001$), порівняно із контролем ($27,27$ мм³ проти $243,88$ мм³) (рис. 7).

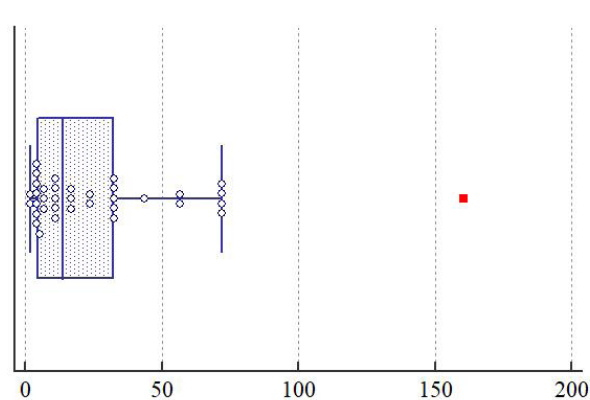


Рис. 6. Розподіл значень об'єму кістоподібних утворень у групі з застосуванням каберголіну, мм³.

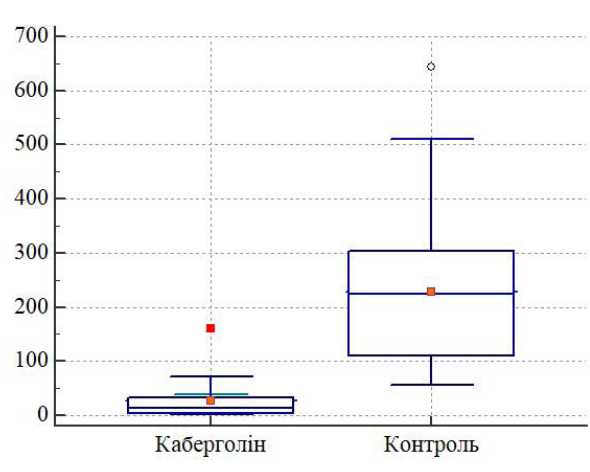


Рис. 7. Об'єм кістоподібних утворень порівняно із контролем, мм³. Застосування каберголіну. $p < 0,0001$.

Гістологічне дослідження ендометріюїдних вогнищ. Забір матеріалу для гістологічного дослідження проводили одразу після макроскопічного дослідження згідно з стандартними правилами

дження проводили одразу після макроскопічного дослідження згідно з стандартними правилами

Огляди літератури, **оригінальні дослідження**, погляд на проблему, випадок з практики, короткі повідомлення
забору матеріалу для морфологічних досліджень (рис. 8-10).

Проведено дослідження гістологічних препаратів тканини індукованого ураження. Матеріал фіксували протягом 48 годин у 10 % розчині нейтрального забуференого формаліну, а після зневоднення у висхідній батареї етанолу проводили заливку у парафінові блоки, з яких на санному мікромомі робили гістологічні зрізи товщиною 5 мкм.

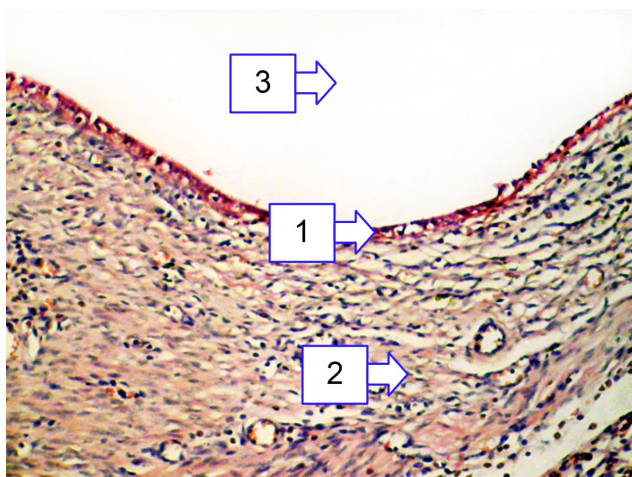


Рис. 8. Експериментальний ендометріоз. Застосування каберголіну (14 днів). 26 день дослідження: 1 – залозистий епітелій, 2 – строма, 3 – порожнина кісти. Гематоксилін і еозин. Об. 10[×], Ок. 10[×].

Після депарафінізації зрізів з оглядовою метою виконували забарвлення гематоксиліном і еозином. При мікроскопічному дослідженні ендометріюидних уражень у групі тварин, яким застосували каберголін, спостерігали сплющений залозистий секретуючий епітелій, орієнтований секретуючим полюсом у бік порожнини кісти; нижче розташувалася строма залоз, яка, відповідно, лежала на міометральній основі (яка збереглась при трансплантації).

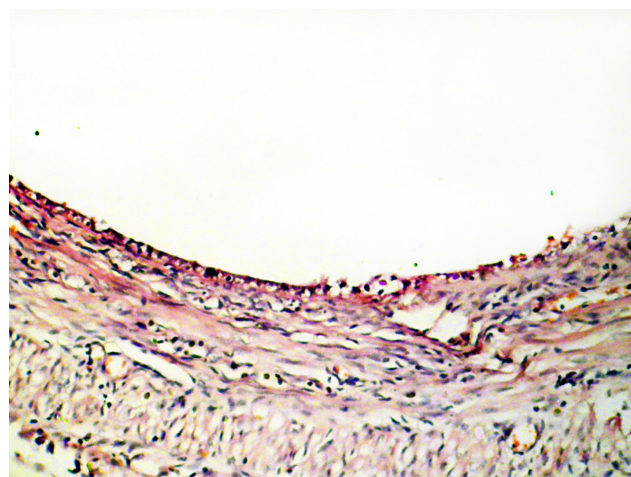


Рис. 9. Експериментальний ендометріоз. Застосування каберголіну (14 днів). 26 день дослідження: Сплющений залозистий епітелій зі слабо вираженим секреторним полюсом та компактними ядрами. Гематоксилін і еозин. Об. 10[×], Ок. 10[×].

Задля об'єктивізації мікроскопічного дослідження та функціональної активності клітин у цій групі тварин, як і в інших, використовували кілька морфометричних параметрів. Серед них визна-

чення висоти клітин залозистого епітелію, визначення висоти секреторної частини клітин залозистого епітелію, визначення площі ядра, проведення денситометрії ядра та клітини в цілому.

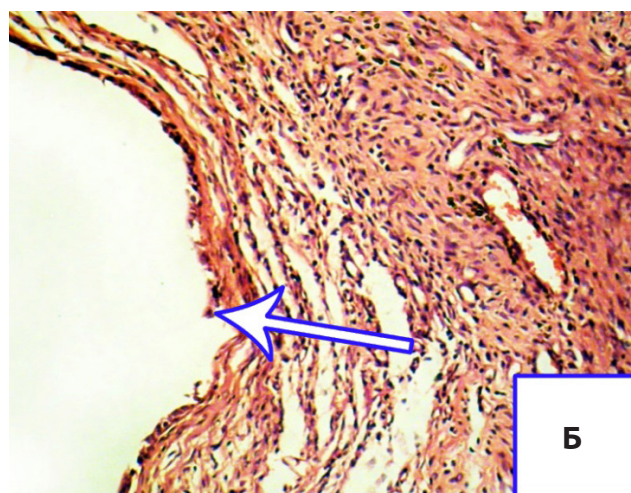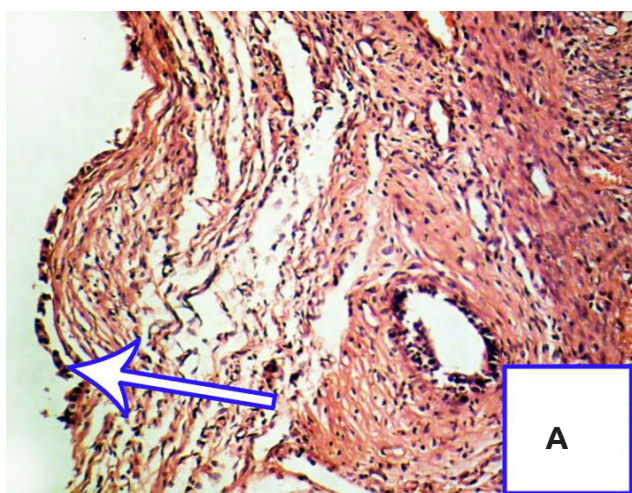


Рис. 10. Експериментальний ендометріоз. Застосування каберголіну (14 днів). 26 день дослідження. А, Б – сплющений залозистий епітелій із ділянками обриву. Гематоксилін і еозин. Об. 10[×], Ок. 10[×].

Огляди літератури, **оригінальні дослідження**, погляд на проблему, випадок з практики, короткі повідомлення

Дані морфометрії та їх статистична обробка наведені у таблиці 1.

При порівняльному аналізі морфометричних показників у даній групі, порівняно із контрольною, визначено, що висота епітеліоцитів (18,06 мкм проти 50,01 мкм), висота секреторного полюсу епітеліоцитів (4,83 мкм проти 16,3 мкм)

та площа ядра (18,71 мкм² проти 76,27 мкм²) були достовірно меншими ($p < 0,0001$), ніж у контрольній групі. Натомість, відносна щільність ядра у групі досліду була вищою (93,65 проти 84,92), ніж у контролі ($p < 0,05$), а відносна щільність клітин відрізнялася (110,61 проти 109,95) недостовірно ($p > 0,05$).

Таблиця 1. Основні морфометричні характеристики залозистого епітелію експериментальних ендометріюїдних гетеротопій у групі тварин, яким застосували каберголін

Показник	Середня	95 % ДІ середньої	Медіана	95 % ДІ медіани	Стандартне відхилення	Стандартна помилка	Кількість вимірів
Висота клітини, мкм	18,06	16,32–19,79	16,89	15,08–19,76	4,72	0,84	71
Висота секреторного полюсу клітини, мкм	4,83	4,38–5,28	4,65	4,40–4,96	1,44	1,20	71
Площа ядра, мкм ²	18,71	16,13–21,30	18,95	13,97–21,39	40,94	6,40	50
Відносна щільність ядра, 0–255	93,65	91,17–96,13	95,00	92,00–96,00	37,75	6,14	50
Відносна щільність клітини, 0–255	110,61	108,02–113,20	112,00	109,00–114,00	6,40	1,25	50

На нашу думку, зменшення розмірів епітеліоцитів та розмірів їх секреторного полюсу свідчить про їх пригнічену функціональну та секреторну активність. Натомість, збільшення щільності ядра у групі досліду при одночасному зменшенні його розмірів свідчить про пригнічення процесів трансляції та синтезу білків.

Вважаємо, що ці зміни можна пов'язати із дією агоніста дофамінових рецепторів D2 каберголіну, а саме з пригніченням VEGF. Порушення утворення нових кровоносних судин призводить до кисневого голодування функціонально активних клітин ендометрія трансплантата, що призводить до порушення їх діяльності, а в згодом, ймовірно, до їх апоптозу.

Висновки. 1. Застосування каберголіну в щурів з індукованим експериментальним ендометріозом у дозі 0,03 мг/кг маси тіла протягом 14 днів та через 7 днів після індукції привело до достовірного зменшення утворення кістоподібних утворень на місці імплантів.

2. Застосування каберголіну у зазначеній дозі призвело до достовірного зменшення макроскопічних розмірів та об'єму уражень, порівняно із контролем.

3. Застосування каберголіну у зазначеній дозі призвело до достовірної гістологічної регресії із зменшенням розмірів епітеліоцитів, їх функціонального (секреторного) полюсу та компактизацією ядра.

ЛІТЕРАТУРА

- Guidice L. C. Endometriosis / L. C. Guidice // *Lancet*. – 2010. – Vol. 362. – P. 2389–2398.
- Dopamine agonist administration causes a reduction in endometrial implants through modulation of angiogenesis in experimentally induced endometriosis / E. Novella-Maestre, C. Carda, J. Noguera [et al.] // *Human Reproduction*. – 2009. – Vol. 24, No. 5. – P. 1025–1035.

- Macer M. L. Endometriosis and Infertility: A review of the pathogenesis and treatment of endometriosis-associated infertility / M. L. Macer, H. S. Taylor // *Obstetrics and Gynecology Clinics of North America* 30 (4), 535–549.

- Стрижаков А.Н. Эндометриоз. Клинические и теоретические аспекты. / А. Н. Стрижаков, А. И. Давыдов. – М. : Медицина, 1998. – С. 194–203.

Огляди літератури, **оригінальні дослідження**, погляд на проблему, випадок з практики, короткі повідомлення

5. Ищенко А. И. Эндометриоз: диагностика и лечение / А. И. Ищенко, Е. А. Кудрина. – М.: ГЭОТАР-МЕДИА, 2002. – 96 с.

6. Ranney B. Endometriosis: pathogenesis, symptoms, and findings / B. Ranney // *Clinical Obstetrics & Gynecology*. – 1988. – Vol. 23, No. 3. – P. 865–874.

7. Donnwez J. Endometriosis: pathogenesis and pathophysiology / J. Donnwez. – New Jersey: RW Shaw, 1990. – P. 120–128.

8. Turner H. E. Angiogenesis in pituitary adenomas—relationship to endocrine function, treatment and outcome / H. E. Turner // *Journal of Endocrinology*. – 2000. – Vol. 165. – P. 475–481.

9. Nagai Y. Plasma levels of vascular endothelial growth factor in patients with acromegaly / Y. Nagai // *Hormone and Metabolic Research*. – 2000. – Vol. 32. – P. 326–329.

10. Berkman R. A. Expression of vascular permeability factor / vascular endothelial growth factor gene in central nervous system neoplasms / R. A. Berkman, R. H. Oldfield // *Journal of Clinical Investigations*. – 1993. – Vol. 91. – P. 153–159.

11. Golan A. Experimental endometriosis: a microsurgical animal model in rats / A. Golan, R. M. Winston, R. Dragenio // *Israel Journal of Medical Sciences*. – 1984. – Vol. 20. – P. 1094–1096.

12. Development of an experimental model of endometriosis using mice that ubiquitously express green fluorescent protein / T. Hirata, Y. Osuga, O. Yoshino [et al.] // *Human Reproduction*. – 2005. – Vol. 20. – P. 2092–2096.

13. The inhibitory effect of celecoxib and rosiglitazone on experimental endometriosis / C. Olivares, A. Ricci, M. Bilotas [et al.] // *Fertility and Sterility*. – 2011. – Vol. 96, No. 2. – P. 428–433.

REFERENCES

1. Guidice, L.C. (2010). Endometriosis. *Lancet*, 362, 2389–2398.

2. Novella-Maestre, E., Carda, C., Noguera, J., Ruiz-Sauri, A., & Garcia-Valsce, J. (2009). Dopamine agonist administration causes a reduction in endometrial implants through modulation of angiogenesis in experimentally induced endometriosis. *Human Reproduction*, 24 (5), 1025–1035.

3. Macer, M.L., & Taylor, H.S. (2012). Endometriosis and infertility: A review of the pathogenesis and treatment of endometriosis-associated infertility. *Obstetrics and Gynecology Clinics of North America*, 39 (4), 535–549.

4. Stryzhakov, A.G., & Davydov, A.I. (1998). *Endometrioiz. Klinicheskiye i teoreticheskiye aspekty [Endometriosis. Clinical and theoretical aspects]*. Moscow: Meditsina [in Russian].

5. Ishchenko, A.I., & Kudrina, E.A. (2002). *Endometrioiz: diagnostika i lecheniye [Endometriosis: diagnostics and treatment]*. Moscow: GEOTAR-MED [in Russian].

6. Ranney, B. (1988). Endometriosis: pathogenesis, symptoms, and findings. *Clinical Obstetrics & Gynecology*, 23 (3), 865–874.

7. Donnwez, J. (1990). *Endometriosis: pathogenesis and pathophysiology*. New Jersey: RW Shaw.

8. Turner, H.E. (2000). Angiogenesis in pituitary adenomas – relationship to endocrine function, treatment and outcome. *Journal of Endocrinology*, 165, 475–481.

9. Nagai, Y. (2000). Plasma levels of vascular endothelial growth factor in patients with acromegaly. *Hormone and Metabolic Research*, 32, 326–329.

10. Berkman, R.A., & Oldfield, R.H. (1993). Expression of vascular permeability factor / vascular endothelial growth factor gene in central nervous system neoplasms. *Journal of Clinical Investigations*, 91, 153–159.

11. Golan, A., Winston, R.M., & Dragenio, R. (1984). Experimental endometriosis: a microsurgical animal model in rats. *Israel Journal of Medical Sciences*, 20, 1094–1096.

12. Hirata, T., Osuga, Y., Yoshino, O., Hirota, Y., Harada, M., Takemura, Y., & Morimoto, C. (2005). Development of an experimental model of endometriosis using mice that ubiquitously express green fluorescent protein. *Human Reproduction*, 20, 2092–2096.

13. Olivares, C., Ricci, A., Bilotas, M., Baranao, R., & Meresman, G. (2011). The inhibitory effect of celecoxib and rosiglitazone on experimental endometriosis. *Fertility and Sterility*, 96 (2), 428–433.

ОСОБЕННОСТИ ЭКСПЕРИМЕНТАЛЬНОГО ЭНДОМЕТРИОЗА ПРИ ПРИМЕНЕНИИ АГОНИСТА ДОФАМИНОВЫХ РЕЦЕПТОРОВ

©А. М. Барбэ, А. Н. Бербец, А. М. Юзько

ВГУЗ «Буковинский государственный медицинский университет»

РЕЗЮМЕ. Эндометриоз – это хроническое доброкачественное гормонозависимое состояние, при котором за пределами слизистой оболочки матки происходит разрастание ткани, по морфологическим и функциональным свойствам идентичной эндометрию. Одним из перспективных направлений консервативного лечения наружного генитального эндометриоза является подавление ангиогенеза путем применения агонистов дофамина.

Цель – определение эффективности применения агонистов дофамина на экспериментальной модели эндометриоза на самках белых крыс.

Огляди літератури, **оригінальні дослідження**, погляд на проблему, випадок з практики, короткі повідомлення

Матеріал и методи. 21 особи половозрелих нелинейных белых крыс *Rattus Norvegicus* Wistar женского пола массой 170–200 г, макроскопическое и гистологическое исследования эндометриоидных поражений. Особи были рандомизировано поделены на контрольную (20 крыс) и исследовательскую группу (21 крыса).

Результаты. При определении типов поражений получены следующие данные: у 72,5 % не определены кистозные структуры в местах аутоинтрансплантированных имплантов или определены мелкие карункулярные структуры без признаков развития, у 17,5 % определены кисты с прозрачным содержимым на месте имплантов, а у 10 % определены кисты с мутным содержимым. При микроскопическом исследовании эндометриоидных поражений в группе животных, которым применяли каберголин, наблюдали сплюснутый железистый секретирующий эпителий. При проведении сравнительного анализа морфометрических показателей у данной группы животных, по сравнению с контрольной, определено, что высота эпителиоцитов (18,06 мкм против 50,01 мкм), высота секреторного полюса эпителиоцитов (4,83 мкм против 16,3 мкм) и площадь ядра (18,71 мкм² против 76,27 мкм²) были достоверно меньше ($p < 0,0001$), чем в контрольной группе. Зато, относительная плотность ядра в опытной группе была выше (93,65 против 84,92), чем в контроле ($p < 0,05$).

Выводы. Применение каберголина у крыс с индуцированным экспериментальным эндометриозом в дозе 0,03 мг/кг массы тела в течение 14 дней привело к достоверному уменьшению образования кистоподобных образований на месте имплантов, уменьшению макроскопических размеров и объема поражений, уменьшению размеров эпителиоцитов и их активности.

КЛЮЧЕВЫЕ СЛОВА: крысы; эндометриоз; карбегалин; кисты.

FEATURES OF EXPERIMENTAL ENDOMETRIOSIS IN THE APPLICATION OF THE AGONIST OF DOPAMINE RECEPTORS

©A. M. Barbe, A. M. Berbets, O. M. Yuzko

Bukovinian State Medical University

Introduction. Endometriosis is a chronic, benign hormone-dependent condition in which tissue grows outside the uterine mucosa, identical to the morphological and functional properties of uterine endometria. One of the promising areas of conservative treatment of external genital endometriosis is the suppression of angiogenesis by the use of dopamine agonists.

The aim – determination of the effectiveness of dopamine agonists on the experimental model of endometriosis on white female rats.

Material and Methods. 21 adult non-linear white female rats *Rattus Norvegicus* Wistar weighing 170–200 g; macroscopic and histological studies of endometriotic lesions. Individuals were randomly divided into a control group (20 rats) and a research group (21 rats).

Results and Discussion. When determining the types of lesions, the following data were obtained: in 72.5 %, cystic structures at the sites of autotransplantation implants were not defined or small caruncular structures without signs of development were determined, in 17.5 % cysts with transparent contents at the implant site were determined, and in 10 % cysts were determined with muddy contents. Microscopic examination of endometriotic lesions in a group of animals to which cabergoline was applied showed a flattened glandular secreting epithelium. When conducting a comparative analysis of morphometric parameters in this group compared with the control group of animals, it was determined that the height of epithelial cells (18.06 μm versus 50.01 μm), the height of the secretory pole of epithelial cells (4.83 μm against 16.3 μm) and area of the nuclei (18,71 μm^2 versus 76,27 μm^2) were significantly less ($p < 0.0001$) than in the control group. On the other hand, the relative density of the nucleus in the experiment group was higher (93.65 versus 84.92) than in the control ($p < 0.05$).

Conclusions. The use of cabergoline in rats with induced experimental endometriosis at a dose of 0.03 mg/kg body weight for 14 days resulted in a significant decrease in the formation of cyst-like formations at the site of implants, a decrease in macroscopic size and volume of lesions, a reduction in the size of epithelial cells and their activity.

KEY WORDS: rat; endometriosis; carbogolin; cysts.

Отримано 11.04.2019