

©М. І. Швед, Н. М. Ковбаса, Л. В. Садлій, Н. М. Вівчар, О. А. Прокопович  
ДВНЗ “Тернопільський державний медичний університет імені І. Я. Горбачевського”

### КЛІНІЧНИЙ ВИПАДОК РОЗВИТКУ ІНФАРКТУ (НЕКРОЗУ) МІОКАРДА 2 ТИПУ, ІНДУКОВАНОГО ПРИЙОМОМ АНАБОЛІЧНИХ СТЕРОЇДІВ ТА БЕТА-АДРЕНОСТИМУЛЯТОРІВ

**Резюме.** Факторами ризику та тригерами інфаркту міокарда (ІМ) у молодих людей можуть бути не традиційні серцево-судинні, а й інші причини, такі, як коронарспазм, зловживання наркотичними та іншими токсичними засобами (екзогенні глюкокортикоїди, анаболічні стероїди, β-адреностимулятори тощо), що пов'язано з активною рекламою бодібілдингу та препаратів, які сприяють нарощуванню м'язової маси і спалюванню жиру.

**Мета дослідження** – підвищити увагу та мотивацію лікарів до своєчасної діагностики та адекватного лікування інфаркту (некрозу) міокарда 2 типу на тлі прийому високих доз анаболічних стероїдів та β-адреностимуляторів.

**Матеріали і методи.** Проаналізовано клінічний випадок пацієнта з інфарктом міокарда на тлі прийому анаболічних стероїдів та β<sub>2</sub>-агоністів.

**Результати досліджень та їх обговорення.** Особливістю клінічних проявів, діагностики та лікування такого інфаркту (некрозу) міокарда 2 типу є наявність не лише інфарктоподібних електрокардіографічних змін, а й те, що початок хвороби проявляється нетиповим, “стертим” ангінозним синдромом на тлі гіпердинамічного синдрому (вираженої тахікардії та підвищеного систолічного артеріального тиску) й ознак гіперсимпатикотонії. Диференційно-діагностичними критеріями в таких випадках можуть бути інфарктоподібна елевация сегмента ST, але без реципрокності змін, відсутність локальних зон гіпо- та акінезів за даними ЕхоКГ, а також детальне з'ясування факторів ризику та можливих тригерів некротичних змін в міокарді. “Золотим стандартом” для диференційної діагностики в таких випадках вважають контрастну коронароангіоентеріографію.

**Висновки.** Неконтрольований прийом пацієнтами молодого віку анаболічних стероїдів та β-адреностимулювальних засобів суттєво підвищує у них серцево-судинний ризик та може бути тригером розвитку зон некрозів міокарда (ІМ 2 типу). Лікування інфаркту міокарда унаслідок передозування β<sub>2</sub>-агоністів (зокрема кленбутеролу) повинно включати прийом β-адреноблокаторів в адекватних дозах, а також дезінтоксикаційну та антигістамінну терапію, що дозволяють досягти швидкого клінічного ефекту і попередити розвиток життєво небезпечних ускладнень.

**Ключові слова:** інфаркт міокарда 2 типу; діагностика; лікування; β-адреностимулятори; анаболічні стероїди.

**ВСТУП** У більшості випадків інфаркту міокарда (ІМ) у молодих людей традиційні серцево-судинні фактори ризику продовжують мати надзвичайно важливе значення, але в цьому віці також необхідно враховувати й інші причини, такі, як коронарспазм, зловживання наркотичними та іншими токсичними засобами (екзогенні глюкокортикоїди, анаболічні стероїди, β-адреностимулятори тощо). На сьогодні активна реклама бодібілдингу та препаратів, що сприяють нарощуванню м'язової маси, призводять до їх широкого застосування не тільки серед професійних спортсменів, а й серед молодих чоловіків [1–3]. Анаболічні препарати (*anabolica* – від грец. *anabole* – підйом) – лікарські препарати, які посилюють біосинтез білків та стимулюють процеси регенерації та поділяються на стероїдні (“Метандієнон”, “Станазолол”) і нестероїдні (“Інозин”, “Оротова кислота”).

Анаболічні стероїди є синтетичними похідними тестостерону (“Метандієнон”, “Станазолол”) і їх часто нелегально використовують спортсмени для підвищення їх фізичної працездатності. Існує кореляція між застосуванням цих препаратів та підвищенням серцево-судинного ризику внаслідок розвитку концентричної гіпертрофії та діастолічної дисфункції лівого шлуночка, дисфункції ендотелію, прямого токсичного впливу на кардіоміоцити, дисліпідемії, гіперкоагуляції (зниження рівня простагліну, простагландинів та підвищення рівня тромбоксану А<sub>2</sub>, підвищення гематокриту) та катехоламінергічного стресу з наступним виникненням вазоспазму або розвитком тромбу [2, 4, 5, 10]. Тому більшість дослідників вважає, що саме через вищеописані ефекти при тривалому прийомі високих доз анаболічних стероїдів можливий розвиток неішемічних (токсичних, метаболічних) некрозів у міокарді та/або ішемічних некрозів (інфаркту міокарда) унаслідок тромбозу коронарної артерії, що підтверджено в ряді випадків коронароангіографією [2, 3, 5, 6].

Значно менше в спеціальній літературі висвітлено проблему токсичного впливу на міокард β-адреностимуляторів, так як ці препарати в більшості випадків використовують при невідкладних клінічних станах і при ретельному лікарському контролі. Враховуючи той факт, що β-адреностимулятори суттєво підвищують інтенсивність обмінних процесів в організмі, в т. ч. із використанням ненасичених жирних кислот, то окремі препарати з групи β-стимуляторів (“Кленбутерол”) все частіше застосовують для швидкого зменшення маси тіла в якості спалювачів жиру. Кленбутерол є потужним β<sub>2</sub>-агоністом, який використовують для лікування захворювань дихальних шляхів у ветеринарній практиці, але також має виражений анаболічний та ліполітичний ефекти, що дозволило рекомендувати даний засіб для схуднення. Проте в даний час мало відомо про його потенційний серцево-судинний ризик та про можливі кардіальні ускладнення. У спеціальній літературі є повідомлення про три випадки ІМ, в яких кленбутерол, можливо, мав ключову тригерну роль. Припускають, що його позитивні хронотропні та інотропні ефекти, крім перерозподілу коронарного кровотоку, можуть спричинити ішемію міокарда [6–9].

У літературі, доступній нам, ми не знайшли повідомлень про можливі клінічно значимі негативні кардіальні ефекти при одночасному прийомі β-адреностимуляторів та анаболічних стероїдів, що спонукало провести власне клінічне спостереження.

**Метою дослідження** було підвищити увагу та мотивацію лікарів до своєчасної діагностики та адекватного лікування інфаркту (некрозу) міокарда 2 типу на тлі прийому високих доз анаболічних стероїдів та β-адреностимуляторів.

**МАТЕРІАЛИ І МЕТОДИ** Системний аналіз, бібліосемантика та аналіз випадку захворювання конкретного пацієнта з некрозом міокарда після прийому анаболічних

стероїдів та бета-адреностимуляторів. Пошук джерел здійснювали за допомогою науково-статистичної бази даних медичної інформації: PubMed-NCBI.

#### РЕЗУЛЬТАТИ ДОСЛІДЖЕНЬ ТА ЇХ ОБГОВОРЕННЯ

Опис клінічного випадку. 14.11.2018 р. у палату інтенсивної терапії кардіологічного відділення Тернопільської університетської лікарні (ТУЛ) госпіталізовано пацієнта П., 31 рік, зі скаргами на відчуття серцебиття, тремор кінцівок, виражену загальну слабкість, пітливість. На момент огляду були відсутні напади нестачі повітря та біль за грудниною. З анамнезу з'ясовано, що протягом останніх 15 років періодично відмічає підвищення артеріального тиску (АТ) до 170–95 мм рт. ст. Спадковий анамнез обтяжений – мати хворіє на гіпертонічну хворобу, батько переніс інфаркт міокарда в 54 роки. Протягом останніх 5-ти років пацієнт несистематично, але в достатньо високих дозах (по 2 таблетки тричі на добу) приймав пероральні препарати анаболічних стероїдів (“Метандієнон”, “Станазолол”) та відвідував спортивний зал для занять бодібілдингом. Курить (близько 2 пачок цигарок на добу), надмірно вживає каву (3–5 чашок щоденно).

13.11.2018 р. ввечері хворий прийняв 4 таблетки селективного агоніста  $\beta_2$ -адренорецепторів – “Кленбутирол”. Через одну годину відчув тиснучий біль за грудниною, посилене серцебиття, тремор усього тіла на тлі підвищеного АТ до 180–100 мм рт. ст. Больовий синдром рецидивував о 4<sup>00</sup>, у зв'язку з чим пацієнт викликав бригаду екстреної медичної допомоги та його госпіталізували у районну лікарню за місцем проживання з підозрою на гострий коронарний синдром, так як на контрольній електрокардіограмі (ЕКГ) зафіксовано елевацію сегмента ST. Для подальшого лікування та дообстеження пацієнта направили в ТУЛ.

При госпіталізації пацієнт емоційно лабільний. Шкірні покриви бліді, вологі, теплі на дотик, акроціаноз. На шкірі обличчя акне. Температура тіла від 36,6 °С. Пульс – 112 уд. на хв, ритмічний. На кардіомоніторі синусовий ритм. Артеріальний тиск – 160–90 мм рт. ст. Аускультативно діяльність серця ритмічна, тони ослаблені, акцент II тону над аортою. Дихання самостійне, адекватне.

Частота дихання – 20 уд. на хв, сатурація кисню за даними пульсоксиметрії – 94 %. Над легеньми вислуховується жорстке дихання, сухі хрипи в нижніх відділах легень. Язик вологий. Живіт симетричний, м'який, збільшений у розмірах за рахунок підшкірної жирової клітковини. Нижній край печінки пальпується на 4 см нижче реберної дуги. Наявні стрії у ділянці сідниць та стегон. Болючість у костовертебральних синусах відсутня. Набряки не визначаються.

Електрокардіограму (ЕКГ) при госпіталізації представлено на рисунку 1. Діагностовано синусову тахікардію з частотою серцевих скорочень близько 109 уд. на хв, QS в II, патологічний зубець Q та елевація сегмента ST в II, III, aVF, V4- V6, aVL-Неб відведеннях. Звертає увагу на збереження вираженого зубця S у грудних відведеннях, в яких зафіксовано елевацію сегмента ST, а також на відсутність реципрокності даних змін.

За результатами біохімічного аналізу крові було відмічено значне підвищення рівня МВ-фракції креатинфосфокінази (МВ-КФК) – 244,0 Од/л (норма <25,0 Од/л) та тропоніну Т – 1952,0 пг/мл (норма <14,0 Од/л), аспартат-амінотрансферази (АсАТ) – 168,0 Од/л (норма <40,0 Од/л) та незначне підвищення мозкового натрійуретичного пропептиду – 260,8 пг/мл (норма <125,0 пг/мл). Інших відхилень у лабораторних показниках не виявлено.

За даними ехокардіоскопії (ЕхоКС) 14.11.2018 р. – аорта – 3,2 см, аортальний, мітральний та трикуспідальний клапани без структурно-функціональних змін; КДРлш – 5,2 см, товщина стінки – 0,9 см у нормокінезі; ФВ = 65 %; правий шлуночок – 2,0 см, середній тиск у легеневій артерії – 20 мм рт. ст.

Враховуючи вищеописані клінічні та лабораторно-інструментальні дані, пацієнту поставлено діагноз гострого коронарного синдрому з елевацією сегмента ST та призначено подвійну антитромбоцитарну терапію (“Кардіомагніл”, “Тикагрелор”), “Клексан” по 0,8 мл двічі на добу, статини (“Розувастатин” у дозі 40 мг на добу), “Еплеренон” (“Інспра”) по 25 мг/добу, антиангінальну (“Метопролол” у дозі 100 мг на добу) та гіпотензивну терапії (“Лізиноприл” в дозі 20 мг на добу). Протягом

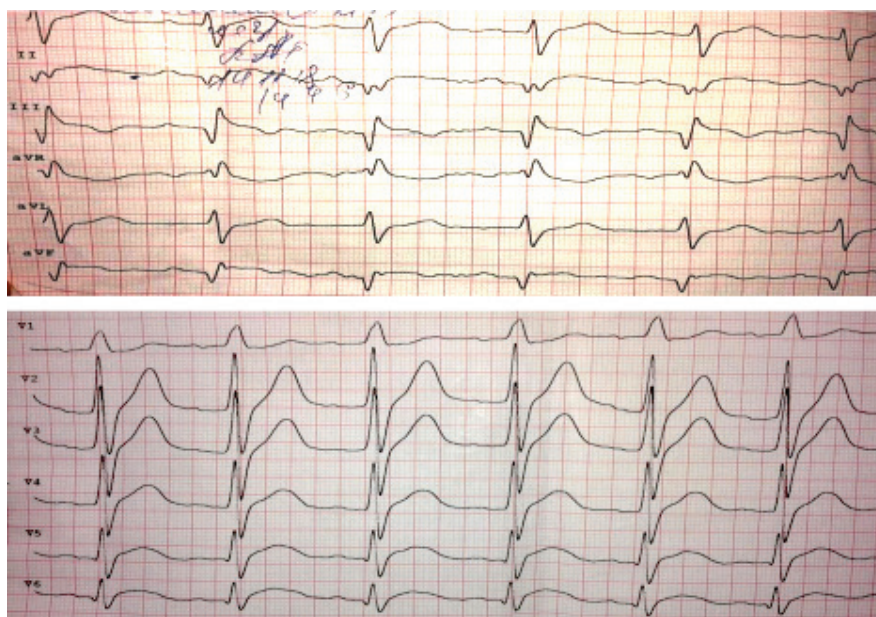

Рис. 1. Електрокардіограма пацієнта П. (14.11.2018 р.).

перших двох діб проводили інфузійну терапію реосорбілактом (по 400 мл/добу та тиворелем по 100 мл/добу).

Кількість балів за шкалою GRACE – 78 балів (2 %), що відповідає категорії середнього ризику розвитку госпітальних ускладнень та смерті.

Проведено ургентну коронарографію, на якій не виявлено клінічно значимого ураження коронарних артерій (рис. 2).

Через 3 доби лікування загальний клінічний стан пацієнта суттєво покращився, нормалізувались показники гемодинаміки – АТ = 125–80 мм рт. ст., ЧСС = 82–86 на хв, зникли пітливість і тремор кінцівок, нормалізувались сон та апетит.

За даними ЕКГ від 19.11.2018 р., з'явилась помірна позитивна динаміка (рис. 3), перехід інфарктоподібних змін у підгостру стадію. В грудних відведеннях зберігалась елевація сегмента ST в V4- V6 та aVL-Неб відведеннях

при збереженні в них глибокого зубця S. Зберігається також конкордатність ЕКГ-змін.

В аналізах сироватки крові, виконаних у динаміці, відмічено збільшення рівня тропоніну Т, АсАТ та фібриногену (за 15.11.2018 р. – тропоніновий тест – 2770,0 пг/мл; АсАТ – 230,6 Од/л; фібриноген – 6,3 г/л).

16.11.2018 р. пацієнту повторно провели контрольну ЕхоКС: структурно-функціональні параметри серця ідентичні даним від 14.11.2018 р., але відмічено зниження ФВ до 52 % і виявлено сепарацію та потовщення листків перикарда. Аналогічні зміни ЕхоКГ зареєстровані й 26.11.2018 р.

Динамічне спостереження за особливостями клінічного перебігу патологічного процесу та враховуючи наявність нетипових клінічних і лабораторних проявів хвороби (інфаркту міокарда як ішемічного некрозу), а також відсутність клінічно значимого стенозуючого коронарно-

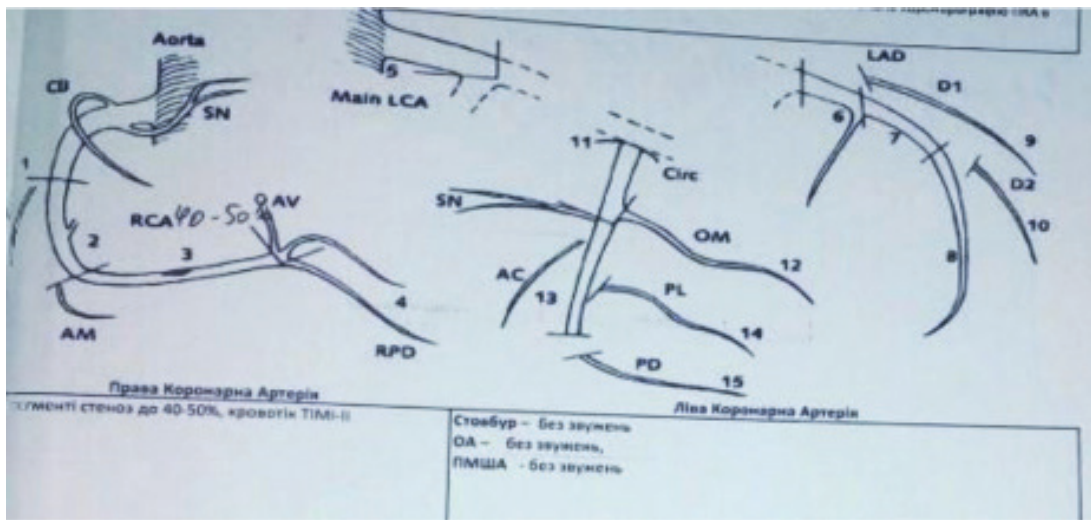


Рис. 2. Результати коронаровентрикулографії пацієнта П. (14.11.2018 р.).

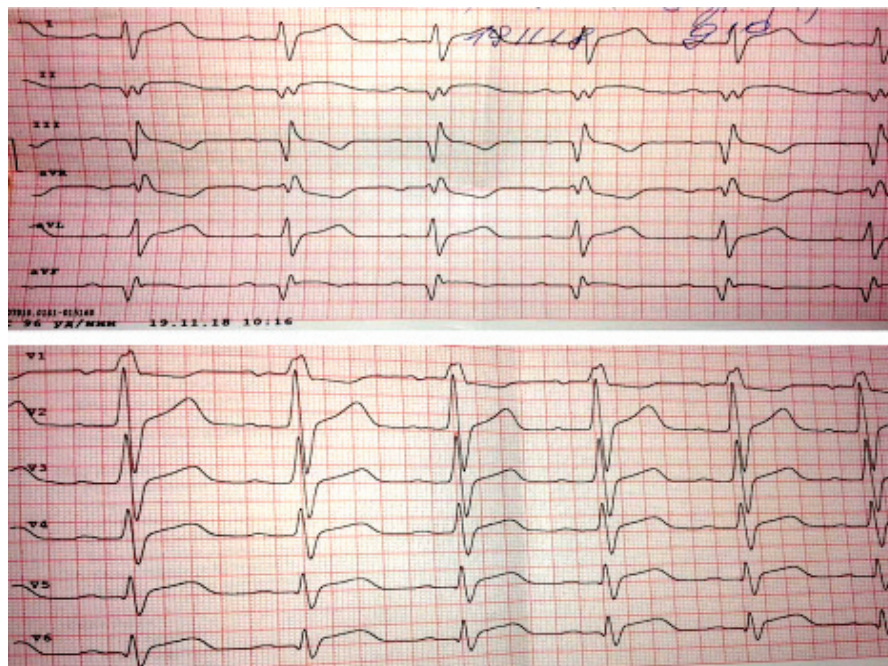


Рис. 3. Електрокардіограма пацієнта П. (19.11.2018 р.).

го атеросклерозу та характерної для ІМ динаміки ЕКГ-проявів при наявності ЕхоКГ-змін, характерних для міокардиту та перикардиту, дало підстави встановити наступний *клінічний діагноз*: інфаркту міокарда 2 типу. Токсичні медикаментозні (вплив екзогенного тестостерону та  $\beta$ -агоніста “Кленбутирол”) некрози міокарда задньо-бокової ділянки лівого шлуночка (14.11.2018 р.), епістенокардитичний перикардит. Стійка синусна тахікардія. Гостра серцева недостатність II за Killip. СН II А ст. III ФК.

Після додатково проведеної дезінтоксикаційної та антигістамінної терапії протягом 10 днів стан хворого суттєво поліпшився, гемодинаміка стабільна, клінічних та ЕхоКГ-ознак серцевої недостатності немає, параметри лабораторних біомаркерів некрозу міокарда нормалізувались.

Таким чином, при наявності інфарктоподібних електрокардіографічних змін у пацієнтів молодого віку, в яких початок хвороби проявляється нетиповим, “стертим” ангінозним синдромом на фоні гіпердинамічного синдрому (вираженої тахікардії та підвищеного систолічного артеріального тиску) й ознак гіперсимпатикотонії, необхідно проводити детальну диференційну діагностику з можливими неішемічними некрозами міокарда. Диференційно-діагностичними критеріями в таких випадках можуть бути лише інфарктоподібна елевація сегмента ST, але без реципрокності змін, відсутність локальних зон гіпо- та акінезів за даними ЕхоКГ, а також детальне з'ясування факторів ризику та можливих тригерів некротичних змін у міокарді. “Золотим стандартом” для диференційної

діагностики в таких випадках вважають контрастну коронароангіо-вентрикулографію. Як свідчать дані літератури та наведений клінічний випадок, однією з причин зон некрозу в міокарді може бути неконтрольований прийом екзогенних тестостеронів, анаболічних стероїдів та  $\beta$ -адреноміметиків. Рання діагностика та своєчасне призначення адекватної терапії (дезінтоксикаційної, антигістамінної,  $\beta$ -адреноблокуючої тощо) дозволяють досягти швидкого клінічного ефекту і попередити розвиток таких життєво небезпечних ускладнень як аритмій, різних типів гострої та хронічної серцевої недостатності, прогресування основного патологічного процесу.

**ВИСНОВКИ** 1. Неконтрольований прийом пацієнтами молодого віку анаболічних стероїдів та  $\beta$ -адреностимулюючих засобів суттєво підвищує у них ризик серцево-судинних захворювань, що можуть бути тригером розвитку зон некрозів міокарда (інфаркту міокарда 2 типу).

2. Одночасний прийом анаболічних стероїдів та  $\beta_2$ -агоністів (“Метандієнон”, “Станазолол”, “Кленбутирол”) мають синергічний ефект та сприяють розвитку зон ішемії та некрозу міокарда.

3. Клінічний перебіг, діагностика та лікування такого патологічного процесу має свої особливості, що необхідно враховувати в клінічній практиці.

4. Лікування інфаркту міокарда унаслідок передозування  $\beta_2$ -агоністів (зокрема кленбутиролу) повинно включати прийом  $\beta$ -адреноблокаторів в адекватних дозах (“Метопролол” – 100 мг на добу), а також дезінтоксикаційну та антигістамінну терапії.

#### СПИСОК ЛІТЕРАТУРИ

1. Bodybuilding, exogenous testosterone use and myocardial infarction / R. W. Major, M. Pierides, I. B. Squire, E. Roberts // Q. J. Med. – 2015. – Vol. 108. – P. 651–652. doi:10.1093/qjmed/hcu173.
2. Santos R. P. Anabolic drugs and myocardial infarction – a clinical case report / R. P. Santos, A. Pereira, H. Guedes // Arq. Bras. Cardiol. – 2015. – Vol. 105 (3). – P. 316–319. DOI: 10.5935/abc.20150111
3. Kassem H. H. Anabolic steroids and testosterone abuse; a possible cause of myocardial infarction in young age / H. H. Kassem, R. Dashti, M. Al. Jarallah // Exp. Clin. Cardiol. – 2014. – Vol. 20, Issue 8. – P. 2685–2687.
4. Інфаркт міокарда в молодого чоловіка під час уживання анаболічного гормону метандієнону / Л. В. Ющик, О. Г. Яворський, А. Б. Гайдук [та ін.]. Медицина транспорту України. – 2011. – № 3. – С. 73–78.
5. Payne J. R. Cardiac effects of anabolic steroids / J. R. Payne,

P. J. Kotwinski, H. E. Montgomery // Heart. – 2004. – Vol. 90. – P. 473–475. doi: 10.1136/hrt.2003.025783

6. Kierzkowska B. Myocardial infarction in a 17-year-old body builder using clenbuterol / B. Kierzkowska, J. Stańczyk, J. D. Kasprzak // Circ. J. – 2005. – Vol. 69 (9). – P. 1144–1146.

7. Clenbuterol and anabolic steroids: a previously unreported cause of myocardial infarction with normal coronary arteriograms / D. R. Goldstein, T. Dobbs, B. Krull, V. J. Plumb // South Med. J. – 1998. – Vol. 9 (8). – P. 780–784.

8. Barry A. R. Case report and review of clenbuterol cardiac toxicity / A. R. Barry, M. M. Graham // Journal of Cardiology Cases. – 2013. – Vol. 8. – P. 131–133.

9. Clenbuterol. Lexi-Comp, Inc (Lexi-ToxTM, version 1.11.0). Hudson, OH: Lexi-Comp, Inc., 2013.

10. Anabolic steroids, acute myocardial infarction and polycythemia: A case report and review of the literature / K. Stergiopoulos, J. J. Brennan, R. Mathews [et al.] // Vascular Health and Risk Management. – 2008. – Vol. 4 (6). – P. 1475–1480.

Отримано 03.09.18

Електронна адреса для листування: shved@tdmu.edu.ua

©М. І. Швед, Н. М. Ковбаса, Л. В. Садлий, Н. М. Вівчар, О. А. Прокопович  
I. Horbachevsky Ternopil State Medical University

#### CLINICAL CASE OF DEVELOPMENT OF MYOCARDIAL INFARCTION (NECROSIS), TYPE 2, INDUCED BY USING OF ANABOLIC STEROIDS AND BETA-ADRENERGIC STIMULATORS

**Summary.** Risk factors and triggers of myocardial infarction in young people may be non-traditional cardiovascular, but also other causes such as spasm of coronary artery, drug abuse and other toxic substances (exogenous glucocorticoids, anabolic steroids, beta-adrenergic stimulants, etc.) associated with active promotion of bodybuilding and drugs that promote muscle build-up and fat burning.

**The aim of the study** – to increase the attention and motivation of doctors to timely diagnosis and adequate treatment of myocardial infarction (necrosis) in the context of receiving of high doses of anabolic steroids and beta-adrenergic stimulators.

**Materials and Methods.** The clinical case of the patient with myocardial infarction against the background of the use of anabolic steroids and  $\beta_2$ -agonists is analysed.

**Results and Discussion.** The peculiarity of clinical manifestations, diagnosis and treatment of this type of myocardial infarction (necrosis) is not only the presence of infarction-like electrocardiographic changes, but the onset of the disease is manifested by the atypical, "erased" syndrome of angina on the background of hyperdynamic syndrome (severe tachycardia and increased systolic blood pressure) and signs of activation of the sympathetic nervous system. Differential diagnostic criteria in such cases may be infarction-like elevation of the ST segment, but without reciprocal changes, absence of local zones of hypo- and akinesis according to the data of the echocardiogram, as well as a detailed explanation of the risk factors and possible triggers of necrotic changes in the myocardium. A "golden standard" for differential diagnosis in such cases is considered as contrast coronary angioventriculography.

**Conclusions.** Uncontrolled use by young patients of anabolic steroids and beta-adrenostimulaion agents significantly increases their cardiovascular risk and may be a trigger for the development of zones of myocardial necrosis (type 2 MI). Treatment of myocardial infarction owing to overdose of  $\beta_2$ -agonists (in particular clenbuterol) should include the intake of  $\beta$ -adrenoblockers in adequate doses, as well as detoxification and antihistamines therapy, which allow achieving a rapid clinical effect and prevent the development of life-threatening complications.

**Key words:** myocardial infarction type 2; diagnosis, treatment; beta-adrenergic stimulators; anabolic steroids.

©Н. И. Швед, Н. М. Ковбаса, Л. В. Садлий, Н. М. Вивчар, Е. А. Прокопович

ГБУЗ "Тернопольский государственный медицинский университет имени И. Я. Горбачевского"

#### КЛИНИЧЕСКИЙ СЛУЧАЙ РАЗВИТИЯ ИНФАРКТА (НЕКРОЗА) МИОКАРДА 2 ТИПА, ИНДУЦИРУЕМОГО ПРИЕМОМ АНАБОЛИЧЕСКИХ СТЕРОИДОВ И БЕТА-АДРЕНОСТИМУЛЯТОРОВ

**Резюме.** Факторами риска и триггерами инфаркта миокарда (ИМ) у молодых людей могут быть не традиционные сердечно-сосудистые, но и другие причины, такие, как коронароспазм, злоупотребление наркотическими и другими токсичными средствами (экзогенные глюкокортикоиды, анаболические стероиды,  $\beta$ -адреностимуляторы и тому подобное), что связано с активной рекламой бодибилдинга и препаратов, которые способствуют наращиванию мышечной массы и сжиганию жира.

**Цель исследования** – повысить внимание и мотивацию врачей к своевременной диагностике и адекватному лечению инфаркта (некроза) миокарда на фоне приёма высоких доз анаболических стероидов и  $\beta$ -адреностимуляторов.

**Материалы и методы.** Проанализирован клинический случай пациента с инфарктом миокарда на фоне приема анаболических стероидов и  $\beta_2$ -агонистов.

**Результаты исследований и их обсуждение.** Особенностью клинических проявлений, диагностики и лечения такого инфаркта (некроза) миокарда 2 типа есть наличие не только инфарктоподобных электрокардиографических изменений, но и то, что начало болезни проявляется нетипичным, "стертым" ангинозным синдромом на фоне гипердинамического синдрома (выраженной тахикардии и повышенного систолического артериального давления) и признаков гиперсимпатикотонии. Дифференциально-диагностическими критериями в таких случаях могут быть инфарктоподобная элевация сегмента ST, но без реципрокности изменений, отсутствие локальных зон гипо- и акинезии по данным ЭхоКГ, а также наличие факторов риска и возможных триггеров некротических изменений в миокарде. "Золотым стандартом" для дифференциальной диагностики в таких случаях считают контрастную коронароангиографию.

**Выводы.** Неконтролируемое употребление пациентами молодого возраста анаболических стероидов и  $\beta$ -адреноблокаторов существенно повышает у них сердечно-сосудистый риск и может быть триггером развития зон некрозов миокарда (ИМ 2 типа). Лечение инфаркта миокарда вследствие передозировки  $\beta_2$ -агонистов (в частности кленбутирола) должно включать приём  $\beta$ -адреноблокаторов в адекватных дозах, а также дезинтоксикационную и антигистаминную терапию, что позволяют достичь быстрого клинического эффекта и предупредить развитие жизненно опасных осложнений.

**Ключевые слова:** инфаркт миокарда 2 типа; диагностика; лечение;  $\beta$ -адреностимуляторы; анаболические стероиды.