

ОСОБЛИВОСТІ СТРУКТУРНОЇ ОРГАНІЗАЦІЇ ТА КРОВОНОСНОГО РУСЛА ПРИВУШНИХ ЗАЛОЗ БІЛИХ ЩУРІВ У НОРМІ

Резюме. Дослідженню стану великих слинних залоз у нормі та при різних патологічних станах присвячено ряд наукових робіт. Проте необхідно зазначити, що в науковій літературі обрану проблематику висвітлено недостатньо. Незважаючи на певну кількість наукових публікацій із цієї проблеми, багато принципово важливих питань теорії залишаються нез'ясованими.

Мета дослідження – установити особливості структурної організації привушних залоз щурів та їх органних судин у нормі, а також охарактеризувати їх морфометрично.

Матеріали і методи. Експерименти проведено на статевозрілих білих лабораторних щурах-самцях. Було використано такі морфологічні методи дослідження, як гістологічні дослідження, морфометричну оцінку компонентів паренхіми та інтраорганних судин. Морфометрично визначали площу епітеліоцитів кінцевих секреторних відділів, зовнішній діаметр посмугованих проток, діаметр їх просвіту та площу епітеліоцитів цих проток, а також величини зовнішнього і внутрішнього діаметрів судин. Оцінку функціонального стану судин проводили шляхом вирахування коефіцієнта пропускної здатності судин за індексом Вогенворта (КІВ) – відношення площі середнього шару артерій до площі їх просвіту.

Результати досліджень та їх обговорення. У результаті проведених досліджень щодо структури привушних залоз інтактних щурів, встановлено морфометричні параметри структурних компонентів паренхіми та внутрішньоорганних артерій залоз тварин. Площа секреторних клітин ацинусів привушних залоз інтактних білих щурів становить $(270,90 \pm 7,24)$ мкм², зовнішній діаметр посмугованих проток привушних залоз складає $(34,16 \pm 2,34)$ мкм, а просвіт – $(11,0 \pm 0,28)$ мкм. Гістологічно встановлено, що внутрішньоорганні артерії великих слинних залоз є артеріями м'язового типу та мають характерну для цих судин будову. Вони мають структуру, характерну для них, у яких м'язові елементи розвинені слабо. Оцінку функціонального стану судин проводили шляхом вирахування коефіцієнта пропускної здатності судин за індексом Вогенворта, що у дрібних артеріях привушних залоз становить $(184,40 \pm 6,57)$, у середніх – $(142,54 \pm 4,85)$ відповідно.

Висновки. У результаті досліджень, проведених із використанням гістологічних та морфометричних методів, встановлено, що компоненти паренхіми привушних залоз інтактних щурів не мають видових особливостей структурної організації. Отримано морфометричні параметри структурних компонентів паренхіми та органних артерій, які можуть складати основу для порівняння.

Ключові слова: привушна залоза; кінцеві секреторні відділи; внутрішньочасточкові протоки; артерії.

ВСТУП Дослідженню стану великих слинних залоз у нормі [1–4] та при різних патологічних станах присвячено ряд наукових робіт. Проте необхідно зазначити, що в науковій літературі обрану проблематику висвітлено недостатньо. Незважаючи на певну кількість наукових публікацій із цієї проблеми, багато принципово важливих питань теорії залишаються нез'ясованими. Доступні джерела мають переважно описовий характер, відсутня морфометрична оцінка тканини слинних залоз та судин.

Мета дослідження – установити особливості структурної організації привушних залоз щурів та їх органних судин у нормі, а також охарактеризувати їх морфометрично.

МАТЕРІАЛИ І МЕТОДИ Експерименти проведено на статевозрілих білих лабораторних щурах-самцях. Було використано такі морфологічні методи дослідження, як гістологічні дослідження, морфометричну оцінку компонентів паренхіми та інтраорганних судин. Для гістологічних досліджень слинних залоз вирізали шматочки із середньої частини органа. Зрізи товщиною 5–6 мкм, забарвлені гематоксином та еозином, за ван-Гізона – поступовою обробкою гематоксином Вейгерта та сумішшю пікринової кислоти з кислим фуксином, досліджували і документували за допомогою мікроскопа Seoscan [5, 6]. Напівтонкі зрізи товщиною 1–2 мкм виготовляли за допомогою ультрамікротома LKB-3 (Швеція), забарвлювали їх розчином метиленового синього. Морфометричні методи посідають вагоме місце серед морфологічних досліджень, адже вони дають можливість об'єктивно оцінювати морфофункціональний стан досліджуваних структур як у нормі, так і при розвитку компенсаторних, пристосувальних процесів у них. Морфометричні та

кількісні дослідження проводили, використовуючи систему візуального аналізу гістологічних препаратів. Зображення на монітор комп'ютера виводили з мікроскопа Seoscan за допомогою відео-камери Vision CCD Camera і програми InterVideoWinDVR. Морфометричні дослідження проведені за допомогою програм Відео Тест 5,0 КААРА Image Base та Microsoft Excel на персональному комп'ютері. Морфометрично визначали площу епітеліоцитів кінцевих секреторних відділів, зовнішній діаметр посмугованих проток, діаметр їх просвіту та площу епітеліоцитів цих проток, а також величини зовнішнього і внутрішнього діаметрів судин. Оцінку функціонального стану судин проводили шляхом вирахування коефіцієнта індексу Вогенворта (КІВ), тобто відношення площі середнього шару артерій до площі їх просвіту [7].

Обробку результатів виконано у відділі системних статистичних досліджень ДВНЗ “Тернопільський державний медичний університет імені І. Я. Горбачевського МОЗ України” у програмному пакеті Statsoft Statistika. Усі втручання та забій тварин відбувався з дотриманням принципів Європейської конвенції про захист хребетних тварин, що використовуються для дослідних та інших наукових цілей (Страсбург, 1986) та Загальних принципів експериментів на тваринах, ухвалених Першим Національним конгресом з біоетики [8, 9].

РЕЗУЛЬТАТИ ДОСЛІДЖЕНЬ ТА ЇХ ОБГОВОРЕННЯ Привушні залози щурів – це складні розгалужені альвеолярні залози, що продукують секрет білкового типу. Це слинні залози, що є парним органом полігональної форми масою 0,18–0,22 г та розмірами 8x12 мм. Ззовні залозу вкриває капсула, що ділить її на часточки. Паренхіма великих слинних залоз утворена кінцевими

секреторними відділами – ацинусами і розгалуженою системою вивідних проток (рис. 1).

Серед них розрізняють вставні, посмуговані, міжчасточкові та загальні вивідні протоки. Внутрішньочасточкові протоки беруть участь не тільки у виділенні, а також і в модифікації секрету [10]. Кінцевий секреторний відділ привушних залоз представлено секреторними клітинами у складі ацинуса. Останні утворені 10–15 секреторними клітинами конічної форми – гландулоцитами. Площа секреторних клітин ацинусів становить $(270,90 \pm 7,24)$ мкм². Базофілію клітин зумовлює розвинута гранулярна ендоплазматична сітка. В апікальній частині сероцитів нагромаджуються секреторні гранули. Секреторні продукти виводяться у міжклітинні секреторні каналці, стінки яких утворені бічною плазмолемою суміжних клітин. Кілька ацинусів за допомогою вставної протоки з'єднані з посмуговою протокою. Зовнішній діаметр посмугованих проток складає $(34,16 \pm 2,34)$ мкм, а просвіт – $(11,0 \pm 0,28)$ мкм. Клітинні елементи вставних проток мало диференційовані та здатні до проліферації, диференціації та переміщення у напрямках кінцевих секреторних відділів і посмугованих проток. Вставна протока представлена одним шаром плоских або кубічних епітеліальних клітин. Посмугована протока утворена високими призматичними клітинами з ацидофільною цитоплазмою та характерною базальною посмугованістю, що зумовлена глибокими інвагінаціями базальної плазмолеми, між якими рядами розміщені мітохондрії (рис. 2).

Площа цих клітин становить $(120,02 \pm 4,90)$ мкм², а їх структурна організація свідчить про роль посмугованих проток в активному транспорті води та електролітів. Також у складі посмугованих проток є келихоподібні клітини, що продукують слиз, та клітини з електроннощільною цитоплазматичною зернистістю. Навколо епітеліоцитів ацинусів, вставних та посмугованих проток, розташовані міоепітеліальні клітини. Вони мають характерну кошикоподібну форму та здатні скорочуватись. Їх скорочення сприяє виділенню продуктів синтетичної діяльності ацинарних клітин. З декількох посмугованих проток компоненти слини збираються у міжчасточкову протоку, яка впадає у загальну протоку слинної залози. Ззовні всі описані структури слинних залоз оточені базальною мембраною, яка відділяє епітеліальні елементи від сполучної тканини строми.

Функціонують органи в прямій залежності від стану кровоносних судин, що їх живлять, тому було детально вивчено стан внутрішньоорганних судин залоз. Внутрішньоорганні артерії привушних залоз є артеріями м'язового типу та мають характерну для цих судин будову. Їх стінка побудована з трьох оболонок і складається із внутрішнього моношару ендотеліоцитів, розташованих на базальній мембрані. Тонка внутрішня еластична мембрана відмежовує його від середньої оболонки, представлена трьома–п'ятьма шарами гладком'язових клітин, переважно циркулярної орієнтації. Кількість їх шарів пропорційна калібру судини – чим більший діаметр артерії, тим більша кількість шарів гладком'язових клітин у її середній оболонці. Зовнішня оболонка представлена сполучною тканиною, що утворює спільні "муфти" для артерій і розташованих поряд із ними вен. Нерідко такі сполучнотканинні оболонки є спільними як для судин, так і для розташованих поряд проток ацинусів. Морфометричний аналіз дозволив встановити, що діаметр просвіту дрібних та середніх артерій привушних залоз становив $(23,35 \pm 0,56)$ мкм та

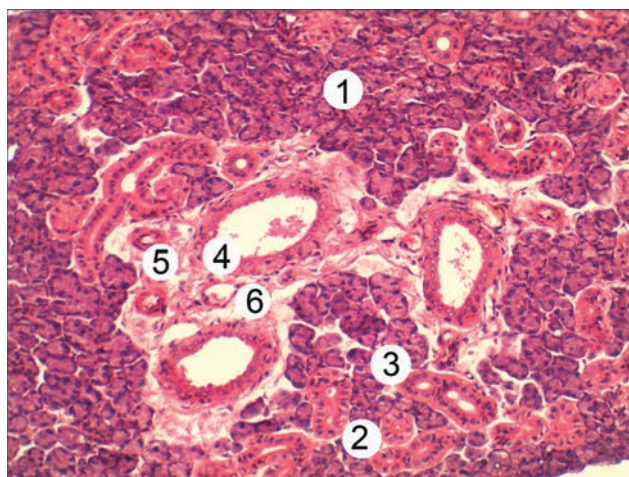


Рис. 1. Гістологічний зріз привушної слинної залози щура в нормі. Забарвлення гематоксином та еозином. x 300. Кінцеві секреторні відділи – 1, вставні протоки – 2, посмуговані протоки – 3, міжчасточкові протоки – 4, артеріола – 5, венула – 6.

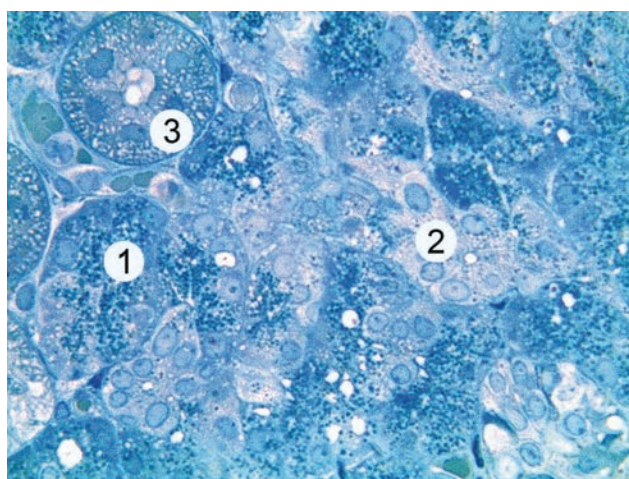


Рис. 2. Гістологічний зріз привушної слинної залози щура в нормі. Забарвлення метиленовим синім. x 600. Кінцеві секреторні відділи – 1, вставні протоки – 2, посмуговані протоки – 3.

$(42,60 \pm 0,94)$ мкм відповідно. Оцінку функціонального стану судин проводили шляхом врахування коефіцієнта пропускної здатності судин за коефіцієнтом індексу Вогенворта. У дрібних артеріях КІВ становить $(184,40 \pm 6,57)$, у середніх – $(142,54 \pm 4,85)$ відповідно. Доставку крові вже безпосередньо до паренхіми часточок забезпечують прекапіляри. Капіляри привушних залоз щурів, у свою чергу, забезпечують кровопостачання кінцевих відділів.

Вени слинних залоз мають структуру, яка також є характерною для вен, у яких м'язові елементи розвинені слабо. У їх стінці можна виділити всі три оболонки, що складають стінку артерій, проте необхідно зазначити, що це тонкостінні судини із просвітом неправильної форми та слабо- або нерозвинутою внутрішньою еластичною мембраною, а зовнішня еластична мембрана у них є відсутньою. При цьому в стінці вен привушних залоз найбільшу товщину має адвентиція.

ВИСНОВКИ 1. Проведені дослідження привушних залоз інтактних тварин встановили, що компоненти їх паренхіми не мають видових особливостей структурної організації.

2. У результаті досліджень, проведених з використанням гістологічних та морфометричних методів, отримано морфометричні параметри структурних компонентів паренхіми та органних артерій привушних залоз інтактних щурів, які доповнюють існуючі дані та можуть складати основу для об'єктивної оцінки ступеня змін, що

відбуваються у великих слинних залозах при моделюванні патологічних процесів.

Перспективи подальших наукових досліджень

Проведене вивчення структур привушних залоз білих щурів у нормі буде використано в подальшому в якості контролю для порівняння із результатами експериментів.

СПИСОК ЛІТЕРАТУРИ

1. Ахтемійчук Ю. Т. Клініко-морфологічні аспекти дослідження великих слинних залоз / Ю. Т. Ахтемійчук, І. Ю. Олійник // Клін. анат. та операт. хірургія. – 2009. – Т. 8, № 3 (29). – С. 76–80.
2. Беденюк О. А. Особливості топографії та кровопостачання великих слинних залоз щурів у нормі / О. А. Беденюк, В. В. Магльона, І. Є. Герасимюк // Клінічна анатомія та оперативна хірургія. – 2015. – Т. 14, № 1 (51). – С. 29–33.
3. Магльона В. В. Гістологічна та морфометрична характеристики великих слинних залоз щурів у нормі / В. В. Магльона, А. В. Гантімуров, І. Є. Герасимюк // Вісник наукових досліджень. – 2015. – № 1. – С. 127–130.
4. Чайковський Ю. Б. Стовбурові клітини великих слинних залоз / Ю. Б. Чайковський, С. Б. Геращенко, О. І. Дельцова // Світ медицини та біології. – 2012. – № 2. – С. 200–203.
5. Горальський Л. П. Основи гістологічної техніки і морфофункціональні методи досліджень у нормі та при патології / Л. П. Горальський, В. Т. Хомич, О. І. Кононський. – Житомир : Полісся, 2011. – 288 с.
6. Саркисов Д. С. Микроскопическая техника / Д. С. Саркисов, Ю. Л. Перова. – М. : Медицина, 1996. – 362 с.
7. Wagenvoort C. A. Smooth muscle content of pulmonary arterial media in pulmonary venous hypertension compared with other forms of pulmonary hypertension / C. A. Wagenvoort, N. Wagenvoort // Pulmonary Venous Hypertension. – 1982. – Vol. 81 (5). – P. 581–585.
8. Загальні етичні принципи експериментів на тваринах // Ендокринологія. – 2003. – Т. 8, № 1. – С. 142–145.
9. Ковальський М. П. Сучасні погляди на експерименти з використанням тварин в країнах Євросоюзу та США / М. П. Ковальський, К. О. Прокопець // Актуальні проблеми сучасної медицини. – 2009. – Т. 9, № 2 (26). – С. 58–61.
10. Котик Т. Л. Морфометричний аналіз паренхіми піднижньощелепної залози інтактних щурів з використанням методів багатовимірної статистики / Т. Л. Котик // Світ медицини та біології. – 2015. – № 1(48). – С. 138–142.

Отримано 02.07.18

Електронна адреса для лікування: yavorska@ukr.net

©I. M. Yavorska-Skrabut, S. I. Yavorska

I. Horbachevsky Ternopil State Medical University

PECULIARITIES OF STRUCTURAL ORGANIZATION AND BLOODSTREAM OF PAROTID GLANDS OF WHITE RATS IN THE NORM

Summary. A study of the condition of large salivary glands in norm and in various pathological conditions is devoted to a number of scientific works. However, it should be noted that in the scientific literature, the selected issues are not adequately covered. Despite a number of scientific publications on this problem, many fundamentally important issues of the theory remain unclear.

The aim of the study – to establish the peculiarities of the structural organization of the parotid glands of rats and their organ vessels in the norm, as well as their morphometric characteristics.

Materials and Methods. The study had been conducted on mature white male rats. The following morphological methods of investigation, such as histological examination, morphometric evaluation of parenchyma and intrathoracic vessels components, were used. The area of the epithelial cells of the acini, the outer diameter of the striated ducts, the diameter of their lumen and the area of the epithelial cells of these ducts, as well as the size of the outer and inner diameters of the vessels were morphometrically determined. The assessment of the functional state of the vessels was carried out by deducting the coefficient of the Wagenvoort index (CIW) – the ratio of the area of the middle layer of the arteries to the area of their lumen.

Results and Discussion. As a result of studies for establishing a structural organization of parotid glands of intact rats, morphometric parameters of the structural components of parotid glands, which can form the basis for comparison were established. The area of secretory cells of acini in the parotid glands is $(270.90 \pm 7.24) \mu\text{m}^2$, the outer diameter of the striated ducts is (34.16 ± 2.34) microns, and the lumen is (11.0 ± 0.28) microns respectively. It was found histologically that the intraorganic arteries of the large salivary glands are the arteries of the muscular type and have a structure characteristics of these vessels. The veins have a structure that is also specific for the veins in which muscular elements are poorly developed. The evaluation of the functional state of the vessels was carried out by deducting the coefficient of vascular capacity by the coefficient of Wagenvoort index (CIW). The coefficient of the Wagenvoort index in the small arteries of parotid glands is (184.40 ± 6.57) , in the middle vessels – (142.54 ± 4.85) respectively.

Conclusions. As a result of the conducted studies using histological and morphometrical methods we established that the parenchyma's components of parotid glands of intact rats don't have the specific features of structural organization. Morphometric parameters of the parenchyma's structural components and intraorgan arteries, which can form the basis for comparison were established.

Key words: parotid gland; terminal secretory departments; intralobular ducts; arteries.

ОСОБЕННОСТИ СТРУКТУРНОЙ ОРГАНИЗАЦИИ И КРОВЕНОСНОГО РУСЛА ОКОЛОУШНЫХ ЖЕЛЕЗ БЕЛЫХ КРЫС В НОРМЕ

Резюме. Исследованию состояния больших слюнных желез в норме и при различных патологических состояниях посвящен ряд научных работ. Однако необходимо отметить, что в научной литературе выбранную проблематику освещено недостаточно. Несмотря на определенное количество научных публикаций по этой проблеме, много принципиально важных вопросов теории остаются невыясненными.

Цель исследования – установить особенности структурной организации околоушных желез крыс и их органных сосудов в норме, а также охарактеризировать их морфометрически.

Материалы и методы. Эксперименты проведены на половозрелых белых лабораторных крысах-самцах. Было использовано такие морфологические методы исследования, как гистологические исследования, морфометрическая оценка компонентов паренхимы и интраорганных сосудов. Морфометрически определяли площадь эпителиоцитов конечных секреторных отделов, внешний диаметр исчерченных протоков, диаметр их просвета и площадь эпителиоцитов, а также величины внешнего и внутреннего диаметров сосудов. Оценку функционального состояния сосудов проводили путем вычитания коэффициента индекса Вогенворта (КИВ) – отношение площади среднего слоя артерий к площади их просвета.

Результаты исследований и их обсуждение. В результате проведенных исследований по структуре околоушных желез интактных крыс, установлено морфометрические параметры структурных компонентов паренхимы и внутриорганных артерий желез животных. Площадь секреторных клеток ацинусов околоушных желез интактных белых крыс составляет $(270,90 \pm 7,24)$ мкм², внешний диаметр исполосованных протоков околоушных желез составляет $(34,16 \pm 2,34)$ мкм, а просвет – $(11,0 \pm 0,28)$ мкм. Гистологически установлено, что внутриорганные артерии больших слюнных желез являются артериями мышечного типа и имеют характерное для этих сосудов строение. Вены имеют структуру, характерную для них, в которых мышечные элементы развиты слабо. Оценку функционального состояния сосудов проводили путем вычитания коэффициента пропускной способности сосудов по индексу Вогенворта, который в мелких артериях околоушных желез составляет $(184,40 \pm 6,57)$, в средних – $(142,54 \pm 4,85)$ соответственно.

Выводы. В результате исследований, проведенных с использованием гистологических и морфометрических методов установлено, что компоненты паренхимы околоушных желез интактных крыс не имеют видовых особенностей структурной организации. Получено морфометрические параметры структурных компонентов паренхимы и органных артерий, которые могут составлять основу для сравнения.

Ключевые слова: околоушная железа; конечные секреторные отделы; внутريدольковые протоки; артерии.