

УДК 615.242; 615.454.1; 616.314.77  
DOI©О. М. Дорошенко, Т. М. Волосовець, М. В. Дорошенко  
Інститут стоматології НМАПО імені П. Л. Шупика**ОСОБЛИВОСТІ МОРФОЛОГІЧНИХ ЗМІН ТЕРМІЧНОГО УРАЖЕННЯ СЛИЗОВОЇ ОБОЛОНКИ ПОРОЖНИНИ РОТА ЩУРІВ ПРИ ЗАСТОСУВАННІ ГЕЛЮ НА ОСНОВІ ДЕКСПАНТЕНОЛУ ТА МІРАМІСТИНУ**

ОСОБЛИВОСТІ МОРФОЛОГІЧНИХ ЗМІН ТЕРМІЧНОГО УРАЖЕННЯ СЛИЗОВОЇ ОБОЛОНКИ ПОРОЖНИНИ РОТА ЩУРІВ ПРИ ЗАСТОСУВАННІ ГЕЛЮ НА ОСНОВІ ДЕКСПАНТЕНОЛУ ТА МІРАМІСТИНУ – У пацієнтів із частковими і повними дефектами зубних рядів при користуванні знімними ортопедичними конструкціями нерідко виникають запально-деструктивні ураження слизової оболонки протезного ложа, що призводить до порушення адаптації до протезів та навіть – до відмови від користування ними. Метою було вивчити лікувальну дію гелю на основі декспантенолу та мірамистину на експериментальній моделі термічного ушкодження слизової оболонки ротової порожнини щурів. Застосування гелю на основі декспантенолу та мірамистину виявляє позитивну лікувальну дію при запально-деструктивних ураженнях слизової оболонки ротової порожнини і може бути рекомендований для використання у пацієнтів під час адаптації до знімних видів ортопедичних конструкцій із метою профілактики можливих ускладнень.

ОСОБЕННОСТИ МОРФОЛОГИЧЕСКИХ ИЗМЕНЕНИЙ ТЕРМИЧЕСКОГО ПОРАЖЕНИЯ СЛИЗИСТОЙ ОБОЛОЧКИ ПОЛОСТИ РТА КРЫС ПРИ ПРИМЕНЕНИИ ГЕЛЯ НА ОСНОВИ ДЕКСПАНТЕНОЛА И МИРАМИСТИНА – У пациентов с частичными и полными дефектами зубных рядов при пользовании съёмных ортопедических конструкций нередко возникают воспалительно-деструктивные поражения слизистой оболочки протезного ложа, следствием чего является нарушение адаптации к протезам и даже – отказ их использования. Целью было изучить лечебное действие геля на основании декспантенола и мирамистина на экспериментальной модели термического повреждения слизистой оболочки ротовой полости крыс. Применение геля на основании декспантенола и мирамистина оказывает положительное лечебное воздействие при воспалительно-деструктивных поражениях слизистых оболочек полости рта и может быть рекомендован для применения у пациентов во время адаптации к съёмным ортопедическим конструкциям с целью профилактики возможных осложнений.

FEATURES OF MORPHOLOGICAL CHANGES OF THERMAL LESIONS OF THE ORAL MUCOSA OF RATS IN THE APPLICATION OF THE GEL BASED AND DEXPANTHENOL MYRAMISTIN – Patients with partial and full dentition defects using removable prosthetics often have destructive inflammatory lesions of the mucous membrane prosthetic bed, leading to disruption of adaptation to dentures and even the elimination of their use. The purpose was to study the therapeutic effect of the gel based on Dexpanthenol Myramistin in experimental models of thermal damage to the oral mucosa of rats. The use of gel – based on Dexpanthenol and Myramistin reveals a positive therapeutic effect in inflammatory and destructive lesions and the oral mucosa and can be recommended for use in patients during adaptation to swap kinds of orthopedic structures to prevent possible complications.

**Ключові слова:** слизова оболонка порожнини рота, запально-деструктивні ураження, гель на основі декспантенолу та мірамистину.

**Ключевые слова:** слизистая оболочка полости рта, воспалительно-деструктивные поражения, гель на основании декспантенола и мирамистина.

**Key words:** oral mucosa, inflammatory and destructive lesions, gel based on dexpanthenol and myramistin.

**ВСТУП** У пацієнтів із частковими і повними дефектами зубних рядів при користуванні знімними ортопедичними конструкціями нерідко виникають запально-деструктивні

ураження слизової оболонки протезного ложа, що призводить до порушення адаптації до протезів та навіть до відмови від користування ними [1–4].

У зв'язку із вищевикладеним, профілактика та лікування запальних та запально-деструктивних змін слизової оболонки протезного ложа є важливим етапом ортопедичної реабілітації пацієнтів [5–7].

З цією метою ми запропонували використовувати гель на основі декспантенолу та мірамистину, що широко застосовується для лікування запальних та виразкових уражень шкіри та слизових оболонок [8]. Для вирішення поставленої мети ми вивчили лікувальну дію цього гелю на експериментальній моделі термічного ушкодження слизової оболонки ротової порожнини щурів.

**МАТЕРІАЛИ І МЕТОДИ** Ми провели експериментальні дослідження на 60 статевозрілих щурах масою 120–160 г, яких утримували на звичайному харчовому раціоні віварію із експериментальною моделлю виразково-некротичного процесу – опіковим некрозом слизової оболонки ротової порожнини.

Тварин поділили на дві групи. В першій (контрольній) групі тварин виразкову поверхню змащували вазеліном. У другій групі на виразковій поверхні наносили гель на основі декспантенолу та мірамистину 2 рази на добу.

Ефективність лікувальної дії оцінювали візуально та за допомогою морфологічних досліджень на 1, 5 та 7 доби від початку експерименту. Після виведення тварин з експерименту під тіопенталовим наркозом у ділянці ураження вирізали шматочки слизової разом із підлеглими тканинами. Біоптат для патоморфологічних досліджень фіксували в 10 % розчині формаліну, обробляли спиртами зростаючої концентрації, заливали парафіном за загальноприйнятою методикою. Для оглядових цілей зрізи фарбували гематоксиліном та еозином, проміжну тканину – за ван-Гізона і Н. Слінченка та ставили ШИК-реакцію [1, 11].

Через здатність тканинних базофілів до секреції біологічно активних речовин, ми вивчали їх особливості як індикаторів запального процесу [5, 9]. Для цього препарати фарбували толуїдиновим синім при рН 2,8–4,8.

Препарати вивчали під мікроскопом "Olimpus". Мікрофотографування проводили за допомогою мікроскопа "Цитопан".

**РЕЗУЛЬТАТИ ДОСЛІДЖЕНЬ ТА ЇХ ОБГОВОРЕННЯ**

При дослідженні слизової оболонки порожнини рота (СОПР) щурів на 1 та 5 доби після відтворення опікових виразок у контрольних тварин виявлявся її дефект. Епітелій, власна пластинка і підслизова основа втрачали свою характерну будову. В осередку термічного ураження спостерігали гостре альтеративне запалення. Переважали некротичні та дистрофічні процеси в клітинах епітелію і волокнистих компонентах власної пластинки слизової оболонки (рис. 1, а).

У щурів контрольної групи тканинні базофіли в СОПР розміщувалися дрібними ланцюжками чи поодинокі, цитоплазма їх заповнена шароподібними гранулами, в підслизовій основі тканинні базофіли зустрічалися рідко (рис. 1, б). Волокна фарбували за ван-Гізона рівномірно в

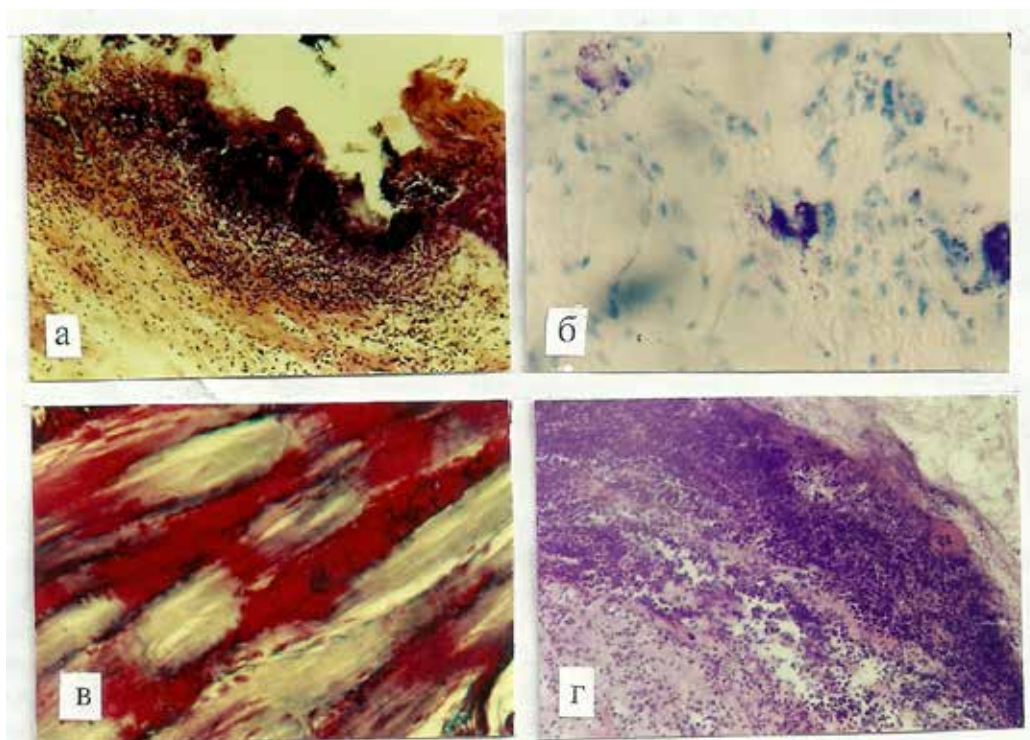


Рис. 1. Слизова оболонка присінка ротової порожнини щурів після відтворення термічного опіку на 1 добу:  
 а – некроз і запальна реакція в слизовій оболонці. Фарбування гематоксилином та еозином. x 115;  
 б – деструкція і дегрануляція тканинних базофілів. Фарбування толуїдиновим синім рН – 2,8. x 290;  
 в – осередковані зміни тинкторіальних властивостей колагенових волокон. Фарбування за ван-Гізон. x 290;  
 г – демаркаційна запальна реакція у верхніх шарах підслизової основи в тварини, яку піддали евтаназії на 5 добу. Фарбування гематоксилином та еозином. x 115.

червоний колір (рис. 1, в). Паралельно в пухкій сполучній тканині спостерігали зменшення вмісту аргірофільних волокон, контури їх були нечіткими. Порушення тинкторіальних властивостей, нечіткість контурів та фрагментація волокнистих структур свідчать про наявність дистрофічних змін, що призводять до порушення тканинної проникності.

Варто відмітити, що в окремих щурів контрольної групи на 5 добу спостерігали утворення демаркаційної запальної реакції, яка свідчить про наявність захисної реакції організму в цих тварин (рис. 1, г).

У тварин, яким на виразку наносили гель на основі декспантенолу та мірамістину, на 5 добу запальна реакція слабшала, порівняно з контролем, гемодинамічні розлади зменшувались. На дні виразки та перифокально в підслизовій основі збільшувалась кількість тонкостінних кровоносних судин, вони були розширені та заповнені форменими елементами крові (рис. 2, а).

Через 7 днів у контрольних тварин осередок термічного ураження ще зберігав строкатість морфологічних змін у вигляді запальної реакції та гемодинамічних розладів. На поверхні виразки знаходились тонкі накладання, під якими було видно грануляційну тканину, що складалася в основному з вертикально розміщених тонкостінних кровоносних судин. Близько фібробластів волокнисті структури знаходились у значно більшій кількості, ніж в попередній термін. У підслизовій оболонці збільшувалась кількість тканинних базофілів, деякі з них піддавалися дегрануляції. Епітеліальний пласт місцями потовщений, утворював глибокі вирости у власну пластинку слизової оболонки, що приводило до деформації сполучнотканинних сосочків, які занурювалися в епітелій на різну глибину.

Повної епітелізації осередка термічного ушкодження у контрольних тварин не спостерігалось.

У більшості тварин, яким 7 днів на виразку наносили гель, патоморфологічні зміни, порівняно із контролем, значно послаблювались. Запальна реакція і циркуляторні порушення зменшувались, разом з тим, посилювалась макрофагальна реакція. Виразкова поверхня майже звільнялася від тканинного детриту. В грануляційній тканині між горизонтально розташованими фібробластами виявлялась велика кількість колагенових волокон, які фарбувались мікрофуксином в червоний колір (рис. 2, б). Нерідко зустрічались плескаті фібробласти витягнутої форми, з темними ядрами, які нагадували зрілі фіброцити. У тварин спостерігалась епітелізація виразки шляхом розвитку та дозрівання грануляційної тканини, яка покривалась тонким шаром епітелію. В останньому були відсутні епітеліальні вирости (рис. 2, в).

Таким чином, макро- та мікроскопічні дослідження свідчать, що після нанесення термічного опіку в СОПР протягом 24 год як у контрольних, так і дослідних тварин розвивались некробіотичні зміни і запальна реакція. На поверхні виразки і на периферії її виявлявся фібринозний шар, на якому спостерігався дрібнозернистий ексудат зі значною кількістю поліморфноядерних лейкоцитів. У підслизовій оболонці тканинні базофіли зустрічалися рідко і значна частина їх піддавалася дистрофічним і деструктивним змінам.

Місцеве застосування гелю при лікуванні виразок СОПР у щурів, викликаних термічним агентом, виявило позитивну дію на перебіг патологічного процесу. На 5 добу у всіх тварин відбувалося зменшення деструктивних змін, гемодинамічних порушень та запальної реакції. Вираже-

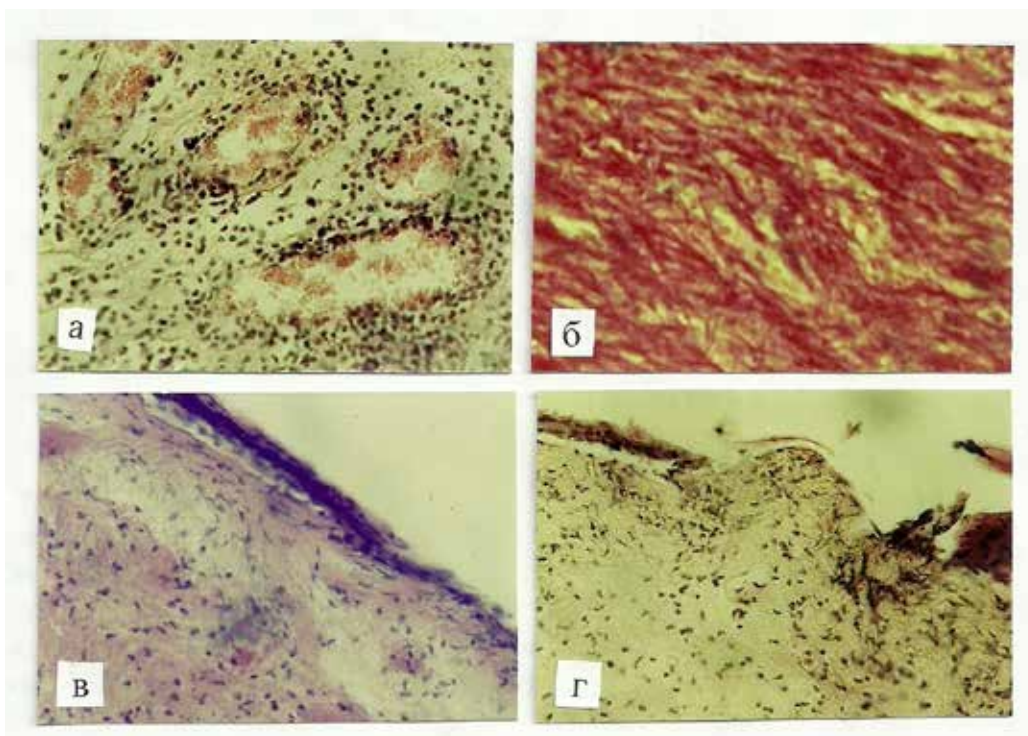


Рис. 2. Слизова оболонка присінка ротової порожнини щурів після нанесення термічного ушкодження і лікованих гелем:  
а – периваскулярна інфільтрація мононуклеарами, повнокров'я тонкостінних капілярів. 5 доба. Фарбування гематоксилином та еозином. x 180;

б – збільшення колагенових волокон у підслизовій основі. 7 доба. Фарбування за ван-Гизон. x 290;

в – виразка покрита тонким шаром епітелію. 7 доба. Фарбування гематоксилином та еозином. x 115;

г – передній край епітелію наростає на грануляційну тканину. 7 доба. Фарбування гематоксилином та еозином. x 115.

ний лікувальний ефект спостерігався та підсилювався на 7 добу, що засвідчив процес дозрівання грануляційної тканини та активного волокноутворення, що у більшості тварин призводило до загоєння ранової поверхні.

**Висновок** Застосування гелю на основі декспантенолу та мірамістину виявляє позитивну лікувальну дію при запально-деструктивних ураженнях слизової оболонки ротової порожнини і може бути рекомендований для використання у пацієнтів під час адаптації до знімних видів ортопедичних конструкцій з метою профілактики можливих ускладнень.

#### СПИСОК ЛІТЕРАТУРИ

1. Дорошенко О. М. Порівняльна оцінка ефективності клінічного застосування різних видів конструкційних матеріалів для виготовлення базисів часткових знімних протезів / О. М. Дорошенко // Дентальні технології. – 2008.
2. Волосовець Т. М. Лікування травматичних уражень слизової оболонки порожнини рота при підготовці зубних рядів до протезування та в період адаптації до зубних протезів / Т. М. Волосовець, О. М. Дорошенко // Український стоматологічний альманах. – 2002. – № 6. – С. 17–19.
3. Матвієнко А. В. Патоморфологічні дослідження впливу гелів "Комфорт" і "Пантестин-Дарниця" на експериментальні виразки

слизової оболонки порожнини рота щурів, викликані хімічним агентом / А. В. Матвієнко, О. М. Дорошенко // Современная стоматология. – 2011. – № 4. – С. 140–143.

4. Дорошенко О. М. Оцінка клінічної ефективності застосування лікувально-профілактичних заходів під час адаптації до знімних зубних протезів, виготовлених із різних конструкційних матеріалів / О. М. Дорошенко // Збірник наукових праць співробітників НМАПО ім. П. Л. Шупика. – 2013. – Вип. 22(2). – С. 444–449.

5. Дорошенко О. М. Дослідження вмісту цитокінів у ротовій рідині пацієнтів під час ортопедичного лікування знімними зубними протезами / О. М. Дорошенко // Збірник наукових праць співробітників НМАПО ім. П. Л. Шупика. – 2015. – № 24 (1). – С. 501–505.

6. Дорошенко О. М. Деякі особливості клініко-лабораторних показників у осіб, яким виготовляють базиси знімних зубних протезів із різних конструкційних матеріалів / О. М. Дорошенко, Т. М. Волосовець, М. В. Дорошенко // Світ медицини та біології. – 2015. – № 2. – С. 35–38.

7. Дорошенко О. М. Цитотоксична дія метилового ефіру метакрилової кислоти зі зшивагентом / О. М. Дорошенко // Фармакологія та лікарська токсикологія. – 2009. – № 1 (8) – С. 13–14.

8. Дорошенко О. М. Вплив гелю "Комфорт" на вміст прозапальних цитокінів ІЛ-1 $\beta$  та ФНП- $\alpha$  в осередку ураження слизової оболонки порожнини рота щурів / О. М. Дорошенко // Фармакологія та лікарська токсикологія. – 2010. – Т. 18, № 5. – С. 32–35.

Отримано 14.04.16