

УДК 611.631-091.8-02:616.639-007.271]-092.9
DOI

©Т. Я. Стравський

ДВНЗ “Тернопільський державний медичний університет імені І. Я. Горбачевського”

МОРФОФУНКЦІОНАЛЬНІ ОСОБЛИВОСТІ ПЕРЕБУДОВИ ПАРЕНХИМИ ЯЄЧКА ЩУРІВ ПРИ ДОЗОВАНОМУ СТЕНОЗІ СІМ'ЯНОГО КАНАТИКА

МОРФОФУНКЦІОНАЛЬНІ ОСОБЛИВОСТІ ПЕРЕБУДОВИ ПАРЕНХИМИ ЯЄЧКА ЩУРІВ ПРИ ДОЗОВАНОМУ СТЕНОЗІ СІМ'ЯНОГО КАНАТИКА – При дозованому стенозі сім'яного канатика виражені гемодинамічні розлади у кровоносному руслі яєчок спричиняють ураження паренхіми органа та зниження його функціональної активності, що підтверджують відповідні морфометричні показники.

МОРФОФУНКЦИОНАЛЬНЫЕ ОСОБЕННОСТИ ПЕРЕСТРОЙКИ ПАРЕНХИМЫ ЯИЧКА КРЫС ПРИ ДОЗИРОВАННОМ СТЕНОЗЕ СЕМЕННОГО КАНАТИКА – При дозированном стенозе семенного канатика выраженные гемодинамические расстройства в кровеносном русле яичек вызывают поражения паренхимы органа и снижение его функциональной активности, что подтверждается соответствующими морфометрическими показателями.

MORPHOFUNCTIONAL PECULIARITIES OF THE TESTICULAR PARENCHYMA RESTRUCTURING IN RATS WITH DOSAGE SPERMATIC CORD STENOSIS – When dosed stenosis spermatic cord marked, hemodynamic disorders in the testicular bloodstream cause organ tissue affection and decrease of its functional activity, as evidenced by the relevant morphometric characteristics.

Ключові слова: сім'яний канатик, стеноз, маса, об'єм, індекс сперматогенезу.

Ключевые слова: семенной канатик, стеноз, масса, объем, индекс сперматогенеза.

Key words: spermatic cord stenosis, mass, volume, an index of spermatogenesis.

ВСТУП Вагоме місце у виникненні порушень репродуктивної функції чоловіків займають: варикозне розширення вен сім'яного канатика та яєчка (9–40 %), грижозостіння (0,8 %) або ж проведена пахова герніопластика (9,8 %), при яких тою чи іншою мірою здійснюється компресія елементів сім'яного канатика з порушенням кровотоку в його судинах [13].

Пахвинні грижі належать до одних із найпоширеніших хірургічних захворювань та складають 51–75 % [4], а за іншими даними – навіть 75–78 % у загальній структурі зовнішніх гриж живота [6]. У більшості (85–90 %) їх діагностують у чоловіків. Щорічно в Україні з приводу пахвинних гриж виконують від 40 до 90 тис., у Росії – до 200 тис., в Англії – до 80 тис., а у США навіть до 700 тис. операційних втручань [1, 4]. Причому захворюваність ними не зменшується і з року в рік залишається стабільно високою. У віці від 25 до 34 років вона становить 14 на 1000 населення, у 55–64 років, поступово збільшуючись, доходить до 53 на 1000 населення [6]. За даними літератури, під час застосування традиційних методів грижовискання, а також залежно від методу пластики, яку використовують, частота рецидивів пахвинних гриж коливається у межах від 1–5 % в умовах спеціалізованого герніологічного стаціонару і 6,9–28,5 % – у відділенні загальнохірургічного профілю [4, 5, 8]. У людей старечого та похилого віку їх кількість зростає до 30 % [4]. Рецидив грижі може виникати в різні терміни після проведеного операційного втручання, приблизно 40 % реєструють протягом 1 року, 35–40 % протягом 5 років після операції [12].

Дані патологічні стани можуть призводити до гострої (внаслідок травмування елементів сім'яного канатика під час операцій) та хронічної ішемії яєчка, порушення

терморегуляції та підвищення у ньому венозного тиску [10, 11]. Всі ці фактори спричиняють морфофункціональні зміни судин та тканин сім'яників, що, у свою чергу, викликає зниження їх гормональної та сперматогенної функцій [2, 3].

Метою дослідження було дати кількісну морфометричну характеристику змін у паренхімі яєчок та їх функціональної активності при дозованій компресії сім'яного канатика в експерименті.

МАТЕРІАЛИ І МЕТОДИ Експерименти виконано на 30 нелінійних лабораторних білих щурах-самцях масою 180–200 г, яких утримували на стандартному раціоні віварію. Усіх тварин поділили на дві групи: контрольну і дослідну. До контрольної групи увійшло 6 інтактних тварин. Решта тварин склала дослідну групу, яку поділили на 4 серії по 6 тварин у кожній залежно від термінів спостереження. Тваринам дослідної групи під тіопентал-натрієвим наркозом (40 мг х кг⁻¹ маси тіла) звужували сім'яний канатик на 1/3 його діаметра за допомогою шовкової лігатури. Щурів виводили з експерименту шляхом тотального кровопускання з серця під тіопентал-натрієвим наркозом (60 мг х кг⁻¹ маси тіла тварини внутрішньочеревно). Всі експериментальні дослідження проводили з дотриманням Правил проведення робіт з використанням експериментальних тварин.

Через 1, 3, 7 і 14 діб після стенозу забирали досліджуваний орган. Вимірювання маси яєчка проводили за допомогою ваги Т11/500, об'єм визначили мірним посудом, заповненим водою. Довжину та ширину встановлювали, використовуючи штангенциркуль. Шматочки тканини яєчок фіксували в 10 % нейтральному розчині формаліну, 96° спирті. Парафінові зрізи товщиною 5–7 мкм фарбували гематоксином та еозином, за Вейгертом та за ван Гізон.

При оглядовій мікроскопії вивчали морфологічні особливості будови статевих залоз, після чого визначили кількість звивистих сім'яних каналців у одному полі зору та наступні морфометричні показники: товщину білкової оболонки, товщину сперматогенного епітелію. Оцінку функціональної активності яєчок проводили шляхом вирахування індексу сперматогенезу (ІС) [7]. Його розраховували за формулою:

$$IC = \sum a/N, \quad (1)$$

де а – кількість шарів, виділених у кожному каналці (перший шар – сперматогонії, другий – сперматоцити, третій – сперматиди, четвертий – сперматозоїди), N – кількість пророхованих каналців [9]. Морфометричну оцінку стану паренхіми здійснювали за допомогою окуляр-мікрометра МОВ-1-154.

Статистичну обробку результатів виконано у відділі системних статистичних досліджень університету в програмному пакеті Statsoft STATISTICA із визначенням середніх величин та їх стандартних похибок.

РЕЗУЛЬТАТИ ДОСЛІДЖЕНЬ ТА ЇХ ОБГОВОРЕННЯ

При огляді сім'яників тварин контрольної групи поверхня їх була гладкою, блискучою. Через білкову оболонку вгадували контури звивистих каналців, а також контури кровоносних судин з помірно звивистістю їх галузень (рис. 1). Довжина лівого яєчка в середньому становила (17,83±0,60) мм, ширина – (11,00±0,52) мм, товщина – (9,67±0,49) мм. Маса та об'єм органа були рівними (1,72±0,07) г та

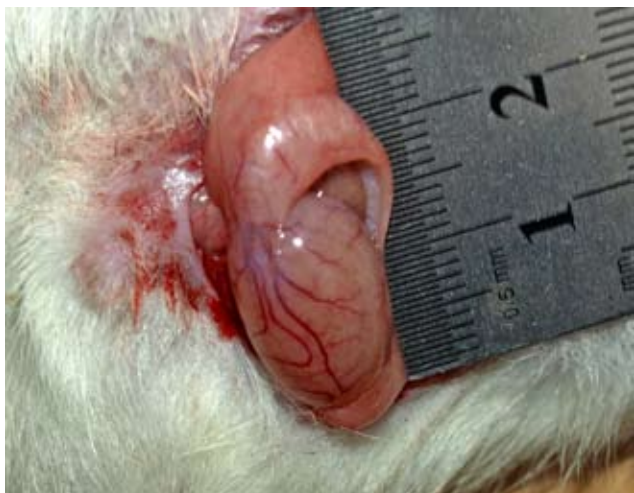

Рис. 1. Яєчко інтактного щура.

($2,19 \pm 0,03$) cm^3 відповідно. Яєчко мало щільну консистенцію, форма його наближалась до яйцеподібної, при цьому орган був дещо сплюсненим з боків.

На відміну від групи контролю, при моделюванні дозованого стенозу сім'яного канатика відбувалися відчутні зміни макрометричних показників органа (табл. 1). Починаючи з першої доби експерименту, при зовнішньому огляді яєчка на стороні моделювання стенозу відмічались незначна гіперемія та ущільнення його консистенції, при цьому розміри, маса та об'єм органа ще продовжували залишатися в межах статистичної норми.

На третю добу проведення дослідження починав наростати набряк інтерстиційної тканини сім'яника на боці втручання (рис. 2), який супроводжувався вираженою гіперемією судин. Діаметр та звивистість поверхневих судин при цьому також відчутно наростали (рис. 3). Консистенція яєчка ставала більш щільною порівняно з контрольною групою. Через потоншення внаслідок розтягнення білкову оболонку чітко контурувалися збільшені у діаметрі петлі звивистих канальців. Дані зміни супроводжувалися збільшенням маси на 10,46 %, об'єм та розміри також набували тенденції до збільшення.

На сьому добу експерименту частково спостерігали оборотні зміни, які полягали у зменшенні набряку тканин, у результаті чого консистенція яєчка ставала менш щільною. Водночас, на поверхні органа виявлялись незначні крововиливи, які локалізувалися переважно під білковою оболонкою. Макрометричні розміри яєчка зменшувалися не тільки, порівняно з попереднім терміном спостереження, але й навіть порівняно з контрольною групою тварин. Відповідно до цього спостерігали і зменшення маси органа (на 15,12 % від норми). На даний період спостереження достовірно зменшувався також на 3,02 % і показник індексу сперматогенезу, який відображає морфофункціональний стан органа. Товщина сперматогенного епітелію при цьому достовірно зменшилась на 22 %. Такі зміни супроводжувалися значним зменшення (на 19 %) кількості звивистих сім'яних канальців у одному полі зору.

На чотирнадцяту добу моделювання дозованого стенозу сім'яного канатика виявлені у 7-денний термін зміни у яєчку ставали ще більш вираженими. Макроскопічно яєчко вже було помітно зменшене у розмірах при одночасному збереженні розмірів над'яєчка, знижувалося візуальне

Таблиця 1. Динаміка органометричних змін яєчок щурів у різні терміни після дозованої компресії сім'яного канатика ($M \pm m$)

Показник	Група спостережень				
	контроль	1 доба	3 доби	7 діб	14 діб
Довжина, мм	17,83±0,60	18,50±0,67	20,00±0,58*	18,00±0,58	15,33±0,49*
Ширина, мм	11,00±0,52	10,50±0,43	11,83±0,60	9,83±0,60	8,83±0,60*
Товщина, мм	9,67±0,49	9,83±0,48	11,33±0,76	8,33±0,49	8,50±0,67
Маса, г	1,72±0,07	1,68±0,07	1,90±0,05	1,46±0,06	1,23±0,04*
Об'єм, cm^3	2,19±0,03	2,13±0,03	2,27±0,04	2,09±0,04	1,85±0,04*

Примітка. * – $p < 0,05$.

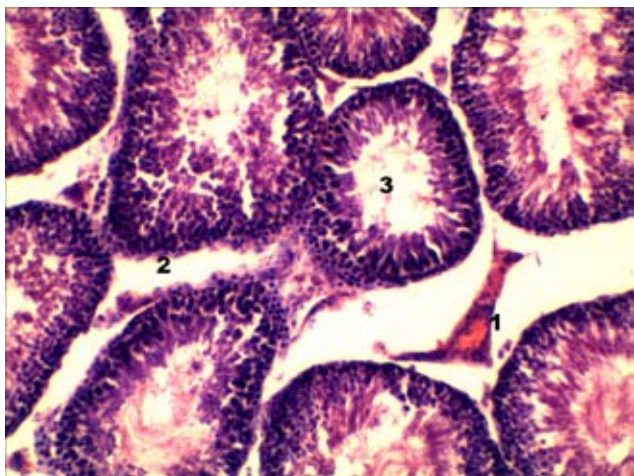


Рис. 2. Гітологічний зріз яєчка щура через три доби після стенозу сім'яного канатика: повнокровні судини – 1, набряк інтерстиціальної тканини з розширенням просвіту між канальцями – 2, просвіт канальця – 3. Забарвлення гематоксилином та еозинном. $\times 140$.

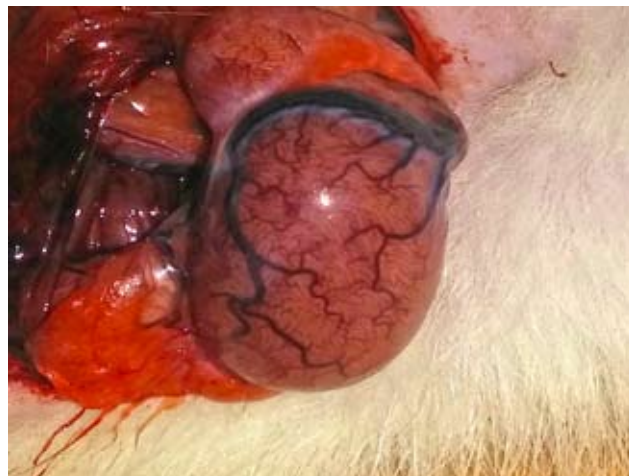

Рис. 3. Гіперемія яєчка на третю добу стенозу сім'яного канатика.

просвічування поверхневих судин та звивистих каналців через білкову оболонку (рис. 4). Органометричні показники також зазнавали значних змін порівняно з контрольними тваринами. Зокрема, довжина органа зменшувалася на 14,02 %, показники маси та об'єму також достовірно знижувалися на 28,5 % та 15,53 % відповідно.

Паралельно до змін макрометричних показників реєстрували і зміни з боку мікрометричних даних (табл. 2). Особливо вираженими ставали мікроморфометричні показники, починаючи з третьої доби експерименту. Зокрема, у цей період внаслідок наростання набряку інтерстиційної тканини, кількість каналців у полі зору достовірно зменшувалась (на 17,5 % порівняно з контролем). Артерії малого діаметра й артеріоли виглядали спазмованими, їх стінки були потовщеними, а просвіт звуженим. Індекс сперматогенезу значно знижувався (на 5,13 %), порівняно з контролем, що свідчить про подальше зниження функціональної активності сім'яників. При цьому кількість звивистих сім'яних каналців в одному полі зору також значно зменшилась (на 35 % порівняно з контрольною групою), частково за рахунок збільшення кількості сполучнотканинних елементів. У цей період спостерігали зменшення (на 28,41%) товщини сперматогенного епітелію, тобто зменшення кількості шарів

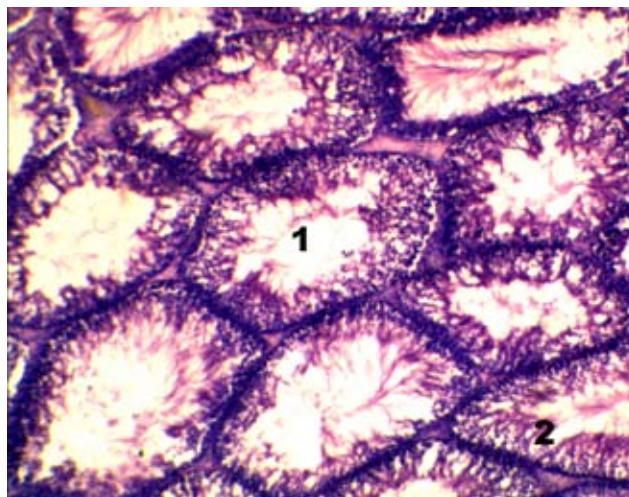


Рис. 4. Гітологічний зріз яєчка щура через чотирнадцять діб після стенозу сім'яного канатика: просвіт каналця – 1, клітини сперматогенного епітелію – 2. Забарвлення гематоксином та еозином. x140.

Таблиця 2. Динаміка змін морфометричних показників паренхіми яєчок щурів у різні терміни після дозованої компресії сім'яного канатика (M±m)

Показник	Група спостережень				
	контроль	1 доба	3 доби	7 діб	14 діб
Кількість звивистих сім'яних каналців в одному полі зору	33,33±0,88	30,17±0,79*	27,5±0,76*	27,00±0,97*	21,67±0,88*
Товщина білкової оболонки, мкм	34,86±2,80	33,88±2,67	29,97±2,60	40,58±2,79	46,21±2,66*
Товщина сперматогенного епітелію, мкм	42,77±1,68	39,18±1,51	37,35±1,50*	33,40±1,58*	30,62±1,43*
Індекс сперматогенезу	3,31±0,03	3,28±0,02	3,24±0,02	3,21±0,01*	3,14±0,02*

Примітка. * – p<0,05.

сперматогенних клітин, що свідчить про «спустошення» сім'яних каналців, та значні розлади сперматогенезу.

ВИСНОВОК При дозованому стенозі сім'яного канатика у результаті гемодинамічних розладів виникають виражені ознаки ураження паренхіми яєчка із зниженням його функціональної активності.

Перспективи подальших робіт Проведення подальших досліджень сприятиме пошуку методів корекції змін у яєчку при компресії сім'яного канатика.

СПИСОК ЛІТЕРАТУРИ

- Грешило О. О. Топографічна анатомія пахвинної ділянки у здорових та хворих на пахвинну грижу дорослих людей / О. О. Грешило, В. В. Власов // Клінічна анатомія та оперативна хірургія. – 2010. – Т. 9, № 1. – С. 27–30.
- Грицуляк Б. В. Структурно-функціональні особливості кровоносного руслу і паренхіми яєчка та над'яєчка у чоловіків віком 75–90 років / Б. В. Грицуляк, В. Б. Грицуляк, О. І. Готюр // Науковий вісник Ужгородського університету. – 2013. – № 1. – С. 12–15.
- Зміни перитуморальної тканини яєчка при герміногенній пухлині / С. В. Базалицька, А. В. Сакало, А. М. Романенко [та ін.] // Клінічна хірургія. – 2013. – № 9. – С. 60–63.
- Алиев С. А. Приоритетные подходы к хирургическому лечению паховых грыж в свете современных представлений о гермиогенезе: обзор литературы / С. А. Алиев, Э. С. Алиев // Вестник хирургии им. И. И. Грекова. – 2012. – Т. 10, № 5. – С. 111–114.
- Возможные пути профилактики рецидивов паховых грыж / А. Б. Бабуринов, А. В. Самсонов, В. В. Паршиков [и др.] // Актуальные вопросы герниологии: материалы VII конференции герниологов (Москва, 20–21 октября, 2010 г.). – М., 2010. – С. 26–27.
- Бушнин С. С. Современные методы лечения паховых грыж /

С. С. Бушнин, Е. И. Кропачева, С. Н. Качалов // Дальневосточный медицинский журнал. – 2009. – № 1. – С. 114–118.

7. Морфофункциональная характеристика семенников крыс востар при воздействии липополисахарида в условиях гиперандрогемии / С. Г. Васильева, В. А. Мхитаров, А. М. Косырева, О. В. Макарова // Российский медико-биологический вестник имени академика И. П. Павлова. – 2011. – № 2. – С. 35–40.

8. Результаты лечения больных с паховыми грыжами различными способами герниопластики задней стенки пахового канала / В. Б. Десяткин, В. В. Павленко, С. Б. Старченко [и др.] // Актуальные вопросы герниологии: материалы VII конференции герниологов (Москва, 20–21 октября, 2010 г.). – М., 2010. – С. 84–86.

9. Дуденкова Н. А. Изменения морфофункционального состояния и продуктивности семенных желез белых крыс при воздействии ацетата свинца / Н. А. Дуденкова, О. С. Шубина // Фундаментальные исследования. – 2013. – Ч. 8, № 10. – С. 1253–1259.

10. Котов М. С. Сперматогенез и влияние пахового грыжесечения на репродуктивную функцию / М. С. Котов, В. И. Подолужный, И. Н. Зайков // Медицина в Кузбассе. – 2008. – № 1. – С. 3–6.

11. Лельчук С. А. Роль варикоцеле и его оперативного лечения в нарушении репродуктивной функции: обзор литературы / С. А. Лельчук, Ф. Ф. Антоненко, Э. А. Щербавская // Репродуктивное здоровье детей и подростков. – 2009. – № 3. – С. 77–84.

12. Милуков В. Е. О влиянии паховой грыжи и ее оперативного лечения традиционными способами на репродуктивную функцию мужчин / В. Е. Милуков, А. М. Кисленко // Анналы хирургии. – 2006. – № 3. – С. 13–17.

13. Особенности яичкового кровотока и патогенетические аспекты нарушения фертильности у пациентов с паховыми грыжами / А. А. Соловьев, М. Н. Сахащук, С. В. Попкова, А. Ф. Астраханцев // Вестник хирургии им. И. И. Грекова. – 2009. – Т. 168, № 3. – С. 103–106.

Отримано 19.11.15