

ХІРУРГІЯ

УДК 616.14–007.64–036.87–08
DOI

©В. Б. Гоцинський, Р. С. Кохан

ДВНЗ “Тернопільський державний медичний університет імені І. Я. Горбачевського”

ДЕЯКІ ПИТАННЯ ПАТОГЕНЕЗУ ВАРИКОЗНОЇ ХВОРОБИ НИЖНІХ КІНЦІВОК: ДАНІ ГІСТОЛОГІЧНИХ, МОРФОМЕТРИЧНИХ ТА ЕЛЕКТРОННО-МІКРОСКОПІЧНИХ ДОСЛІДЖЕНЬ

ДЕЯКІ ПИТАННЯ ПАТОГЕНЕЗУ ВАРИКОЗНОЇ ХВОРОБИ НИЖНІХ КІНЦІВОК: ДАНІ ГІСТОЛОГІЧНИХ, МОРФОМЕТРИЧНИХ ТА ЕЛЕКТРОННО-МІКРОСКОПІЧНИХ ДОСЛІДЖЕНЬ – Проведено комплексне гістологічне, морфометричне та електронно-мікроскопічне дослідження структури стінки великої підшкірної вени у хворих на варикозну хворобу нижніх кінцівок із різною віковою категорією. Фрагменти вени брали під час операції на різних ділянках нижньої кінцівки. Встановлено, що при варикозній хворобі виникають суттєві патологічні зміни у структурі венозної стінки. Із збільшенням віку хворого товщина усіх шарів вени, особливо інтими, значно зменшується, посилюється лейкоцитарна інфільтрація інтими, медії, а у пізньому віці й адвентиції. Стають більш вираженими явища дисфункції та дерегуляції ендотеліоцитарного шару у вигляді десквамації епітелію на великій площі. Дані електронно-мікроскопічних досліджень свідчать про те, що найбільші патологічні зміни настають в ендотеліоцитах за рахунок порушення в них біоенергетичних процесів та їх метаболізму (знайдені патологічні зміни в мітохондріях, рибосомах і в апараті Гольджі).

К ВОПРОСУ ПАТОГЕНЕЗА ВАРИКОЗНОЙ БОЛЕЗНИ НИЖНИХ КОНЕЧНОСТЕЙ: ДАННЫЕ ГИСТОЛОГИЧЕСКИХ, МОРФОМЕТРИЧЕСКИХ И ЭЛЕКТРОННО-МИКРОСКОПИЧЕСКИХ ИССЛЕДОВАНИЙ – Выполнено комплексное гистологическое, морфометрическое и электронно-микроскопическое исследование структуры большой подкожной вены у больных варикозной болезнью нижних конечностей с различной возрастной категорией. Фрагменты вены брали во время операции на разных участках нижней конечности. Установлено, что при варикозной болезни возникают существенные патологические изменения в структуре венозной стенки. С возрастом толщина всех шаров вены, особенно интими, значительно уменьшается, увеличивается лейкоцитарная инфильтрация интими, меди, а в позднем возрасте и адвентиции. Станут более выраженными явления дисфункции и дисрегуляции эндотелиального шара, наступает десквамация эпителия на большой площади. Данные электронно-микроскопических исследований указывают на то, что значительные патологические изменения происходят в эндотелиоцитах за счет нарушения в них биоэнергетических процессов и метаболизма (обнаружены патологические изменения в митохондриях, рибосомах и в аппарате Гольджи).

SOME ISSUES OF PATHOGENESIS OF VARICOSE DISEASE OF LOWER EXTREMITIES: THE DATA OF HISTOLOGICAL, MORFOMETRIA AND ELECTRONIC-MICROSCOPIC RESEARCH – There was conducted the complex histological, morphometric and electronic-microscopic research of the big saphenous vein wall in patients with varicose disease of lower extremities in different age categories. It was established that while varicose disease significant pathological changes occur in the structure of venous wall. With the increase of patient's age the thickness of all venous layers, especially intima layers, is significantly reduced, leucocytic infiltration of intima and medial layer is strengthened, and adventitia in late age. More expressed are dysfunction cases and deregulation of endothelial layer as desquamation of epithelium on big area. Data of electronic-microscopic researches testify to the fact that the biggest pathological changes occur in endotheliocytes by violation in them of bioenergetic processes and their metabolism (there were found pathological changes in mitochondria, ribosomes and Golgi apparatus).

Ключові слова: варикозна хвороба, дослідження структури вени, ендотеліальна дисфункція.

Ключевые слова: варикозная болезнь, исследование структуры вены, эндотелиальная дисфункция.

Key words: varicose disease, structure of the veins investigation, endothelial dysfunction.

ВСТУП Упродовж багатьох років точаться дискусії щодо причин виникнення варикозної хвороби нижніх кінцівок (ВХНК). Але не дивлячись на деякі розбіжності в оцінці пускових механізмів розвитку ВХНК, більшість авторів у даний час є прихильниками поліетіологічної теорії її виникнення [1, 3, 6, 9, 11, 18, 22]. Слід відмітити, що серед основних факторів розвитку ВХНК провідну роль відіграють гемодинамічні зміни, патогенетичним феноменом якої є венозна гіпертензія, що запускає цілий ряд патологічних змін. Фіналом цих змін є структурно-функціональна перебудова венозної стінки, клапанів глибокої та поверхневої венозної систем, перфорантних вен [2, 4, 5, 7, 8, 11, 14–16, 20, 21, 27].

Використання сучасних методів дослідження дало можливість виявити особливості цієї перебудови на клітинному та молекулярному рівнях. Це перш за все стосується взаємодії таких клітинних елементів як лейкоцитів, так і ендотеліальних клітин. Останні займають провідну роль у цій взаємодії, являючись регуляторами вазомоторного тону, проникливості судин, а також регуляторами антитромботичних та адгезивних процесів [9, 10, 13].

У гемодинамічну теорію вкладається і феномен “shear”-стресу або стресу “зрізу”, суть полягає у поверхневому впливі крові, що рухається, на стінку судини. В нормальних умовах “shear”-стрес чинить на венозну стінку протекторну дію: зниження проникливості, інгібування апоптозу, підтримку природної форми та цитоскелета клітин, зниження екскреції молекул адгезії. При патологічних умовах (аномально низький або великий “shear”-стрес) проявляється його прокоагуляційні та протизапальні властивості [9, 10, 14, 19, 25].

Не можна обійти увагою феномен “лейкоцитарного ролінгу” в пацієнтів із венозною гіпертензією, який тісно пов'язаний із “shear”-стресом. У таких пацієнтів близько 30 % циркулюючих лейкоцитів є у “пастці” або втрачені у дистальній частині нижньої кінцівки. Кінцевим етапом цього феномену є адгезія лейкоцитів через ендотелій. Це явище має певні стадії, що отримали наукову назву “каскад адгезії” [9, 10, 12, 17, 20, 23–26].

Таким чином, при розгляді питання патогенезу варикозної хвороби слід відмітити його багатогранність та достатню складність. Тому більш поглиблене виявлення змін у структурі венозної стінки на субмікроскопічному та електронно-мікроскопічному рівнях може доповнити новими даними патогенетичні ланки розвитку ВХНК.

Метою дослідження було провести гістологічні, морфометричні та електронно-мікроскопічні дослідження з метою поглибленого вивчення особливості перебудови стінки поверхневих вен при варикозній хворобі нижніх кінцівок.

МАТЕРІАЛИ І МЕТОДИ Роботу виконано на базі міського флебологічного центру Тернопільської державної комунальної клінічної лікарні № 2 та кафедри хірургії Навчально-наукового інституту післядипломної освіти. Забір післяопераційного матеріалу здійснено у 150 хворих чоловічої і жіночої статей: 80 осіб жіночої та 70 чоловічої, оперованих з приводу варикозної хвороби нижніх кінцівок. Пацієнтів поділили за такими віковими групами: перша група (перший зрілий вік – 21–35 років для жінок, та 22–36 – для чоловіків) – 70 осіб, друга група (другий зрілий та похилий вік – 36–75 років) – 68 осіб, третя група (старечий вік після 75 років) – 12 осіб.

Критеріями виключення у відборі пацієнтів стали: запальні захворювання в стадії загострення, злоякісні новоутворення, вагітність, варикозне розширення вен малого таза у жінок, варикоцеле у чоловіків, системна дисплазія сполучної тканини, венозні тромбози, супутня артеріальна патологія, прийом гормональних препаратів при контрацепції або в якості замісної терапії.

Для об'єктивної оцінки різних варіантів перебігу варикозної хвороби і стандартизації результатів дослідження на до- і післяопераційному етапах використали Міжнародну класифікацію CEAP (1995 рік). Згідно з цією класифікацією хворих поділили на 5 функціональних класів. Так, пацієнтів із C₂-стадією було 15 (10 %), C₃ – 101 (67,3 %), із C₄-стадією – 14 (9,3 %) хворих, C₅ – 10 (6,7 %) та із C₆ стадією – 10 (6,7 %) хворих.

Для морфологічних досліджень інтраопераційно брали ділянку великої підшкірної вени довжиною 1,5 см з верхньої третини стегна (усафено-фemorального спів'єстя) та з нижньої третини гомілки.

Контрольну групу склали 36 хворих, у яких під час секційного дослідження забирали варикозні не трансформовані поверхневі вени нижніх кінцівок з аналогічних ділянок довжиною до 1,5 см. Із них, хворих жіночої статі – 21 та 15 – чоловіки, вік у середньому був (41±6) року.

Гістологічні препарати виготовляли згідно з загальноприйнятими методиками. Фарбування здійснювали гематоксиліном та еозином. Морфометричні дослідження проводили, використовуючи систему аналізу гістологічних препаратів. Зображення на монітор комп'ютера виводили з мікроскопа "ЛОМО Біолам" за допомогою відеокамери "Vision CCD Camera" і програми InterVideoWin DVR". Аналіз морфологічних досліджень проведено за допомогою програм VideoTest 5.0 та MicrosoftExel на персональному комп'ютері. Підраховували площу ядер, цитоплазми, ядерно-цитоплазматичне співвідношення, середню висоту ендотеліоцитів інтими. Площу ядер ендотеліоцитів визначали за формулою: $S = \frac{\pi D^2}{4}$, де S – площа вимірюваної структури, мкм²; D – її діаметр, мкм. Для структур еліпсоподібної форми використовували формулу: $S = \frac{\pi R_1 R_2}{4}$, де S – площа вимірюваної структури, мкм², R₁ – більший діаметр, мкм; R₂ – менший діаметр, мкм.

Для електронно-мікроскопічних досліджень ділянку венозної стінки попередньо фіксували в 2,5 % розчині глютаральдегіду з активною реакцією середовища рН 7,2–7,4, приготованому на фосфатному буфері Міллоніга. Постфіксацію шматочків вени здійснювали 1 % розчином чотириокису осмію на буфері Міллоніга протягом 60 хв, після чого проводили дегідратацію матеріалу в спиртах і ацетоні та заливали в епоксидні смоли згідно з загальноприйнятими методиками. Ультратонкі зрізи вени, виготовлені на ультрамікротомі УМРТ-7, фарбували 1 % водним розчином уранілацетату, контрастували цитратом свинцю згідно з методом Рейнольдса та вивчали в електронному мікроскопі "ПЕМ-125 К".

Статистичну обробку цифрових даних здійснювали методом варіаційної статистики. Достовірність різниці

середніх величин та їх похибок оцінювали за критеріями Стюдента–Фішера. Обробку цифрових даних проводили за методом Стюдента в програмі Exel на персональному комп'ютері. Достовірною вважали імовірність помилки менше 5 % (p≤0,05). Для кожної досліджуваної величини обчислювали середню арифметичну виважену (M) за формулою:

$M = (\sum V \times P) / n$, де P – числа випадків спостереження даної ознаки; V – варіанта.

РЕЗУЛЬТАТИ ДОСЛІДЖЕНЬ ТА ЇХ ОБГОВОРЕННЯ

При вивченні структури венозної стінки в контрольній групі встановлено, що ендотелій представлений одним рядом ендотеліальних клітин, що лежать на базальній мембрані. При цьому субендотеліальний шар розвинутий помірно, тоді як м'язовий шар побудований із двох добре диференційованих шарів м'язових волокон, що формують внутрішній циркулярний та зовнішній поздовжній шар. Адвентиційна оболонка тонка, місцями не візуалізуються. Зовнішня і внутрішня еластичні мембрани візуалізуються окремо. У верхній третині великої підшкірної вен, в пригирловій ділянці, вказані елементи були більш виражені, там же з'являється і додатковий середній шар м'язової оболонки з косим напрямком волокон (табл. 1, рис. 1).

Таблиця 1. Морфометрична характеристика елементів венозної стінки контрольної групи (M±m)

Показник	Товщина елементів венозної стінки, мкм	
	верхня третина	нижня третина
Інтима	10,29±0,03	12,16±0,04
Медіа	30,72±0,12	19,57±0,13
Адвентиція	3,46±0,01	2,58±0,02
Коефіцієнт інтима-медіа	0,33	0,62

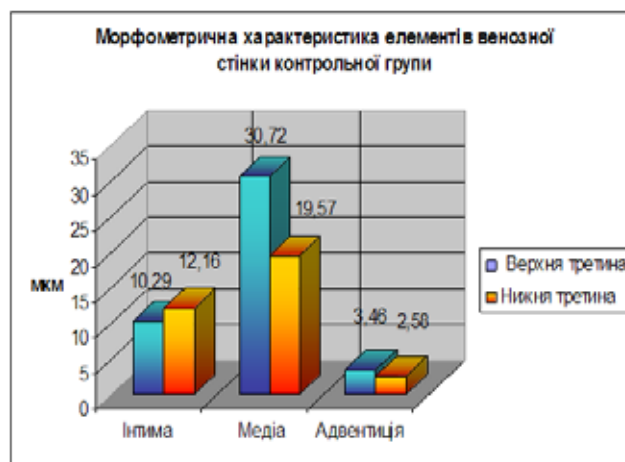


Рис. 1. Морфометрична характеристика елементів венозної стінки контрольної групи хворих.

При порівнянні морфологічних та морфометричних змін у трьох вікових групах виявлено, що у першій групі, порівняно з другою, у верхній третині стегна спостерігають помітне збільшення товщини інтими – (16,19±0,04) та (4,80±0,02) мкм відповідно (табл. 2) за рахунок гіперплазії ендотелію, еластозу та колагенозу на фоні вогнищевих дистрофічних змін дифузного характеру за типом мукоїдного та фібриноїдного набряків, поодинокі лімфоїдна інфільтрація переважно інтимального шару.

Для медії характерна гіпертрофія гладком'язових елементів, деструкція колагенових волокон та збільшення кількості сполучнотканинних волокон, розташування яких переважно носять інтерфасцикулярний та дифузний характер. В адвентиції вени переважають склеротичні зміни.

Таблиця 2. Морфометрична характеристика елементів венозної стінки при варикозній хворобі (M±m)

	Товщина елементів венозної стінки, мкм					
	перша група, верхня третина	нижня третина	друга група, верхня третина	нижня третина	третя група, верхня третина	нижня третина
Інтима	16,19±0,04	18,18±0,06	4,80±0,02	4,75±0,02	3,06±0,01	2,84±0,01
Медіа	33,82±0,11	35,03±0,16	35,96±0,12	37,18±0,03	32,18±0,02	34,09±0,04
Адвентиція	10,16±0,01	6,25±0,04	7,78±0,01	6,76±0,01	6,06±0,03	4,97±0,04
Коефіцієнт інтима-медіа	0,48	0,52	0,13	0,12	0,09	0,08

Коефіцієнт інтима-медіа у цій групі хворих склав 0,48. Для вен нижньої третини голілки характерне ще більше підвищення товщини інтими до (18,18±0,06) мкм, посилення гіперплазії ендотелію, еластозу, колагенозу, а також значно вираженого мукоїдного та фібриноїдного набряків. У медії на тлі вираженої гіпертрофії м'язів спостерігають деструкція колагенових волокон, адвентиція дифузно змінюється, лімфоїдна інфільтрація інтими і медії, порівняно із верхньою третинною цієї ж групи, посилюється. Ми відмітили зростання коефіцієнта інтима-медіа до 0,52.

На нашу думку, лімфоїдна інфільтрація, що пошкоджує структуру вени, є компонентом неспецифічної реакції організму на асептичне запалення у стінці вени.

Для другої групи хворих (верхня третина ВПВ) характерне посилення явищ еластозу та колагенозу, лімфоїдна інфільтрація більш виражена, займає острівцевий характер переважно в інтимі та медії, мукоїдний та фібриноїдний набряки малопомітні. Спостерігають деструкцію еластичних структур. Відмічено зменшення інтими до (4,80±0,02) мкм, проте на деяких її ділянках констатована валикоподібна гіпертрофія як компенсаторна реакція на ішемію. Коефіцієнт інтима-медіа склав 0,13. У м'язовому шарі переважають явища деформуючого склерозу, що проявляється розростанням широких полів сполучної тканини як між атрофованими, так і між гіпертрофованими гладком'язовими волокнами. Медіа, порівняно з першою групою хворих, потовщується до (35,96±0,12) мкм відповідно. В адвентиції переважають процеси еластозу та збільшення кількості судин мікроциркуляторного русла. В нижній третині ВПВ більш помітне зменшення товщини інтими, коефіцієнт інтима-медіа складає 0,12, відмічається гіпертрофія ендотелію, що візуалізується частіше на значних ділянках, явища еластозу та колагенозу, лімфоїдної інфільтрації різко виражені. У м'язовому шарі явища деформуючого склерозу, порівняно з верхньою третинною ВПВ, посилюються, що проявляється розростанням сполучної тканини.

В третій групі у верхній третині великої підшкірної вени відмічають ще більше зменшення товщини інтими до (3,06±0,01) мкм, порівняно з першою та другою групами хворих, коефіцієнт інтима-медіа складає 0,09, стають більш виражені явища гіпереластозу, дисфункції та дизрегуляції ендотеліального шару, що проявляється десквамацією епітелію на великій відстані, вогнищевим проростанням сполучною тканиною у вигляді валика, атрофією м'язових волокон і значним заміщенням м'язових структур сполучнотканинними. Також відмічається виражений гіпереластоз адвентиції з великою кількістю артерійол та лімфоїдна інфільтрація всіх шарів стінки вени.

У нижній третині голілки наростають дистрофічні явища, що проявляються пластоподібною десквамацією ендотелію на значній відстані, виражений гіпереластоз інтими, коефіцієнт інтима-медіа – 0,08, дифузний склероз всієї товщі судини, явища атрофії м'язових волокон, гіпертрофія як сполучнотканинних, так і м'язових волокон. Мукоїдний та фібриноїдний набряки вогнищеві. В адвентиції значно збільшується кількість судин мікроциркуляторного русла як ознака компенсаторних змін.

При проведенні морфометричного дослідження в ендотеліоцитах інтими стінки вени пацієнтів із варикозною хворобою можна виділити три типи ядер: гіпертрофовані, пікнотично змінені й атрофовані. Гіпертрофовані, які характерні для першої групи хворих, мають площу ядра від (22,19±0,06) до (27,937±0,02) мкм². Цей стан можна трактувати як компенсаторну ознаку початкових і зворотних гіпоксичних та гемодинамічних змін при варикозній хворобі. Також збільшується площа ендотеліоцитів, що пристосовуються до нових умов життєдіяльності. Площа цитоплазми для першої групи верхньої третини складала 68,339 мкм², тоді як для нижньої – 102,178 мкм², ядерно-цитоплазматичне співвідношення – 0,338 та 0,28 відповідно (рис. 2).

Для другої групи хворих, тобто для осіб зрілого і похилого віку, були характерні пікнотично-змінені ядра,

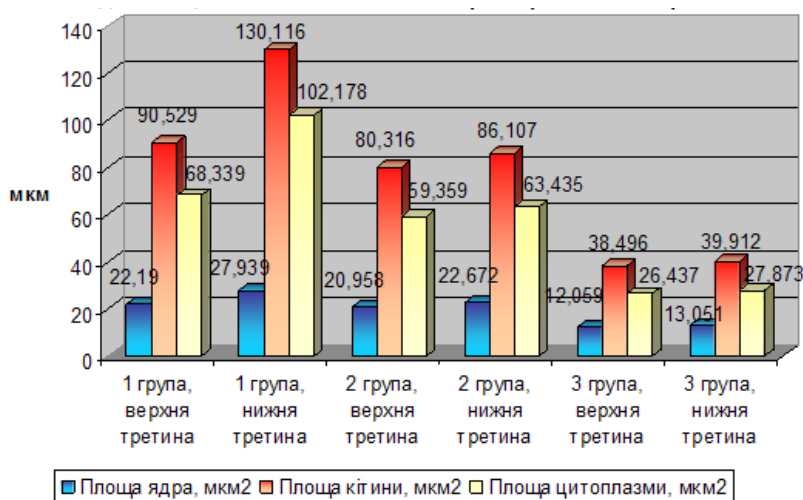


Рис. 2. Графічне зображення морфометричних показників ендотеліоцитів інтими стінки вени при варикозній хворобі.

тобто ті, які перебувають на межі життя і смерті, а їхні компенсаторні можливості невисокі. Площа ядра великої підшкірної вени ($20,958 \pm 0,07$) μm^2 у верхній третині стегна, а в нижньої третини голілки – ($22,672 \pm 0,02$) μm^2 . Цитоплазма зменшується і складає відповідно ($59,359 \pm 0,02$) і ($63,435 \pm 0,05$) μm^2 . Ядерно-цитоплазматичне співвідношення збільшується до 0,33 і 0,35 у верхній третині й нижній третині відповідно (рис. 2).

Для третьої групи пацієнтів характерна наявність атрофованих ядер, які не є функціонально активними без можливої компенсації, із незворотними змінами. Площа ядра складає відповідно ($12,059 \pm 0,01$) і ($13,051 \pm 0,04$) μm^2 у верхній і нижній третині великої підшкірної вени. Ядерно-цитоплазматичне співвідношення в цій групі зростає у 1,67 раза у нижній третині й в 1,17 раза у верхній третині порівняно з першою групою відповідно.

Таким чином, дані морфометричних досліджень свідчать про суттєві патологічні зміни в усіх компонентах судинної стінки, особливо в ендотеліоцитах інтими, що збільшуються із віком хворого.

При електронно-мікроскопічному дослідженні ядра ендотеліоцитів у більшості випадків з нерівною поверхнею, з конденсованим за маргінальним типом хроматином. Мікропіноцитозні везикули зосереджені переважно біля базальної поверхні клітин. Мітохондрії ендотеліоцитів мали середню електронну щільність і гомогенний матрикс.

Кристи значної частини мітохондрій не виявлялись, окремі мітохондрії містили тотально візовані кристи і грубо-волокнистий матрикс. Зовнішні мембрани із остришками деструкції (рис. 3).

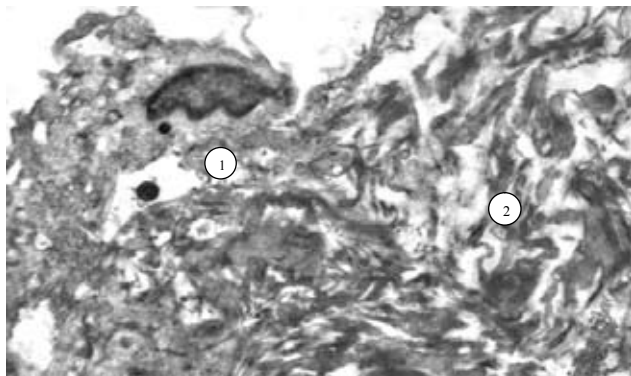


Рис. 3. Деструкція та гомогенізація мітохондрій (1), фрагментація мембран ендоплазматичного комплексу (2). $\times 55\ 000$.

Цистерни гранулярного ендоплазматичного ретикулуму були сильно розширені й представляли собою електронно-прозорі вакуолі. На мембранах практично відсутні рибосоми, а в цитоплазмі виявлялась велика кількість рибосом та полісом. Гіалоплазма ендотеліоцитів була помірно просвітлена, вогнища лізису мембран гранулярної ендоплазматичної сітки. Також в ендотеліальному шарі траплялись окремі клітини з просвітленою цитоплазмою, збільшені в розмірах, які ми розцінювали як набряк ендотеліоцитів. У деяких ендотеліоцитах визначалась вакуолізація цитоплазми. В цитоплазмі відростків знаходилась велика кількість мікропіноцитозних пухирців, заповнених електронно-прозорою субстанцією. В перинуклеарній ділянці цитоплазми ендотеліоцитів спостерігаються деструктивно змінені мітохондрії. Відмічається тотальний лізис крист і зовнішніх мембран. Гранулярний ендоплазматичний комплекс фрагментувався. Рибосоми практично були відсутніми (рис. 4). Редукція пластичного цитоплазматичного комплексу Гольджі супроводжувалась розрихленням та лізисом його мембран. Базальна

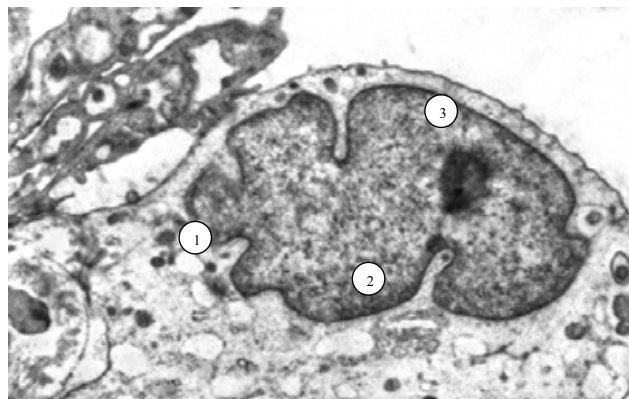


Рис. 4. Ультраструктура ендотеліоцитів вен нижніх кінцівок при варикозній хворобі. Розрихлення ядерної мембрани (1), конденсація хроматину (2), розширення перинуклеарного простору (3). $\times 30\ 000$.

мембрана мала нерівну товщину і середню електронну щільність із локальними вогнищами деструкції. В структурі виявлені вакуолоподібні утворення, які не відмежовані мембраною.

У сполучній тканині серед волокнистих структур переважали колагенові волокна. Особливістю було і те, що вони не мали характерної посмугованості фібрил, розташовувались переважно хвилеподібно. Серед колагенових волокон зрідка траплялись еластичні волокна типової будови та поодинокі фіброласти. Лейоміоцити звичайної будови або з гладенькою поверхнею, або з відрослою, що, ймовірно, є свідченням їх розслабленого або скороченого стану. Серед гладких міоцитів виявлено клітини в дистрофічному стані (рис. 5).

Цитоплазма гладких міоцитів була заповнена вздовж волокон актиновими та міозиновими мікрофіламентами, їхня цитоплазматична мембрана чітка з маленькими вогнищами лізису. Органели не завжди локалізувались в перинуклеарній ділянці гладких міоцитів, зрідка розміщувались у вигляді скупчень в інших відділах цитоплазми й були оточені жмутами філаментів. Мітохондрії і мембрани цитоплазматичного комплексу Гольджі деструктивно змінювались. В стінці вен, у місцях пошкодженого ендотеліального шару спостерігався контакт еритроцитів безпосередньо з міоцитами. В цих же місцях еритроцити зближувались між собою та зазнавали вогнищевого лізису. В місцях пошкодження ендотеліального шару посилювались внутрішньоклітинні процеси в фіброластах. Ядра фіброластів набували фестончастого вигляду з множинними глибокими і поверхневими інвагінаціями ядерної мембрани. Ядерний хроматин частково конденсувався




Рис. 5. Ультраструктура гладких міоцитів. Деструкція цитоплазматичних органел. $\times 35\ 000$.

та концентрувався поблизу ядерної мембрани. В центрі матриксу відмічається скупчення рибосом. Перинуклеарні простори не були розширені.

У цитоплазмі фібробластів розташовувались добре розвинуті мембрани гранулярного ендоплазматичного комплексу, їх цистерни були стоншені. На мембранах численні рибосоми. Невелика кількість мітохондрій містили кристи, кількість яких відповідала даному виду клітин, базальна мембрана стоншена, мала різноманітну щільність. Численні вакуолі зосереджені або навколо ядер клітин, або займали значну площу їх цитоплазми. Виразна вакуолізація лейоміоцитів, як правило, супроводжувалась пошкодженням міофібрил цих клітин, що є свідченням часткового порушення їх скоротливої функції. У *vasovasorum* місцями скупчення еритроцитів, які повністю перекривали просвіт артеріол, венул та капілярів. Частина з них перебувала у стані гемолізу, що при ультрамікроскопії проявлялось їх гетерогенним за щільністю вмістом. Щільний контакт еритроцитів з ендотеліоцитами свідчив про уповільнення кровотоку. Проведені ультраструктурні дослідження організації ендотеліальних клітин при варикозній хворобі виявило порушення метаболічної активності органел. Значним деструктивним змінам підлягали мітохондрії, що вказувало на порушення біоенергетичного забезпечення синтетичних процесів. Внаслідок порушення біоенергетичних процесів знижується і синтез речовин, що проявлялось різким розширенням цистерн гранулярного ендоплазматичного комплексу, зникненням рибосом, редукцією цитоплазматичного комплексу Гольджі. Відбувались і катаболічні процеси, на що вказувало збільшення кількості лізосом, розташованих поблизу комплексу Гольджі.

В основі розвитку ендотеліальної дисфункції та розвитку варикозних змін, на наш погляд, провідна роль належить змінам в мітохондріях. Мітохондріальна недостатність, що проявляється лізисом крист та зовнішніх мембран, порушує біоенергетичні процеси в клітинах, водночас, знижуються і репаративні можливості внутрішньоклітинних мембранних структур та метаболізм ендотеліоцитів у цілому. Відсутність в цитоплазмі відростків ендотеліоцитів, мікропіноцитозних пухирців свідчить про зниження активності трансцелюлярного транспорту речовин і електролітів через ендотелій. Деструктивні зміни лейоміоцитів вказують на порушення еластичних властивостей венозної стінки і зниження їх тонуусу. Конденсація ядерного хроматину свідчить про зниження метаболічної активності, а деструкція зовнішніх мембран мітохондрій, дезорганізація та лізис крист, ущільнення їх матриксу являються структурним підтвердженням низького рівня скоротливої здатності лейоміоцитів в умовах біоенергетичного дефіциту. Стан ультраструктурної організації гладком'язових клітин при варикозній хворобі вен нижніх кінцівок не дозволяє підтримувати нормальний тонус судин. Активація фібробластів венозної стінки, продукуванням колагенів та еластичні волокна, свідчить про компенсаторну реакцію, направлену на підтримання нормальної конфігурації стінки судини в місцях пошкодження ендотеліального шару.

ВИСНОВОК Отримані гістологічні, морфометричні й електронно-мікроскопічні дані свідчать про те, що при варикозній хворобі виникають суттєві патологічні зміни у стінці вени, які з віком хворих поглиблюються. Найбільш виражені зміни настають в ендотеліальному моношарі судини з порушенням цілості цитоплазматичної мембрани, деструкції плазмолем та каріолем ендотеліоцитів. Це, у свою чергу, запускає механізми, що приводять до дисфункції ендотеліальної системи.

Перспективи подальших досліджень Необхідно здійснити пошук біохімічних маркерів ендотеліальної

дисфункції для ранньої діагностики розвитку ВХНК та попередження її прогресування.

СПИСОК ЛІТЕРАТУРИ

1. Аскерханов Р. П. Вопросы этиологии и патогенеза варикозного расширения вен нижних конечностей / Р. П. Аскерханов // *Флебология*. – 2010. – № 4. – С. 45–47.
2. Ахметзянов Р. В. Влияние клапанной несостоятельности глубоких вен на тяжесть хронической венозной недостаточности при варикозной болезни / Р. В. Ахметзянов, Р. А. Бредихин, И. М. Игнатев. // Тез. докл. VII научно-практ. конференции Ассоциации флебологов России: *Флебологическая*. – М., 2008. – С. 12.
3. Хронические заболевания вен нижних конечностей у работников промышленных предприятий г. Москвы. Результаты эпидемиологического исследования / А. И. Кириенко, В. Ю. Богачев, С. Г. Гаврилов [и др.] // *Ангиология и сосудистая хирургия*. – 2004. – Т. 10. – № 1. – С. 77–85.
4. Костромов И. А. Коммуникационные вены нижних конечностей и их значение в патогенезе варикозной болезни / И. А. Костромов // *Флебология*. – 2010. – Т. 4. – № 3. – С. 74–76.
5. Очерки по гемодинамической перестройке сосудистой стенки / И. К. Есипова, О. Я. Кауфман, Г. С. Крючкова [и др.]. – М.: Медицина, 1971. – 310 с.
6. Хроническая венозная недостаточность нижних конечностей как общемедицинская проблема / В. С. Савельев, А. И. Кириенко, В. Ю. Богачев [и др.] // *Consilium medicum*. – 2004. – Т. 6. – № 6. – С. 26.
7. Стойко Ю. М. Венозная гипертензия в системе полых вен / Ю. М. Стойко, М. И. Лыткин, Е. В. Шайдаков. – СПб.: Изд-во "Санкт-Петербург", 2002. – 276 с.
8. Тюрин С. А. Гемодинамика при варикозной болезни в системе большой подкожной вены / С. А. Тюрин, Е. П. Бурлева, Р. Р. Фасфиев // *Флебология*. – 2014. – № 2. – Вып. 2. – С. 10.
9. Шевченко Ю. Л. Основы клинической флебологии / Ю. Л. Шевченко, Ю. М. Стойко. – М.: ЗАО "Шико", 2013. – 336 с.
10. Дисфункции эндотелия у больных варикозной болезнью нижних конечностей и возможные ее коррекции / Ю. Л. Шевченко, Ю. М. Стойко, В. Г. Гудымович [и др.] // *Ангиология и сосудистая хирургия*. – 2010. – Т. 16, № 4. – С. 57–60.
11. Варикозная болезнь нижних конечностей: метод. пособие / А. М. Шулуто, А. Ю. Крылов, В. И. Семиков [и др.]. – М.: 1-й МГМУ им. И. М. Сеченова, 2010. – 60 с.
12. Aunapuu M. Histopathological changes and expression of adhesion molecules and lamin in varicose veins / M. Aunapuu, A. Arend // *Vasa*. – 2005. – Vol. 34, № 3. – P. 170–175.
13. Ascher, E. Expression of molecular mediators of apoptosis and the irroleinthepathogenesis of lower – extremityvaricoseveins / E. Ascher, T. Jacob, A. Hingorani [et al.] // *Journal of Vascular Surgery*. – 2001. – Vol. 33, № 5. – P. 1080–1086.
14. Bergan J. J. Chronic venous disease / J. J. Bergan, G. W. Schmid – Schönbein, P. D. Smith [et al.] // *New England Journal of Medicine*. – 2006. – Vol. 355. – № 5 – P. 488–498.
15. Blomgren L. Changes in superficial and perforating vein reflux after varicose veinsurgery / L. Blomgren // *Journal of Vascular Surgery*. – 2005. – Vol. 42, № 2. – P. 315–320.
16. Boisseau M. R. Chronic venous diseases: roles of various pathophysiological factors / M. R. Boisseau, B. deLaGiclais // *Clin. Hemorheol. Microcirc.* – 2004. – Vol. 31, № 1 – P. 67–74.
17. Burnand K. G. The physiology and hemodynamics of chronic venous insufficiency of the lower limb / K. G. Burnand // *Handbook of Venous Disorders* / eds. P. Glociczki, J. S. Yao. – New York: Arnold. – 2001. – P. 49–57.
18. Dalsing M. C. Chronic deep venous insufficiency: what is new? // *International Angiology*. – 2007. – Vol. 26, № 2 – P. 43–44.
19. Escribano J. M. Haemodynamic Strategy for Treatment of Diastolic Anterograde Giacomini Varicose Veins / J. M. Escribano, J. Juan, R. Boffil [et al.] // *European Journal of Vascular and Endovascular Surgery*. – 2005. – Vol. 30, № 1 – P. 96–101.

20. Fukuda S. Mechanisms for regulation of fluids hear stress response in circulating leukocytes / S. Fukuda, T. Yasu, D. N. PreDESCU, G. W. Schmid– Schönbein // *Circ. Res.* – 2000. – Vol. 86. – P. 13–18.
21. Jacob T. Over expression of transforming growth factor–beta1 correlates with increased synthesis of nitric oxide synthase in varicose veins / T. Jacob, A. Hingorani, E. Ascher // *Journal of Vascular Surgery.* – 2005. – Vol. 41. – P. 523–530.
22. Jimenez Cossio J. A. Epidemiology of chronic venous insufficiency / J. A. Cossio Jimenez // *Journal of Vascular Surgery.* – 1995. – P. 123–127.
23. Krysa J. Evidence for a genetic role in varicose veins and chronic venous insufficiency / J. Krysa, G. T. Jones, A. M. vanRij // *Phlebology.* – 2012. – Vol. 27, № 7. – P. 329–335.
24. Nicolaidis A. N. Chronicvenousdisease and the leukocyteendothelium interaction: fromsymptomstoulceration / A. N. Nicolaidis // *Angiology.* – 2005. – Vol. 56, Suppl.1. – P. 11–19.
25. Pappas, P. Pathology and cellular physiology of chronic venous insufficiency / P. Pappas // *Handbook of venous disorders. Guidelines of American Venous Forum.* –London – New York – NewDeli. – 2001. – P. 58–67.
26. *Phlebology* / A. A. Ramelet, M. Perrin, P. Kern, H. Bounameaux // Paris : Elsevier Masson. – 2008 – 566 p.
27. Schmid–Schonbein, G. W. Microcirculatory inflammation in chronic venous insufficiency: current status and future directions / G. W. Schmid– Schönbein, W. Durán, P. J. Pappas // *Microcirculation.* – 2000. – Vol. 7, № 6 (Pt 2). – P. 49–58.
28. Takase S. The inflammatory reaction during venous hypertension in therat / S. Takase, L. Lerond, J. Bergan, G. W. Schmid–Schönbein // *Microcirculation.* – 2000. – Vol. 7, № 1. – P. 41–52.

Отримано 28.10.15