

### МОРФОФУНКЦІОНАЛЬНИЙ СТАН ПЕЧІНКИ НА ТЛІ ЦИТОСТАТИЧНОЇ ТЕРАПІЇ ТА ЇЇ ФАРМАКОКОРЕКЦІЇ

МОРФОФУНКЦІОНАЛЬНИЙ СТАН ПЕЧІНКИ НА ТЛІ ЦИТОСТАТИЧНОЇ ТЕРАПІЇ ТА ЇЇ ФАРМАКОКОРЕКЦІЇ – Захист печінки на фоні тривалої поліхіміотерапії при онкологічних захворюваннях є актуальною проблемою сучасної фармакотерапії, враховуючи її ключову роль в метаболізмі лікарських засобів. Завданням нашого дослідження було вивчити морфофункціональний стан печінки на тлі застосування алкілюючого цитостатика мелфалану та фармакокорекції з використанням сорбційної ентеральної терапії та гранулоцитарного колонієстимулюючого фактора (філграстиму). Експеримент проводили на білих нелінійних щурах-самцях масою (200±20) г. Вивчали гістологічну структуру печінки та показники цитолізу і холестази. Встановлено, що мелфалан у дозі 4 мг/кг викликає дистрофічно-некротичні зміни гепатоцитів, розширення центральних вен, які були заповнені форменими елементами крові, помірну лімфо-гістоцитарну інфільтрацію. Застосування вуглецевого ентеросорбенту С2 (прототип гемосорбенту ГСГД, насипна вага 0,18 г/см<sup>3</sup>, розмір гранул 0,15–0,25 мм) значно покращувало структуру печінкової часточки. При застосуванні філграстиму позитивні зміни були менш виражені, спостерігалось зростання мітотичної активності гепатоцитів. При введенні комбінації коригуючих чинників клітинні пошкодження були мінімальні, зафіксовано максимальне відновлення гістоархитектоники печінки порівняно з їх монозастосуванням. Поєднання ентеральної сорбційної терапії, як неінвазивного та простого у використанні методу детоксикації, та гемостимулювальних цитокинів є перспективним методом пом'якшення гепатотоксичних проявів на тлі проведення поліхіміотерапії та може бути рекомендованим для подальшого вивчення та застосування у клінічній практиці.

МОРФОФУНКЦИОНАЛЬНОЕ СОСТОЯНИЕ ПЕЧЕНИ НА ФОНЕ ЦИТОСТАТИЧЕСКОЙ ТЕРАПИИ И ЕЕ ФАРМАКОКОРЕКЦИИ – Защита печени при применении длительных курсов химиотерапии при онкологических заболеваниях является актуальной проблемой современной фармакотерапии, учитывая её центральную роль в метаболизме лекарственных препаратов. Целью нашего исследования было изучение морфофункционального состояния печени на фоне применения алкилирующего цитостатика мелфалана и фармакокоррекции с использованием сорбционной энтеральной терапии и гранулоцитарного колониестимулирующего фактора (филграстима). Эксперимент проводили на белых нелинейных крысах-самцах массой (200±20) г. Изучали гистологическую структуру печени и показатели цитолиза и холестаза. Установлено, что мелфалан в дозе 4 мг/кг вызывает дистрофическо-некротические изменения гепатоцитов, расширение центральных вен, которые были заполнены форменными элементами крови, умеренную лимфо-гистоцитарную инфильтрацию. Применение углеродного энтеросорбента С2 (прототип ГСГД, удельный вес 0,18 г/см<sup>3</sup>, размер гранул 0,15–0,25 мм) значительно улучшало структуру печеночной дольки. При введении филграстима позитивные изменения были менее выражены, наблюдалось увеличение митотической активности гепатоцитов. При применении комбинации корригирующих средств клеточные изменения были минимальными, зафиксировано максимальное восстановление гистоархитектоники печени в сравнении с их моноведением. Сочетание сорбционной энтеральной терапии, как неинвазивного и простого в использовании метода детоксикации, и гемостимулирующих цитокинов является перспективным методом смягчения гепатотоксических проявлений на фоне применения

полихимиотерапии и может рекомендоваться к более глубокому изучению и применению в клинической практике.

MORPHOLOGICAL AND FUNCTIONAL CONDITION OF THE LIVER UNDER THE INFLUENCE OF CYTOSTATIC THERAPY AND ITS PHARMACOLOGICAL CORRECTION – The liver protection in those patients who get the prolonged courses of antitumor chemotherapy is an actual problem of modern medicine. Liver, which is responsible for detoxification of the organism plays the key role in drugs' metabolism, and it is most affected in such cases, like the blood marrow also. The aim of our investigation was to study the morphological and function changes of the liver in case of alkylating cytostatic melphalan injection and pharmacological correction with enteral sorption therapy and granulocyte colony stimulating factor (filgrastim). Experiment was carried out on healthy male inbred albino Wistar rats weighing (200±20) g. We study morphological parameters and cytotoxicity and cholestasis indices. Histological examination of liver in rats showed that L-PAM in high dose of 4 mg per kg caused the dystrophy and necrotic changes of hepatocytes. One could observe the dilation of central veins with stasis, lympho-histiocytic infiltration. In rats which got the granulated carbonic enterosorbent we saw the improving of liver structure. There was no profound vein dilation; morphological parameters were like in intact rats almost. Filgrastim did not cause so prominent positive changes. However, in this cases around vessels there has been detected an appearance of hepatocytes possessing more basophilic cytoplasm and dense nucleus (so called dark hepatocytes) which represent young liver cells that replace dead ones; this fact points on improvement of functional state of liver. The maximum restoring of liver architectonic we observed in case of administration of both compounds. The combination of enteral sorption therapy, using carbonic granulated enterosorbent С2 and granulocyte colony stimulating factor (filgrastim), is prospective approach of diminishing of hepatotoxic reactions caused by cytostatic chemotherapy and can be recommended for further researching an implementation into clinical practice.

**Ключові слова:** печінка, мелфалан, ентеросорбція, гранулоцитарний колонієстимулювальний фактор.

**Ключевые слова:** печень, мелфалан, энтеросорбция, гранулоцитарный колониестимулирующий фактор.

**Key words:** liver, melphalan, enterosorption, granulocyte colony stimulating factor,

**ВСТУП** За рівнем онкозахворюваності (384,9 на 100 тис. населення) Україна входить у першу десятку країн світу та друга серед країн Європи [1]. За рахунок розробки нових препаратів, розвитку таргетної терапії, а також шляхом інтенсифікації схем та режимів хіміотерапії, досягнуто значного прогресу в лікуванні злоякісних новоутворень. Однак внаслідок низької селективності антинеопластичних препаратів нерідко розвиваються тяжкі порушення функції органів та систем, що значно ускладнює і знижує ефективність лікування [2]. Печінка, як важливий орган метаболізму екзо- та ендогенних токсичних сполук, несе суттєве навантаження в разі тривалих курсів лікування, які поєднують два і більше лікарських середники. Як свідчать літературні дані, близько 40 % гепатитів та до 25 % випадків фульмінантної печінкової недостатності розвиваються внаслідок впливу лікарських засобів [3]. За даними літератури, ураження печінки розвивається від 10 до 40–50 % випадків на тлі

застосування антинеопластичних лікарських засобів [4, 5]. І хоча не усі механізми пошкодження достатньо вивчені, досліджено, що цитостатична терапія може викликати практично усі відомі види ураження печінки: некрози, фіброз, холестаза, стеатоз, ураження судин тощо [6, 7]. За даними літератури, серед факторів, які значно порушують функцію печінки на тлі неопластичних процесів, – розвиток оксидативного стресу, ендогенна інтоксикація, виснаження механізмів антиоксидантного захисту та інші [8]. Таким чином, пошук ефективних методів зниження токсичного навантаження на печінку, як основного детоксифікуючого органа, при проведенні поліхіміотерапії є актуальним завданням сучасної онкології.

Ентеросорбція часто використовується для захисту печінки при різних патологічних станах, в тому числі й при медикаментозній ятрогенії [9, 10]. Враховуючи те, що протипухлинні лікарські засоби пригнічують проліферацію клітин, які швидко діляться, практично у 90 % пацієнтів розвивається лейкопенія. Для підтримки білого ростка крові, профілактики розвитку фебрильної нейтропенії та її ускладнень широко застосовуються препарати гранулоцитарного колонієстимулювального фактора (Г-КСФ) [11], які є частиною супровідної терапії.

Враховуючи вищесказане, метою дослідження було вивчити морфологічні та біохімічні зміни функції печінки здорових щурів на тлі введення цитостатика мелфалану та застосування ентеросорбції у поєднанні з препаратом Г-КСФ.

**МАТЕРІАЛИ І МЕТОДИ** Експерименти проводили на білих нелійних щурах-самцях масою ( $200 \pm 20$ ) г, яких утримували на стандартному раціоні віварію. Піддослідних тварин поділили наступним чином ( $n=10$ ): перша група – інтактні тварини; друга – тварини, яким вводили мелфалан; тваринам решти груп, окрім мелфалану, вводили додатково вуглецевий ентеросорбент С2 (третя група); філгастим (четверта група) та обидва чинники фармакокорекції (п'ята група).

Мелфалан (L-РАМ) застосовують для лікування множинної мієломи, меланом, сарком м'яких тканин, для підготовки до трансплантації аутологічного кісткового мозку тощо. Препарат вводили одноразово внутрішньовенно з розрахунку 4 мг/кг. Вуглецевий гранульований ентеросорбент С2 (прототип гемосорбенту ГСГД, насипна вага –  $0,18$  г/см<sup>3</sup>, розмір гранул –  $0,15$ – $0,25$  мм, об'єм пор за ВЕТ –  $2162$  м<sup>2</sup>/г) вводили внутрішньошлунково у вигляді завису в дистильованій воді за допомогою зонда протягом 3 днів до введення мелфалану та 7 днів після цього з розрахунку 5 мл на 1000 г маси щура, що складало 900 мг/кг сухої ваги. Інтактні тварини отримували еквівалентну кількість дистильованої води. Філгастим – офіційний препарат Г-КСФ, вводили підшкірно з розрахунку 50 мкг/кг, починаючи з наступного дня після введення мелфалану впродовж 4 днів один раз на добу.

На 8-му добу після ін'єкції L-РАМ, дотримуючись правил біоетики поводження з піддослідними тваринами, за умов евтаназії під кетаміновим знеболюванням для дослідження було взято тканини печінки та сироватку крові для проведення досліджень. Усі маніпуляції проводили при дотриманні принципів біоетики відповідно до положень Європейської конвенції щодо захисту хребетних тварин, яких використовують в експериментальних та інших наукових цілях (European convention for the protection of vertebrate animals used for experimental and other scientific purposes, Страсбург, 1986), Закону України "Про захист тварин від жорстокого поводження" (№ 1759-VI від 15.12.2009) та Директиви Європейського Союзу 2010/10/63 EU щодо експериментів на тваринах. Для гістологічного аналізу за рутинною методикою використовували тканини печінки,

фіксовані у 10 % нейтральному розчині формаліну та фіксаторі Ліллі, з наступною заливкою в парафін. Отримані на санному мікромомі зрізи фарбували гематоксилином та еозином. Послідовність розвитку патологічного процесу документували за допомогою мікроскопа "Bresser" та системи виведення зображень гістологічних препаратів. При вивченні морфологічної організації печінки звертали увагу на зміни паренхіми та основних структурних елементів. У сироватці крові піддослідних тварин вивчали показники цитолізу та холестазу: активність аланіамінотрансферази (АлАТ), аспартатамінотрансферази (АсАТ), лужної фосфатази та рівень загального білірубину. Визначення активності ферментів проводили з використанням стандартних наборів реактивів "Lachema", а вмісту загального білірубину – набору "Human" на біохімічному аналізаторі "Humalyzer-2000" за загальноприйнятими методиками.

**РЕЗУЛЬТАТИ ДОСЛІДЖЕНЬ ТА ЇХ ОБГОВОРЕННЯ** Порівняно з інтактними тваринами (рис. 1), одноразове введення цитостатика мелфалану з розрахунку 4 мг/кг викликало наступні морфологічні зміни з боку тканини печінки (рис. 2).

Структура печінкової часточки була збереженою. Балкова організація гепатоцитів переважно була збереженою. Центральні вени добре візуалізувались, були

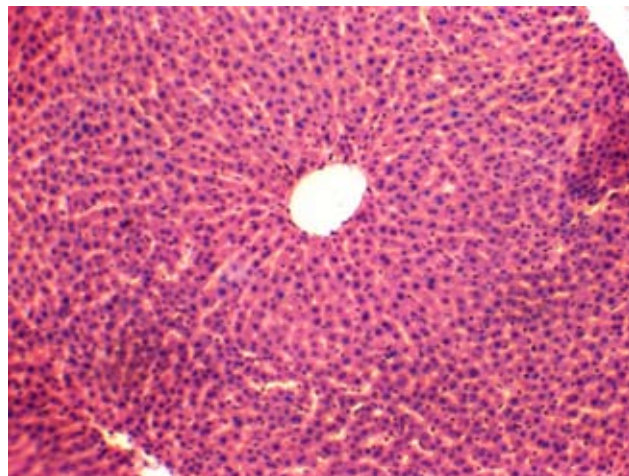


Рис. 1. Структура печінки контрольної тварини. Забарвлення гематоксилином та еозином.  $\times 100$ .

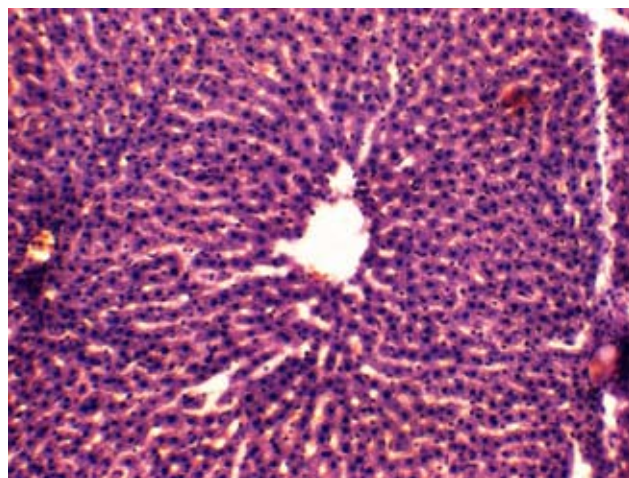


Рис. 2. Структура печінки дослідної тварини, яка отримувала мелфалан в дозі 4 мг/кг. Забарвлення гематоксилином та еозином.  $\times 100$ .

розширені та містили велику кількість еритроцитів, так само і синусоїди. В окремих клітинах на фоні деструктивних змін цитоплазми ядра були з ознаками каріопікнозу та каріолізісу, що свідчить про наявність дистрофічно-некротичних процесів. Портальні тракти розширювались в основному за рахунок розширення та повнокров'я судин та незначного розширення жовчних проток. Спостерігалася помірна лімфо-гістіоцитарна інфільтрація.

У тварин, які в якості коригуючого чинника отримували курс ентеросорбції з використанням вуглецевого гранульованого ентеросорбенту С2 (рис. 3), при гістологічному дослідженні тканини печінки тварин дослідної групи виявлено, що структура печінкової часточки значно покращувалась. Центральні вени добре візуалізувались, були незначно розширеними та містили незначну кількість еритроцитів. Синусоїди контурувались добре лише в центролобулярних зонах, містили поодинокі еритроцити та макрофаги. Балкова організація гепатоцитів була збереженою. Цитоплазма клітин центролобулярної зони, середньої третини часточки та перипортальних полів була дрібнозернистою, місцями просвітленою. Переважна більшість гепатоцитів містила ядра. В периваскулярних просторах виявлялись поодинокі лімфо-гістіоцити.

При застосуванні філграстиму (рис. 4) центральні вени добре візуалізувались, були дещо розширені, містили незначну кількість еритроцитів. Синусоїди контурувались добре лише в окремих полях зору, містили поодинокі еритроцити та макрофаги. Балкова організація гепатоцитів була збереженою переважно в центролобулярних зонах. Цитоплазма клітин як центролобулярної зони, середньої третини часточки та перипортальних полів була дрібнозернистою, місцями просвітленою. Переважна більшість гепатоцитів містила великі гіперхромні ядра. В периваскулярних просторах виявлялись поодинокі лімфо-гістіоцити.

Максимальне покращення структури печінки при введенні мелфалану в дозі 4 мг/кг спостерігалось при поєднаному застосуванні обох чинників і ентеросорбенту С2, і філграстиму (рис. 5).

Гістологічно структура печінкової часточки була збереженою. Центральні вени добре візуалізувались, містили незначну кількість еритроцитів. Синусоїди контурувались добре по всій величині часточки, містили поодинокі еритроцити та макрофаги. Балкова організація гепатоцитів була збереженою. Цитоплазма клітин як центролобулярної зони, середньої третини часточки та перипортальних полів була дрібнозернистою, місцями просвітленою. Контури клітин та міжклітинні зв'язки були збереженими. Переважна більшість гепатоцитів містила гіперхромні ядра. Портальні тракти розширювались в основному за рахунок незначного розширення та повнокров'я судин. Ознак холестазу, як і у попередніх випадках, не спостерігалось.

Щодо біохімічних показників (рис. 6), то мелфалан у дозі 4 мг/кг викликав зростання активності АлАТ на 61,9 %, без змін з боку інших показників цитолізу і холестазу. А застосування середників фармакологічної корекції не призводило до достовірних змін активності ферментів та вмісту загального білірубину, порівняно із групою тварин, яким вводили мелфалан. На нашу думку, це свідчить про значні компенсаторні можливості печінки, а також варто враховувати такі фактори: експеримент проводили на здорових тваринах, яким не перещеплювали перевивні пухлини; та також те, що для алкілюючих препаратів ("Циклофосфамід", "Мелфалан", "Хлорамбуцил", "Бусульфан") розвиток гепатотоксичності не є типовим ускладненням [12].

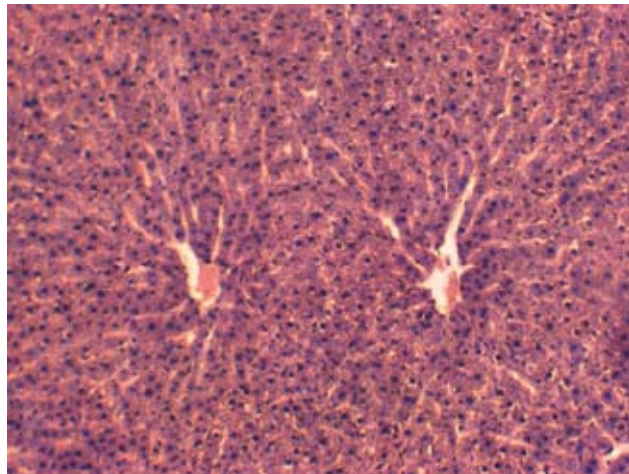


Рис. 3. Структура печінки дослідної тварини, яка отримувала мелфалан в дозі 4 мг/кг та ентеросорбент С2. Забарвлення гематоксилином та еозином.  $\times 100$ .

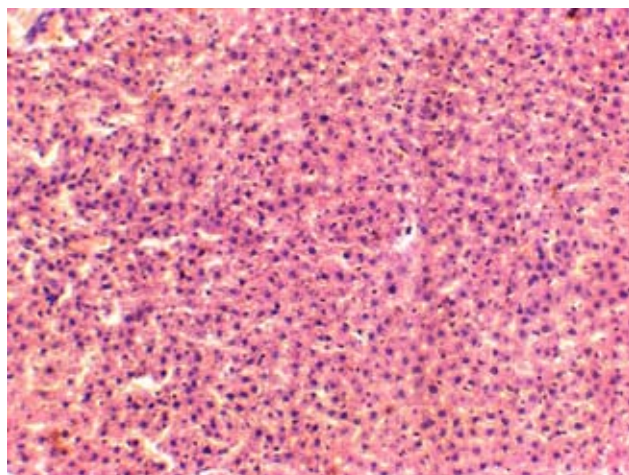


Рис. 4. Структура печінки дослідної тварини, яка отримувала мелфалан в дозі 4 мг/кг та філграстим. Забарвлення гематоксилином та еозином.  $\times 100$ .

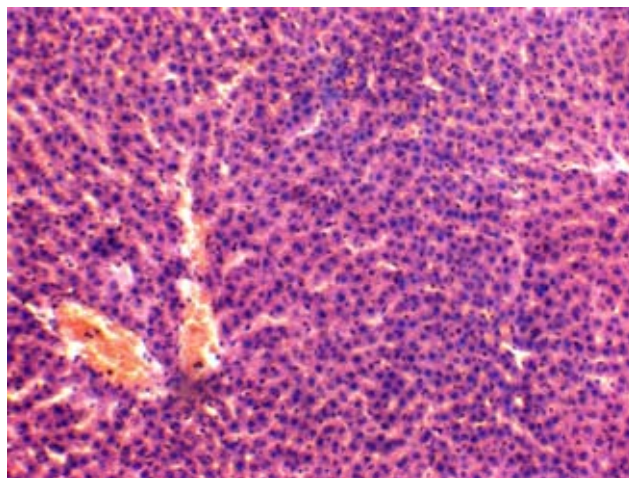


Рис. 5. Структура печінки дослідної тварини, яка отримувала мелфалан в дозі 4 мг/кг, а також в якості чинників фармакокорекції ентеросорбент С2 та філграстим. Забарвлення гематоксилином та еозином.  $\times 100$ .

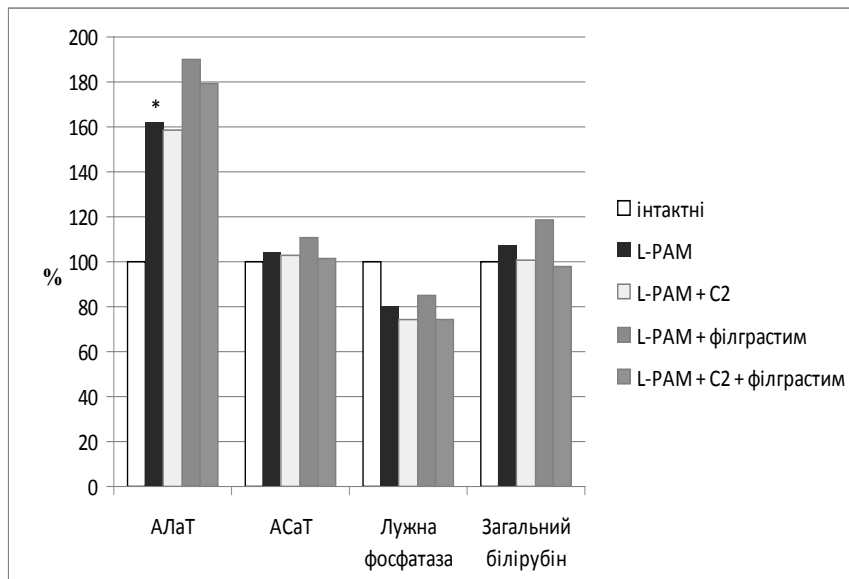


Рис. 6. Зміни показників цитолізу та холестазу при застосуванні мелфалану з розрахунку 4 мг/кг, ентеросорбенту С2 та препарату Г-КСФ філграстиму.

Примітка. \* – достовірність відносно інтактних тварин,  $p \leq 0,05$ .

Встановлення особливостей та розробка ефективних методів корекції гепатотоксичних реакцій при проведенні поліхіміотерапії надзвичайно важливі для подальшого практичного втілення у клінічну практику та для покращення прогнозу конкретного хворого, адже печінка є основним метаболізатором лікарських засобів. Серед механізмів її ураження: пряме пошкодження гепатоцитів і/або блокада певних метаболічних процесів; гіпоксія; специфічні імунні реакції, пошкодження мітохондріального апарату тощо [13, 14]. При злоякісних пухлинах спостерігається системне ураження організму продуктами метаболізму пухлин та її розпад з розвитком ендогенної інтоксикації. Такі зміни зумовлені й лікуванням (поліхіміотерапія, хірургічне втручання, променева терапія), направленим на деструкцію вогнищ злоякісного росту [15]. Ситуація часто ускладнюється порушенням екскреторної функції нирок, дезінтоксикаційної і видільної функції печінки та кишечника. Отож, проведення будь-яких терапевтичних заходів при лікуванні злоякісних новоутворень доцільно супроводжувати призначенням засобів і методів детоксикаційної терапії, яка є важливим елементом терапії супроводу [16].

Таким чином, покращення структури печінки при проведенні ентеральної сорбційної терапії у поєднанні з гранулоцитарним колонієстимулювальним фактором можна пояснити дистанційними ефектами (проявляються змінами в органах і тканинах, віддалених від ШКТ) та зменшенням навантаження на органи екскреції, особливо печінки.

**ВИСНОВКИ 1.** При одноразовому внутрішньовенному введенні здоровим щурам цитостатика мелфалану в дозі 4 мг/кг активність аланінамінотрансферази зростає на 61,9 %; спостерігаються дистрофічно-некротичні зміни гепатоцитів, лімфо-гістіоцитарна інфільтрація, частково порушення балкової організації гепатоцитів.

2. Застосування ентеральної сорбційної терапії з використанням вуглецевого гранульованого ентеросорбенту С2 (насіпна вага – 0,18 г/см<sup>3</sup>, розмір гранул – 0,15–0,25 мм) супроводжується значним зниженням дистрофічно-некротичних проявів.

3. Введення гранулоцитарного колонієстимулювального фактора (філграстиму) на тлі застосування цитостатика мелфалану має менший позитивний вплив на структуру печінкової часточки: зберігається розширення центральних вен, лімфо-гістіоцитарна інфільтрація, балкова організація гепатоцитів порушена. Спостерігається зростання митотичної активності гепатоцитів.

4. Застосування комбінації ентеросорбенту С2 та філграстиму супроводжується максимальним покращенням морфологічних структур печінки піддослідних тварин, які лише незначно відрізняються від інтактних щурів.

5. Поєднання ентеральної сорбційної терапії, як неінвазивного та простого у використанні методу детоксикації, та гемостимулюючих цитокінів є перспективним методом пом'якшення гепатотоксичних проявів на тлі проведення поліхіміотерапії і може бути рекомендованим для подальшого вивчення та застосування у клінічній практиці.

#### СПИСОК ЛІТЕРАТУРИ

1. Рак в Україні, 2013–2014. Бюлетень національного канцерреєстру України. – 2015. – № 16. – 104 с.
2. Remesha A. Toxicities of anticancer drugs and its management / Ambili Remesha // International Journal of Basic & Clinical Pharmacology. – 2012. – Vol. 1, Issue 1. – P. 2–12
3. Кузнецова О.В. Гепатотоксичность различных схем химиотерапевтического лечения опухолей женской репродуктивной системы / О. В. Кузнецова, А. И. Рыбин, В. Г. Дубинина // Архив клінічної та експериментальної медицини. – 2014. – Т. 22, № 1. – С. 60–64.
4. Кляритская И. Л. Гепатотоксичность в онкологии / И. Л. Кляритская, Е. В. Максимова // Новости медицины и фармации. – 2010. – № 11–12(331–332). – С. 4–6.
5. Токсичне ураження печінки у пацієнтів з онкологічною патологією (діагностика, лікування) / О. А. Карнабеда, С. М. Ткач, В. Г. Передерій [та ін.] // Клиническая онкология. – 2013. – № 1 (9). – С. 125–131.
6. Климов И. Н. Гепатотоксичность лекарственных средств интенсивной терапии онкогематологических заболеваний, трансплантации костного мозга и гемопоэтических стволовых клеток / И. Н. Климов // Лечебное дело. – 2014. – № 5 (39). – С. 68–73.

7. Курмуков И. А. Лекарственное поражение печени при лечении онкогематологических заболеваний / И. А. Курмуков // *Клин. онкогематология*. – 2010. – № 3 (1). – С. 60–66.
8. Микуляк Н. И. Фармакологическая коррекция оксидантного и метаболического статуса при цитостатической болезни, вызванной введением химиопрепаратов / Н. И. Микуляк // *Известия высших учебных заведений. Поволжский регион. Медицинские науки*. – 2010. – № 4. – С. 36–43.
9. Корекція гепатотоксичної дії антиретровірусних засобів за допомогою ентеросорбенту “Ентеросгель” / К. А. Посохова, В. Г. Ніколаєв, О. О. Шевчук [та ін.] // *Мистецтво лікування*. – 2011. – № 3 (79). – С. 81–83.
10. Practical recommendations on the use of granulated carbon enterosorbents “Carboline” / V. G. Nikolaev, M. A. Andreychin, K. I. Bardakhivska [et al.] // *Kyiv*. – R.E. Kavetsky Institute of Experimental Pathology, Oncology and Radiobiology NAS of Ukraine. – 2013. – 16 p., approved on the meeting of Scientific Council of R.E. Kavetsky IEPOR NASU, protocol N 12 from December 5, 2012.
11. Assessment and management of febrile neutropenia in emergency departments within a regional health authority – a benchmark analysis / D. Szwajcer, P. Czaykowski, D. Turner, [et al.] // *Current oncology*. – 2011. – Vol. 18, № 6. – P. 280–284.
12. Лекарственные поражения печени у детей со злокачественными новообразованиями / О. Н. Романова, Н. Д. Коломиец, Н. В. Минаковская [и др.] // *Сборник материалов XII международной научно-практической конференции “Актуальные вопросы детской онкологии, гематологии и иммунологии” (Минск, 2012)*. – 2012. – С. 181–188.
13. Russmann S. Current concepts of mechanisms in drug-induced hepatotoxicity / S. Russmann, G.A. Kullak-Ublick, I. Grattagliano // *Current Medicinal Chemistry*. – 2009. – № 16. – P. 3041–3053.
14. Njoku D. B. Drug-induced hepatotoxicity: metabolic, genetic and immunological basis / D. B. Njoku // *Int. J. Mol. Sci.* – 2014. – No. 15. – P. 6990–7003; doi:10.3390/ijms15046990
15. Carbon adsorbents in oncology: achievements and perspectives / V. G. Nikolaev, L. A. Sakhno, E. A. Snezhkova [et al.] // *Experimental oncology*. – 2011. – № 33. – P. 2–8.
16. Гольдберг В. Е. Современные достижения лекарственной терапии злокачественных новообразований / В. Е. Гольдберг, М. Г. Матяш // *Бюллетень СО РАМН*. – 2004. – № 2 (112). – С. 36–40.

Отримано 08.08.15