

©Ю. О. Грубар, Ю. Ю Грубар¹, В. В. Гнатко*Тернопільський національний медичний університет імені І. Я. Горбачевського¹
КЗ ТОР "Тернопільська університетська лікарня"***ВИКОРИСТАННЯ СТРЕС-ТЕСТУ ПРИ СОНОГРАФІЇ В РАННІЙ ДІАГНОСТИЦІ УШКОДЖЕНЬ
ЛАТЕРАЛЬНОЇ ГРУПИ ЗВ'ЯЗОК ПРИ ІНВЕРСІЙНІЙ ТРАВМІ НАДП'ЯТКОВО-ГОМІЛКОВОГО СУГЛОБА**

Резюме. Гострі uszkodження зв'язкового апарату надп'яtkово-гомiлкового суглоба є одними з найпоширенiших видiв травм опорно-рухової системи. До даного типу uszkodжень переважно залучається латеральний зв'язковий комплекс, що включає передню надп'яtkово-малогомiлкову зв'язку, п'яtkово-малогомiлкову та задню надп'яtkово-малогомiлкову зв'язки.

Мета дослідження – оцінити можливості ультразвукового дослідження з використанням стрес-тестів при різних ступенях uszkodження латеральної групи зв'язок надп'яtkово-гомiлкового суглоба унаслідок гострої інверсійної травми.

Матеріали і методи. У діагностиці uszkodжень зв'язкового апарату надп'яtkово-гомiлкового суглоба пріоритетним залишається первинний огляд пацієнта лікарем-травматологом. При показаннях виконують рентгенографію з метою виключення переломів. У стандартну процедуру додаткових методів дослідження для оцінки uszkodжень опорно-рухового апарату включено сонографію. УЗД має ряд переваг над додатковими методами дослідження, а саме, комп'ютерною томографією та магнітно-резонансною томографією для оцінки стану зв'язкового апарату суглобів, зокрема здатність проводити динамічну оцінку та стрес-тести в реальному часі, уникаючи ризиків радіаційної експозиції. Одночасно проводили сонографічне дослідження травмованого та контрлатерального суглоба апаратами Aloka SSD 2000 і Acuson Antares (Siemens) з використанням високочастотних ширококутових датчиків із робочою частотою 7–12 МГц.

Результати досліджень та їх обговорення. У дослідженні взяли участь 43 пацієнтів віком від 19 до 48 років із гострою інверсійною травмою зв'язок надп'яtkово-гомiлкового суглоба, з них – 26 (60,47 %) чоловіків та 17 (39,53 %) жінок. Середній вік обстежуваних становив (26,3±4,8) року. Обстеження в більшості випадків проводили на 4–6 день із моменту травми після обов'язкового попереднього огляду лікарем ортопедом-травматологом. У процесі клінічного та сонографічного обстежень uszkodження зв'язок I ступеня виявлено в 12 (27,90 %) пацієнтів. Частковий розрив зв'язок (II ступінь) був у 26 (60,47 %) травмованих. Ушкодження III ступеня (тяжкі) – повний розрив зв'язки зі значним болем, набряком та гематомою виявлені у 5 (11,63 %) осіб.

Висновки. Сонографія має високу чутливість у діагностиці uszkodжень зв'язок латерального відділу надп'яtkово-гомiлкового суглоба. Вона є особливо цінним методом ранньої діагностики, коли її застосовують для оцінки розриву зв'язок, проводячи стрес-тести при гострій травмі в реальному часі. Отримані результати потребують подальшого дослідження з метою розробки технологічного обладнання та удосконалення методики проведення стрес-тесту, що якісно покращить результати сонографії латеральної групи зв'язок при гострій інверсійній травмі надп'яtkово-гомiлкового суглоба.

Ключові слова: травма; uszkodження; зв'язки; ступінь uszkodження зв'язок; надп'яtkово-гомiлковий суглоб; стрес-тест; сонографія.

ВСТУП Гострі uszkodження зв'язкового апарату надп'яtkово-гомiлкового суглоба є одними з найпоширенiших видiв травм опорно-рухової системи [3]. Найменш стабільним положенням надп'яtkово-гомiлкового суглоба вважають підошовне згинання, що пояснює, чому в цій позиції виникає близько 85 % травм [9]. До даного типу uszkodжень переважно залучається латеральний бічний зв'язковий комплекс, що включає передню надп'яtkово-малогомiлкову зв'язку (ATFL), п'яtkово-малогомiлкову зв'язку (CFL) та задню надп'яtkово-малогомiлкову зв'язку (PTFL) [4]. Серед uszkodжень латеральної групи зв'язок до 90 % складають uszkodження передньої надп'яtkово-малогомiлкової зв'язки. З них 65 % – ізольовані, а 25 % поєднуються з uszkodженням п'яtkово-малогомiлкової зв'язки. Травми задньої надп'яtkово-малогомiлкової зв'язки бувають рідко, і вони виникають лише унаслідок тяжких вивихів у надп'яtkово-гомiлковому суглобі [5, 7].

У діагностиці uszkodжень зв'язкового апарату надп'яtkово-гомiлкового суглоба пріоритетним залишається первинний огляд пацієнта лікарем-травматологом. При показаннях виконують рентгенографію з метою виключення переломів. У стандартну процедуру додаткових методів дослідження для оцінки uszkodжень опорно-рухового апарату включено сонографію. Завдяки поверхневому розташуванню та розмірам зв'язок у ділянці надп'яtkово-гомiлкового суглоба шляхом сонографії можна належним чином визначити їх стан [1, 8, 10]. УЗД має ряд переваг над додатковими методами дослідження, а саме, комп'ютерною томографією та магнітно-резонансною томографією для оцінки стану зв'язкового апарату

суглобів, зокрема здатність проводити динамічну оцінку та стрес-тести в реальному часі, уникаючи ризиків радіаційної експозиції [6, 8].

Метою дослідження було оцінити можливості ультразвукового дослідження з використанням стрес-тестів при різних ступенях uszkodження латеральної групи зв'язок надп'яtkово-гомiлкового суглоба унаслідок гострої інверсійної травми.

МАТЕРІАЛИ І МЕТОДИ У дослідженні взяли участь 43 пацієнтів віком від 19 до 48 років із гострою інверсійною травмою зв'язок надп'яtkово-гомiлкового суглоба, з них – 26 (60,47 %) чоловіків та 17 (39,53 %) жінок. Середній вік обстежуваних становив (26,3±4,8) року. Обстеження в більшості випадків проводилося на 4–6 день з моменту травми після обов'язкового попереднього огляду ортопедом-травматологом. З групи обстежуваних були виключені пацієнти з переломами кісток, у яких діагноз підтверджено рентгенологічно. При клінічному обстеженні приділяли увагу таким симптомам: локальному болю в проекції зв'язки, набряку прилеглих тканин, наявності та вираженню гематом, ступеню дозованого навантаження пацієнтом на травмовану кінцівку під час ходьби.

Одночасно проводили сонографічне дослідження травмованого та контрлатерального суглоба апаратом Aloka SSD 2000 та Acuson Antares (Siemens) з використанням високочастотних ширококутових датчиків з робочою частотою 7–12 МГц.

Під час сонографічного обстеження пацієнт лежав на контрлатеральному боці, неушкоджена кінцівка була зігнута в колінному суглобі до кута 90°, тоді як uszkodжена

була злегка зігнута в колінному суглобі (25–30°). Валик розміщували під надп'яtkово-гомiлковим суглобом травмованої кінцівки. У процесі сонографії застосовували два положення травмованого надп'яtkово-гомiлкового суглоба в наступній послiдовностi. Положення I – нейтральне положення надп'яtkово-гомiлкового суглоба з 0° внутрiшньою ротацiєю та пiдошовним згинанням. Положення II – виконували незначне згинання в надп'яtkово-гомiлковому суглобi з одночасною внутрiшньою ротацiєю переднiх вiддiлiв стопи до появи опору тканин. За аналогiчною методикою проводили обстеження протилежного суглоба. Виявленi змiни оцiнювали згiдно з сонографiчними критерiями ушкодження м'якотканинних структур суглоба.

РЕЗУЛЬТАТИ ДОСЛIДЖЕНЬ ТА ЇХ ОБГОВОРЕННЯ

Вищевказана методика та послiдовнiсть обстеження дозволили виявити повнорозмiрнi гiпоехогеннi, фiбрилярнi структури надп'яtkово-малогомiлкової, п'яtkово-малогомiлкової та мiжгомiлкової зв'язок iз властивостями анизотропного ефекту, що залежав вiд анатомiчного розташування датчика та кута мiж сонографiчним променем та зв'язкою, яка пiдлягала обстеженню (рис. 1–3). Близьче до мiсця фiксацiї на надп'яtkовiй кiстцi надп'яtkово-малогомiлкова зв'язка була менш ехогенною, через змiну напрямку ультразвукового променя для цiєї частини зв'язки.

Ушкодження зв'язок надп'яtkово-гомiлкового суглоба оцiнювали за ступенем тяжкостi [2].

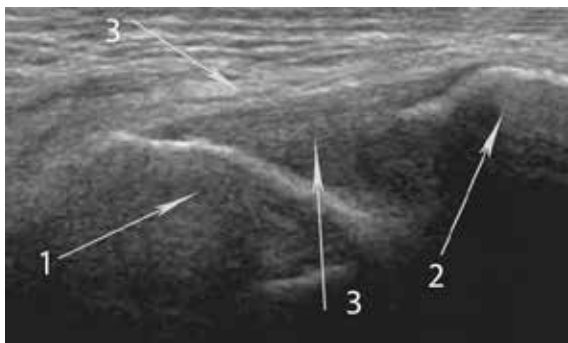


Рис. 1. Повздовжня аксилярна ультрасонографія. Незмiнена передня надп'яtkово-малогомiлкова зв'язка: 1 – надп'яtkова кiстка; 2 – латеральна кiсточка; 3 – волокна надп'яtkово-малогомiлкової зв'язки.

При сонографiї з проведенням iнверсiйного стрес-тесту (положення II) при ушкодженнi зв'язок I ступеня структурних змiн у зв'язках не було виявлено. Вiдмiчали ознаки помiрно вираженого мiжтканинного набряку та незначного накопичення рiдини в порожнинi суглоба (рис. 4).

При проведеннi стрес-тесту за неповного розриву зв'язок (II ступiнь) ушкодження вiзуалiзувалися у виглядi локального витончення iз розволокненням окремих пучкiв зв'язки, або краєвого дефекту неправильної форми загальною довжиною до 5–6 мм з анехогенними або гiпоехогенними дiлянками неправильної форми (рис. 5, 6). В окремих випадках визначали втрату напрямку волокон зв'язки, i вони отримували хвилеподiбну форму (рис. 7). У тканинах, що оточували дiлянку ушкодженої зв'язки, визначали ознаки травматичного набряку та лiмфостазу, що проявляли себе нерiвномiрним розширенням мiжтканинного простору вiдносно симетричних вiддiлiв протилежної кiнцiвки.

У випадку повного розриву зв'язки, при стрес-тестi дiлянку ураження видно бiльш чiтко, тому що кiнцi ушкодженої зв'язки вiдокремлюються один вiд одного. Ця позицiя також забезпечує добрий контакт шкiри для мембрани сканера УЗД-апарата, що зменшує кiлькiсть артефактiв. Сонографiчно розрив дiагностували, якщо при вiзуалiзацiї виявлялося зникнення кiнцiв зв'язки або переривання паралельних волокон у поєднаннi з гiпоехогенною зоною (набряк, гематома) (рис. 8).

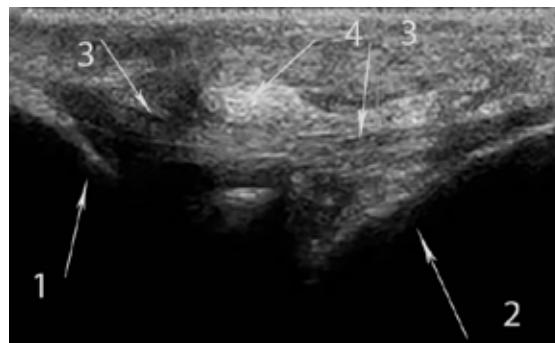


Рис. 2. Повздовжня аксилярна ультрасонографія. Незмiнена п'яtkово-малогомiлкова зв'язка: 1 – верхiвка латеральної кiсточки; 2 – бiчна поверхня п'яtkової кiстки; 3 – волокна п'яtkово-малогомiлкової зв'язки (гiпоехогенна структура з чiтко спрямованим напрямком волокон); 4 – сухожилок довгого малогомiлкового м'язу.

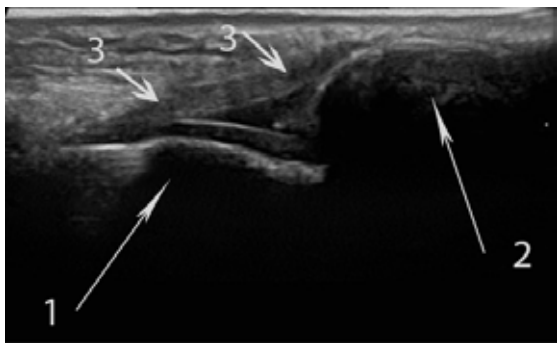


Рис. 3. Повздовжня аксилярна ультрасонографія. Незмiнена передня мiжгомiлкова зв'язка: 1 – великогомiлкова кiстка; 2 – бiчна кiсточка; 3 – волокна передньої мiжгомiлкової зв'язки.

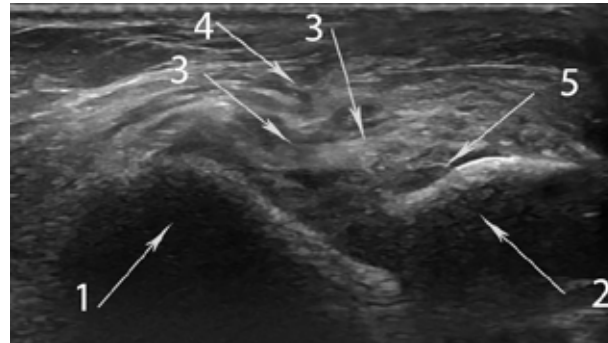

Рис. 4. Повздовжня аксилярна ультрасонографія. Ушкодження передньої надп'яtkово-малогомiлкової зв'язки I ст.: 1 – надп'яtkова кiстка; 2 – латеральна кiсточка; 3 – пучки надп'яtkово-малогомiлкової зв'язки; 4 – мiжтканинний набряк в наколишнiх тканинах; 5 – помiрна кiлькiсть рiдини в порожнинi суглоба (синовiїт).

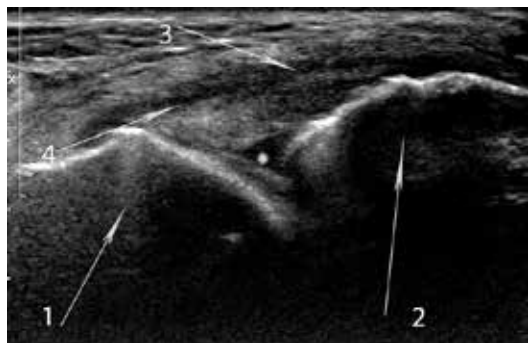


Рис. 5. Повздовжня аксилярна ультрасонографія. Ушкодження передньої надп'яtkово-малогомілкової зв'язки II ст.: 1 – надп'яtkова кістка; 2 – латеральна кісточка; 3 – розволокнені паралельно розташовані пучки надп'яtkово-малогомілкової зв'язки; 4 – міжтканинний набряк в ділянці зв'язки; * – помірна кількість рідини в порожнині суглоба (гемартроз).

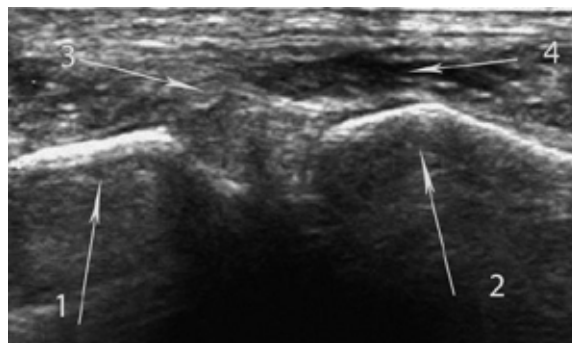


Рис. 6. Ультрасонографія передньої міжгомілкової зв'язки при проведенні стрес-тесту (II положення): 1 – великогомілкова кістка; 2 – бічна кісточка; 3 – передня міжгомілкова зв'язка (втрачено паралельний хід волокон); 4 – гематома в ділянці ушкодження зв'язки.

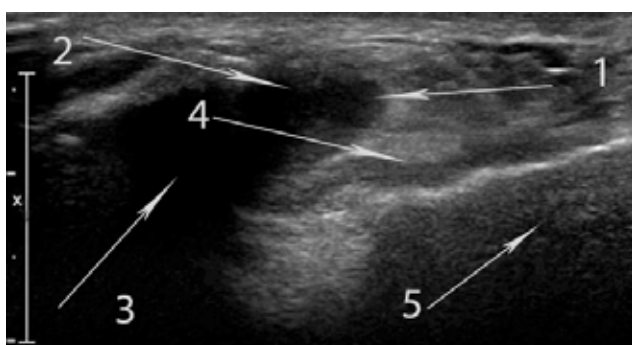


Рис. 7. Повздовжня аксилярна ультрасонографія п'яtkово-малогомілкової зв'язки при проведенні стрес-тесту (II положення): 1 – сухожилок довгого малогомілкового м'яза; 2 – сухожилок короткого малогомілкового м'яза; 3 – гематома; 4 – волокна п'яtkово-малогомілкової зв'язки (волокна гіпоехогенно змінені, мають хвилястий малюнок); 5 – бічна поверхня п'яtkової кістки.

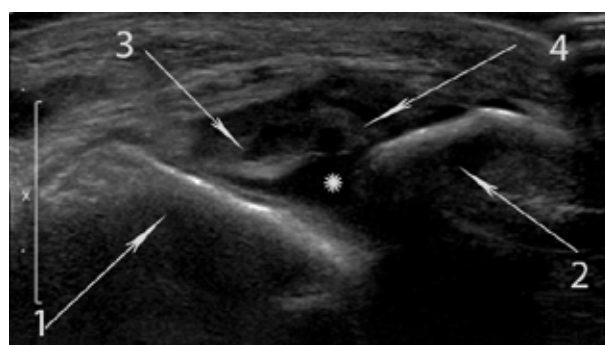


Рис. 8. Повздовжня аксилярна ультрасонографія передньої надп'яtkово-малогомілкової зв'язки. Інверсійний стрес-тест – повний розрив передньої надп'яtkово-малогомілкової зв'язки III ст.: 1 – надп'яtkова кістка; 2 – латеральна кісточка; 3–4 – окремі кінці розірваної зв'язки; * – анехогенна ділянка (гематома).

У процесі клінічного та сонографічного обстежень отримано такі результати. Ушкодження I ступеня (легке) – розтягнення зв'язок без макроскопічного розриву або нестабільності суглобів виявлено в 12 (27,90 %) пацієнтів. Частковий розрив зв'язок (II ступінь), що клінічно перебігав із помірним болем і набряком, виявлено у 26 (60,47 %) травмованих. Як правило, пацієнти, окрім загальноклінічних симптомів, мали проблеми із навантаженням на кінцівку. Ушкодження III ступеня (тяжке) – повний розрив зв'язки зі значним болем, набряком та гематомою, які виявлено у 5 (11,63 %) осіб. У травмованих із III ступенем ушкодження зв'язок відмічали помітне порушення функції та нестабільність суглоба. Інтраартикулярний випіт був у 80,3 % пацієнтів, які проходили сонографічне обстеження при інверсійній травмі надп'яtkово-гомілкового суглоба

ВИСНОВКИ Сонографія має високу чутливість у діагностиці ушкоджень зв'язок латерального відділу надп'яtkово-гомілкового суглоба. Вона є особливо цінним методом ранньої діагностики, коли її застосовують для оцінки розриву зв'язок, проводячи інверсійний стрес-тест при гострій травмі в реальному часі, з порівняльним дослідженням зв'язок контрлатеральної кінцівки.

Перспективи подальших досліджень Отримані результати потребують подальшого дослідження з метою розробки технологічного обладнання та удосконалення методики проведення стрес-тесту, що якісно покращить результати сонографії латеральної групи зв'язок при гострій інверсійній травмі надп'яtkово-гомілкового суглоба.

СПИСОК ЛІТЕРАТУРИ

1. Зубарев А. В. Диагностический ультразвук: костно-мышечная система / А. В. Зубарев // Практическое руководство. – М. : Фирма Стром, 2002. – 136 с.
2. Balduini F. C. Historical perspectives on injuries of the ligaments of the ankle / F. C. Balduini, J. Tetzlaff // Clin. Sports Med. – 1982. – Vol. 1. – P. 3–12.

3. Acute lateral ankle ligament injuries: a literature review / P. M. Boruta, J. O. Bishop, W. G. Braly, H. S. Tullos // Foot Ankle. – 1990. – Vol. 11. – P. 107–113.
4. Jay Hertel. Functional anatomy, pathomechanics, and pathophysiology of lateral ankle instability / Jay Hertel // J. Athl. Train. – 2002. – Vol. 37 (4). – P. 364–375.

5. Kanz G. Diagnosis and treatment of acute ankle injuries: development of an evidence-based algorithm / G. Kanz, H. Polzer // Orthopedic Reviews. – 2012. – Vol. 4 (e5). – P. 22–32.
6. A new classification of anterior talofibular ligament injuries based on ultrasonography findings / M. Kemmochi, S. Sasaki, K. Fujisaki [et al.] // J. Orthop. Sci. – 2016. – Vol. 21. – P. 770–778.
7. Immobilisation and functional treatment for acute lateral ankle ligament injuries in adults / G. M. Kerkhoffs, B. H. Rowe, W. J. Assendelft [et al.] // Cochrane Database Syst. Rev. – 2002. – (3).
8. Ultrasound of ankle and foot: overuse and sports injuries / V. Khoury, R. Guillin, J. Dhanju, E. Cardinal // Semin. Musculoskelet. Radiol. – 2007. – Vol. 11. – P. 149–161.
9. Maffulli N. Management of acute and chronic ankle instability / N. Maffulli, N. Ferran // The Journal of the American Academy of Orthopaedic Surgeons. – 2008. – Vol. 16. – P. 608–615.
10. Peetrons P. Sonography of ankle ligaments / P. Peetrons, V. Creteur, C. Bacq // J. Clin. Ultrasound. – 2004. – Vol. 32. – P. 491–499.

Отримано 05.02.19

©Y. O. Hrubar, Y. Y. Hrubar¹, V. V. GnatkoI. Horbachevsky Ternopil National Medical University¹
Ternopil University Hospital

THE USE OF STRESS-TEST DURING SONOGRAPHY IN THE EARLY DIAGNOSTIC OF THE INJURY OF THE LATERAL GROUP OF LIGAMENTS WITH THE INVERSION TRAUMA OF ANKLE JOINT

Summary. The acute damage to the connective apparatus of the ankle joint is one of the most common types of injuries in the musculoskeletal system. In this type of damage mainly involves the lateral ligament complex which includes the anterior talofibular ligament, calcaneofibular ligament, posterior talofibular ligament. The ultrasound has a number of advantages over additional research methods such as CT and MRI to rate the condition of the ligament apparatus of the joints, mainly its ability to assess the state of the relationship with the use of stress tests in real time.

The aim of the study – to evaluate the possibilities of ultrasound research using stress tests at various degrees of damage to the lateral group of ligaments of ankle joint due to acute inversion trauma.

Materials and Methods. The study involves 43 patients, aged from 19 to 48 years with a severe inversion traumatic involvement of the ankle joint, of whom 26 (60.47 %) men and 17 (39.53 %) women. The average age of the patients was (26.3±4.8) years. The examination in most cases was carried out on 4–6 days from the moment of injury after primal examination of the orthopedic traumatologist. The tests were conducted by Aloka SSD 2000 and Acuson Antares (Siemens) using high-frequency broadband sensors with a working frequency of 7–12 MHz. In the course of clinical and sonographic examination the following results were obtained: Ligament damage of I degree was detected in 12 (27.90 %) patients. Partial communication gap (II degree), was found in 26 (60.47 %). Damage of the III degree (severe) is a complete break of the connection with significant pain, edema and hematoma was found in 5 (11.63 %) people.

Conclusions. Sonography using stress tests is a valuable method of diagnosing different degrees of damage to the lateral group of ligaments of ankle joint in acute inversion trauma in real time. The obtained results require further research and technological improvement of the stress test method in case of damage to the lateral ligaments group of the ankle joint. The obtained results require further research in order to develop technological equipment and improve the method of conducting a stress test, which will improve the quality of the results of sonography of the lateral group of ligaments with acute inversion trauma of the ankle joint.

Key words: trauma; damage; ligaments; degree of ligament damage, ankle joint; stress test; sonography.

©Ю. О. Грубар, Ю. Ю. Грубар¹, В. В. ГнаткоТернопольский национальный медицинский университет имени И. Я. Горбачевского¹
КУ ТОС “Тернопольская университетская больница”

ИСПОЛЬЗОВАНИЕ СТРЕСС-ТЕСТА ПРИ СОНОГРАФИИ В РАННЕЙ ДИАГНОСТИКЕ ПОВРЕЖДЕНИЙ ЛАТЕРАЛЬНОЙ ГРУППЫ СВЯЗОК ПРИ ИНВЕРСИОННОЙ ТРАВМЕ ГОЛЕНОСТОПНОГО СУСТАВА

Резюме. Острые повреждения связочного аппарата голеностопного сустава являются одними из самых распространенных видов травм опорно-двигательной системы. При данном типе повреждений преимущественно травмируется латеральный боковой связочный комплекс, включающий переднюю таранно-малоберцовую связку, пяточно-малоберцовую и заднюю таранно-малоберцовую связки.

Цель исследования – оценить возможности ультразвукового исследования с использованием стресс-тестов при различных степенях повреждения латеральной группы связок голеностопного сустава вследствие острой инверсионной травмы.

Материалы и методы. В диагностике повреждений связочного аппарата голеностопного сустава приоритетным остается первичный осмотр пациента врачом-травматологом. При показаниях выполняют рентгенографию с целью исключения переломов. В стандартную процедуру дополнительных методов исследования для оценки повреждений опорно-двигательного аппарата включена сонография. УЗИ имеет ряд преимуществ по сравнению с дополнительными методами исследования, а именно, компьютерной томографией и магнитно-резонансной томографией для оценки состояния связочного аппарата суставов, в частности способность проводить динамическую оценку и стресс-тесты в реальном времени, избегая рисков радиационной экспозиции. Одновременно проводили сонографическое исследование травмированного и контрлатерального сустава аппаратами Aloka SSD 2000 и Acuson Antares (Siemens) с использованием высокочастотных широкополосных датчиков с рабочей частотой 7–12 МГц.

Результаты исследований и их обсуждение. В исследовании приняли участие 43 пациентов в возрасте от 19 до 48 лет с острой инверсионной травмой связок голеностопного сустава, из них – 26 (60,47 %) мужчин и 17 (39,53 %) женщин. Средний возраст обследуемых составил (26,3±4,8) года. Обследование в большинстве случаев проводили на 4–6 день с момента

травмы после обязательного предварительного осмотра врачом ортопедом-травматологом. В процессе клинического и сонографического обследований повреждение связок I степени выявлено в 12 (27,90 %) пациентов. Частичный разрыв связок (II степень) был у 26 (60,47 %) травмированных. Повреждения III степени (тяжелые) – полный разрыв связки со значительной болью, отеком и гематомой обнаружены у 5 (11,63 %) человек.

Выводы. Сонография имеет высокую чувствительность в диагностике повреждений связок латерального отдела голеностопного сустава. Она является особенно ценным методом ранней диагностики, когда ее применяют для оценки разрыва связок, проводя стресс-тесты при острой травме в реальном времени. Полученные результаты требуют дальнейшего исследования с целью разработки технологического оборудования и совершенствование методики проведения стресс-теста, качественно улучшит результаты сонографии латеральной группы связок при острой инверсионной травме голеностопного сустава.

Ключевые слова: травма; повреждения; связки; степень повреждения связок; голеностопный сустав; стресс-тест; сонография.

Адреса для листування: Ю. О. Грубар, КЗ ТОР “Тернопільська університетська лікарня”, вул. Клінічна, 1, Тернопіль, 46002, Україна, e-mail: hrubar@ukr.net