

Гнійно-септична патологія заочеревинного простору: досвід діагностики та лікування

У статті проаналізовано результати лікування 67 пацієнтів із гнійними ураженнями заочеревинного простору. Первинний гнійний процес у 10 хворих локалізувався в принирковій клітковині, у 33 – в навколоободовому клітковинному просторі і у 24 пацієнтів – у власне заочеревинній клітковині.

У 29 пацієнтів (43,2 %) мали місце діагностичні помилки. Зроблено висновок, що обов’язковим методом топічної діагностики гнійників заочеревинного простору має бути рання комп’ютерна томографія із внутрішньовенним контрастуванням. Усім хворим виконано операційні втручання. При хірургічному лікуванні гнійників заочеревинного простору розроблено диференційований підхід до вибору доступу та дренивання залежно від їх топографо-анатомічної локалізації та поширення процесу. В результаті проведеного лікування видужали 58 хворих, померли 9 (13,4 %) пацієнтів.

Ключові слова: заочеревинних простір; ретроперитоніт; паранефрит; параколіт.

Гостра гнійна патологія заочеревинних клітковинних просторів має тяжкий клінічний перебіг, часто супроводжується розвитком ускладнень і нерідко є причиною смерті хворих. Привертає увагу недостатні знання лікарів про дану патологію, часто всі гнійники заочеревинного простору трактуються як паранефрит [1, 4].

Як правило, гнійники заочеревинного простору мають вторинний характер і є ускладненням патології органів черевної порожнини: гострий апендицит, панкреатит, виразки задньої стінки дванадцятипалої кишки, ускладнений дивертикул ободової кишки, чужорідні тіла з перфорацією висхідної і низхідної ободової кишки, деякі урологічні захворювання. Проте абсолютно ймовірний гематогенний та лімфогенний шляхи інфікування. Все це зумовлює значні діагностичні труднощі та високий відсоток занедбаних випадків у клінічному перебізі гнійно-септичної патології заочеревинної клітковини. В літературі проблеми діагностики флегмон заочеревинного простору та їх хірургічного лікування висвітлені недостатньо, в основному торкаються заочеревинних гнійників панкреатогенного походження [2, 3].

Мета роботи – провести аналіз результатів лікування хворих із гнійниками заочеревинного простору, розробити оптимальний алгоритм діагностичного пошуку та раціонального хірургічного лікування.

Проведено аналіз медичних карт 67 хворих із гнійно-септичною патологією клітковинних просторів заочеревинної ділянки, які проходили лікування в клініці загальної хірургії Тернопільського державного медичного університету імені І. Я. Горбачевського з 1985 по 2017 р. Вік хво-

рих складав від 26 до 77 років. Чоловіків було – 40 осіб, жінок – 27. Первинний процес у 10 хворих локалізувався в принирковій клітковині, у 33 – у навколоободовому клітковинному просторі і у 24 хворих патологічний процес – у власне заочеревинній клітковині.

Об’єктивними критеріями топічної діагностики, окрім загальних клінічних ознак, були локалізація та характер запального інфільтрату, наявність та виразність згинальної контрактури стегна, результати даних УЗД, комп’ютерної томографії. В окремих випадках виконували колоноскопію, лапароскопію та діагностичні пункції під контролем сонографії.

Аналіз випадків гнійно-септичного ураження клітковини заочеревинного простору показав, що із 67 хворих у 29 пацієнтів (43,2 %) первинно проходили лікування в стаціонарах нехірургічного профілю. Тривалість такого лікування складала від 4 до 24 днів і була зумовлена діагностичними помилками. Хибними первинними діагнозами були: остеохондроз, запалення сідничного нерва, радикулопатія, коксит, міжреберна невралгія, пневмонія, плеврит, грип, ентероколіт, виразкова хвороба дванадцятипалої кишки, тромбоз зовнішньої здухвинної артерії, пухлини заочеревинного простору.

У клінічній практиці для топічної діагностики ми використовували топографо-анатомічну класифікацію Стромберга [4].

Причинами паранефриту були: карбункул нирки – у 2 випадках, апостематозний нефрит – у 2 хворих, нагноєна кіста нирки – у 2 хворих, пієлонефрит – в одного хворого, травма нирки – в одного хворого, сепсис – у 2 хворих. Таким чи-

ном, переважно мав місце нефрогенний паранефрит. Правобічну локалізацію спостерігали в 7 хворих, лівобічну – у 3.

Доведеними причинами параколіту були: гострий апендицит у 5 пацієнтів, перфорація висхідного відділу ободової кишки курачою кісткою – у 2, перфорація задньої стінки дванадцятипалої кишки в заочеревинний простір – у одного хворого, пухлина сліпої кишки – у одного хворого.

У 23 (69,7 %) пацієнтів мав місце параколіт панкреатичного походження: лівобічний – у 7, правобічний – у 5, двобічний – у 11 хворих. У одного пацієнта чіткої причини правобічної обширної параколярної флегмони не встановлено. Проте з анамнезу відомо, що хворий рік тому назад переїс апендектомію з приводу гострого деструктивного апендициту.

Причинами ретроперитоніту були: гострий апендицит – у 3 пацієнтів, флегмона гомілки та стегна – у 3, остеомієліт хребта – у 2, бульозно-некротична форма бешихи – в одного, ендопротезування кульшового суглоба – в одного хворого. Ретроперитоніт (пахова локалізація) після ендопротезування кульшового суглоба розвинувся через 2 місяці після операції. Гнійник розкритий доступом за Пироговим. Післяопераційний період пройшов без ускладнень. Хвору оглянули через 3 роки, констатовано повне видужання, функція протеза задовільна. У 7 пацієнтів (29,2 %) ретроперитоніт був панкреатогенного походження і у 7 (29,2 %) не вдалось чітко визначити етіологічний фактор.

У 9 пацієнтів мала місце здухвинна, у 5 поперекова, у 5 пахова і в одного піддіафрагмальна локалізація ретроперитоніту. У 4 випадках спостерігали тотальний ретроперитоніт із розповсюдженням флегмони в піддіафрагмальний простір, на стегно і промежину.

Проаналізувавши діагностичну цінність клінічних, інструментальних, ультрасонографічних та променевих методів досліджень для визначення характеру та поширення гнійників заочеревинного простору ми дійшли висновку, що найбільш інформативним у встановленні діагнозу та виборі адекватного хірургічного лікування є комп'ютерна томографія живота з внутрішньовенним контрастуванням. Певні розбіжності між топографо-анатомічною та променевою (КТ) класифікацією клітковинних просторів заочеревинної ділянки не є принциповими в трактуванні отриманих даних (рис. 1).

Основною запорукою успіху в лікуванні даної складної хірургічної патології є своєчасне та раціональне операційне лікування із використанням

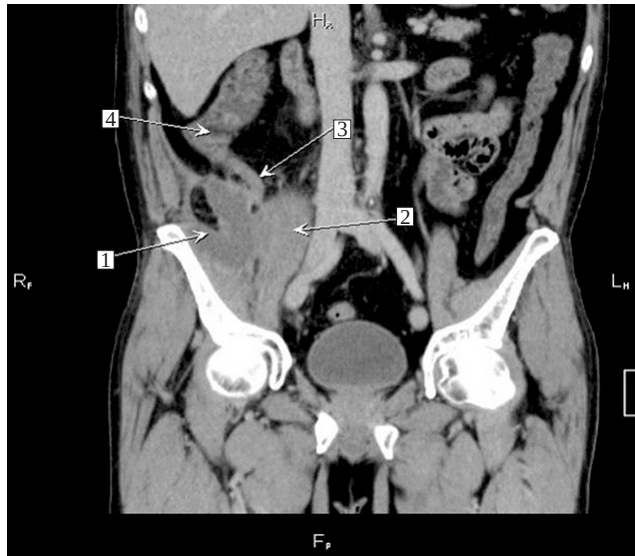


Рис. 1. КТ ОЧП портальна фаза, фронтальна мультіпланарна реконструкція: 1 – порожнина абсцесу; 2 – правий попереково-клубовий м'яз; 3 – апендикс; 4 – сліпа кишка.

адекватного доступу та хірургічної антисептики гнійного вогнища.

У цьому ми переконалися на власних помилках. У двох хворих із поширеним ретроперитонітом первинно була розкрита обширна флегмона стегна, а у трьох хворих із гнійним параколітом гнійник виявили і розкрили через лапаротомію.

Клінічно найбільш тяжкий перебіг характерний для параколіту. Кожному хворому із параколітом виставили діагноз сепсис, у 5 хворих (62,5 %) констатували септичний шок.

У двох хворих із параколітом апендикулярного походження виник рецидив захворювання. Хворі оперовані повторно ургентно в два етапи. Спочатку проведено розкриття гнійника, а далі усунення етіологічного чинника (апендектомія), що забезпечило повне одужання.

6 хворих із параколітом апендикулярного походження прооперовані в плановому порядку з приводу хронічного резидуального апендициту через 3 місяці після розкриття гнійника.

З огляду на наш досвід, а також на дані літератури, ми вважаємо, що оптимальним доступом при паранефриті є люмботомія із щадною ревізією гнійника та по можливості нирки. Тільки в одному випадку тотального пієлонефриту ми виконали нефректомія.

При параколіті ми використовували передньолатеральний доступ за Пироговим, а при ретроперитоніті – доступ за Шевкуненком з обов'язковим дрениванням нижнього полюса гнійника [5].

П'ятеро хворих із абсцесом заочеревинного простору прооперовані міні-інвазивно шляхом центе-

зу гнійника та дронування його порожнини дво-просвітною дренажною трубкою під контролем УЗД.

Усі хворі отримували комплексну терапію за програмою лікування сепсису. Для емпіричної антибактеріальної терапії використовували антибіотик “Тазпен”, після встановлення характеру мікрофлори антибактеріальну терапію проводили з урахуванням її чутливості.

Як препарат для хімічної антисептики порожнини гнійника як при відкритій, так і при міні-інвазивній технології застосовували розчин “Декасану”, який руйнує цілісність клітинної стінки мікроорганізмів, яка складається з коротких ліпідних ланцюгів і забезпечує виражений антисептичний ефект. Окрім антисептичної дії, декасан проявляє протизапальний та десенсибілізуючий ефекти.

У результаті проведеного лікування одужали 58 хворих. Померли 9 пацієнтів (13,4 %), серед них 6 із гнійниками панкреатогенного походження, один – із пенетрацією виразки дванадцятипалої кишки в заочеревинний простір, один – з ос-

темієлітом хребта та один – з ретроперитонітом нез’ясованого генезу.

Гостра гнійна патологія заочеревинних кліткових просторів має тяжкий клінічний перебіг із великим відсотком (42,2 %) діагностичних помилок.

Гнійники заочеревинного простору мають вторинний характер, тому особливо важливим є встановлення етіологічного чинника та топографо-анатомічної локалізації гнійника.

Методом вибору в діагностичному алгоритмі гнійної патології заочеревинної клітковини є комп’ютерна томографія із внутрішньовенним контрастуванням.

Програма хірургічного лікування гнійників заочеревинного простору повинна базуватися на їх комп’ютерній топічній діагностиці, що дозволяє диференційно підходити до вибору оптимального доступу, дронування гнійника та усунення його етіологічного чинника. Консервативне лікування потрібно проводити за стандартами лікування сепсису.

СПИСОК ЛІТЕРАТУРИ

1. Шпізель Р. С. Острые воспалительные заболевания клетчатки забрюшинного пространства / Р. С. Шпізель, А. Я. Яремчук. – К. : “Здоров’я”, 1985. – С. 123.
2. Ганжий В. В. Динамика развития и особенности распространения патологического процесса в забрюшинном пространстве при остром панкреатите / В. В. Ганджий, И. П. Колесник, Н. А. Ярешко, А. И. Марусий // Патология – 2015. – № 2 (34). – С. 22–25.
3. Бухвалов А. Г. Зоны панкреатической агрессии и тече-

ния забрюшинных флегмон при остром тяжелом панкреатите / А. Г. Бухвалов, Н. М. Грекова, Ю. В. Лебедева // Фундаментальные исследования. – 2015. – № 1–7. – С. 1329–1333.

4. Войно-Ясинецкий В. Ф. Очерки гнойной хирургии / В. Ф. Войно-Ясинецкий. – М. : ЗАО “Издательство Бином”, 2000. – С. 704.

5. Гостищев В. К. Оперативная гнойная хирургия / В. К. Гостищев. – М. : “Медицина”, 1996. – С. 113–202.

REFERENCES

1. Shpizel, R.S., & Yaremchuk, A.Ya. (1985). *Ostryye vospalilnyye zaboлевaniya kletchatki zabryushinogo prostranstva [Acute inflammatory diseases of the tissue of the retroperitoneal space]*. Kyiv: “Zdorovia” [in Russian].
2. Ganzhiy, V.V., Kolesnik, I.P., Yaresheko, N.A., & Marusiy, A.I. (2015). *Dinamika razvitiya i osobennosti rasprostraneniya patologicheskogo protsesssa v zabryushinom prostranstve pri ostrom pankreatite [Dynamics of development and features of the spread of the pathological process in the retroperitoneal space in acute pancreatitis]*. *Patologiya – Pathology*, 2 (34), 22-25 [in Russian].

3. Bukhvalov, A.G., Grekova, N.M., & Lebedeva, Yu.V. (2015). *Zony pankreaticheskoy agressii i techeniya zabryushinnikh flegmon pri ostrom tyazhelom pankreatite [Pancreatic aggression zones and retroperitoneal phlegmon flow in acute severe pancreatitis]*. *Fundamentalnyye issledovaniya – Fundamental Research*, 1-7, 1329-1333 [in Russian].

4. Voyno-Yasinetskiy, V. F. (2000). *Ocherki gnoynoy khirurgii [Essays on purulent surgery]*. Moscow: ЗАО “Izdatelstvo Binom” [in Russian].

5. Gostishchev, V.K. (1996). *Operativnaya gnoynaya khirurgiya [Operative purulent surgery]*. Moscow: “Meditsina” [in Russian].

Отримано 19.07.2018

Електронна адреса для листування: zaporozhan@tdmu.edu.ua

ПОВІДОМЛЕННЯ

I. M. DEIKALO, S. Y. ZAPOROZHAN, I. V. CHEPIL, M. M. NYKYTIUK

I. Horbachevsky Ternopil State Medical University

PURULENT-SEPTIC PATHOLOGY OF RETROPERITONEUM: THE EXPERIENCE OF DIAGNOSIS AND TREATMENT

The aim of the work: to analyze the results of treatment of patients with abscesses of the retroperitoneal area, optimization of diagnosing algorithm and adequate surgical treatment.

Materials and Methods. It was analyzed the results of treatment of 67 patients (40 males and 27 females, aged from 26 to 77 years old) with retroperitoneal abscesses, who were hospitalized in the clinic of General Surgery of Ternopil State Medical University in a period of 1985–2017 years.

Results and Discussion. Primary purulent process in 10 patients was in perirenal fat, in 33 patients – in fat tissues around the colon, and in 24 patients – in retroperitoneal fat. It was found that diagnostic mistakes were fixed in 29 patients (43.2 %). That is why it was concluded, that the obligatory procedure for the topical diagnosis of retroperitoneal space's abscesses should be the early computed tomography with intravenous contrast media. All patients had surgery. During the surgical treatment of retroperitoneal abscesses, it was tested and introduced into a clinical practice differential approach to choose the surgical access and drainage determined by its topography-anatomical location and the spread of purulent-septic process. Because of approved treatment, 58 patients recovered. 9 patients (13.4 %) passed away.

Key words: retroperitoneal space; retroperitonitis; paranephritis; paraclitum.

И. Н. ДЕЙКАЛО, С. И. ЗАПОРОЖАН, И. В. ЧЕПЕЛЬ, Н. Н. НИКИТЮК

ГВУЗ “Тернопольский государственный медицинский университет имени И. Я. Горбачевского МОЗ Украины”

ГНОЙНО-СЕПТИЧЕСКАЯ ПАТОЛОГИЯ ЗАБРЮШИННОГО ПРОСТРАНСТВА: ОПЫТ ДИАГНОСТИКИ И ЛЕЧЕНИЯ

Проанализированы результаты лечения 67 пациентов с гнойными поражениями брюшинного пространства. Первичный гнойный процесс у 10 больных локализовался в околопочечной клетчатке, в 33 – в околоободочном клетчатом пространстве, и у 24 пациентов – в собственно брюшинной клетчатке.

У 29 пациентов (43,2 %) имели место диагностические ошибки. Сделан вывод что, обязательным методом топической диагностики гнойников брюшинного пространства должна быть ранняя компьютерная томография с внутривенным контрастированием. Все больные прооперированы. При хирургическом лечении гнойников брюшинного пространства разработан дифференцированный подход к выбору доступа и дренирования в зависимости от их топографо-анатомической локализации и распространения процесса. В результате проведенного лечения выздоровели 58 больных. Умерли 9 (13,4 %) пациентов.

Ключевые слова: брюшинное пространство; ретроперитонит; паранефрит; параколит.