

Діагностично-лікувальний алгоритм у попередженні післяопераційної тромбоемболії легеневої артерії

I. K. VENHER, S. YA. KOSTIV, O. I. ZARUDNA, D. YU. BUDNIK

I. Horbachevsky Ternopil State Medical University

DIAGNOSTIC-TREATMENT ALGORITHMS IN PREVENTION OF POSTOPERATIVE PULMONARY EMBOLISM

Моніторинг стану венозної системи нижньої порожнистої вени проводять з 2-ї доби післяопераційного періоду, повторюючи його на 4-ту, 6-ту, 8-му доби. Залежно від отриманих результатів ультразвукографічного обстеження вен басейну нижньої порожнистої вени визначається подальша обґрунтована лікувальна тактика, що дозволяє запобігти розвитку тромбоемболії легеневої артерії.

Monitoring of the venous system of inferior vena cava held from second postoperative day and repeated in 4, 6, 8 days. Depending on the results of the obtained ultrasonographic examination veins of IVC system there is defined further substantiated medical tactics that can prevent the development of pulmonary embolism.

Постановка проблеми і аналіз останніх досліджень та публікацій. Післяопераційні венозні тромбози – грізне ускладнення операційних втручань [1]. Частота їх розвитку при тромбопрофілактиці нефракціонованим гепарином утримується на рівні 15,6–25,8 %, а при застосуванні низькомолекулярних гепаринів – 10,5–18,3 % [2]. Післяопераційні венозні тромбози системи нижньої порожнистої вени (НВП) є джерелом емболії легеневої артерії, частота якої утримується на рівні 0,2–0,9 % [3,4], що складає 6–25 % післяопераційної летальності в хірургічних стаціонарах [5]. Високий рівень тромбоемболічних ускладнень в переважній більшості спостережень залежить від запізнілої діагностики та, відповідно, невчасного надання належної медичної допомоги [6]. Вказана ситуація зумовлена відсутністю специфічної симптоматики венозного тромбозу та загальним станом пацієнта у ранньому післяопераційному періоді [7]. Деякі дослідники вважають однією з головних причин безсимптомного перебігу післяопераційного тромбозу неповну обтурацію вени на ранніх етапах його формування [8]. Інші вказують на несуттєвий вплив тромбованої вени на відтік крові від кінцівки, особливо при ізольованому тромбозі глибокої вени стегна або ж тромбуванні однієї з подвоєних, наприклад, підколінних вен [9].

Імовірність наявності у пацієнтів післяопераційного тромбозу можна визначати, використовуючи прогностичний індекс Wells [10] або ж шкали ризику розвитку венозних тромбоемболічних ускладнень J. Caprini (2005, 2012). Вказані методи не дозволяють з упевненістю судити про наявність або відсутність післяопераційного тромбозу басейну НПВ.

Мета роботи: попередити тромбоемболію легеневої артерії у післяопераційному періоді шляхом застосування діагностично-лікувального алгоритму, що дає можливість виявляти тромботичний процес на ранніх стадіях його формування, а при його встановленні вибрати оптимальну лікувальну тактику.

Матеріали і методи. У роботу включено 858 пацієнтів, які перебували на стаціонарному лікуванні у хірургічних відділеннях КЗ ТОР “Тернопільська університетська лікарня” та були прооперовані з приводу планових і ургентних захворювань органів черевної порожнини, урологічної патології, ортопедичних захворювань, захворювань аорти та магістральних артерій нижніх кінцівок протягом 2010–2014 років.

624 пацієнти (2010–2013 рр.), серед яких 472 (74,04 %) хворих із плановою хірургічною патологією і 152 (24,36 %) пацієнти з ургентними xi-

хворих тромбозом глибокої венозної системи, яким проводили тромбопрофілактику при операційних втручаннях відповідно до галузевих протоколів, віднесені до основної групи дослідження. У післяопераційному періоді у хворих вказаної групи тромботичний процес у басейні НПВ діагностовано у 134 (21,47 %) спостереженнях. У 107 (79,8 %) випадках тромботичний процес локалізувався в глибокій венозній системі, у 27 (20,2 %) хворих – в поверхневій венозній системі нижніх кінцівок.

У 73 (54,5 %) хворих тромботичний процес рестрували на 3–4-ту добу післяопераційного періоду, у 40 (29,9 %) пацієнтів – на 5–6-ту добу та у 19 (14,2 %) спостереженнях – на 7-му та пізніші доби післяопераційного періоду.

У двох пацієнтів (1,49 %) на стадії підготовки до операційного лікування з приводу патології сигмоидальної зони товстої кишки діагностовано ілеофеморальний тромбоз із поширенням флотуючого сегмента (довжиною 8 і 12 см) в інфраренальний сегмент НПВ. В обох спостереженнях проведено одномоментне операційне втручання, при якому із лапаротомного доступу першим етапом здійснено тромбектомію з інфраренального сегмента НПВ, апаратну неповну каваплекцію нижче ренальних вен і тромбектомію ілеофеморального сегмента із стегового доступу, а другим етапом проведено основне хірургічне лікування патології товстої кишки.

У більшості випадків післяопераційного тромбозу глибокої венозної системи (78 випадків (72,90 %)) діагностували неембологенний оклюзивний характер тромботичного процесу, а в 27 (25,22 %) спостереженнях – флотуючий та ембологенний оклюзивний тип венозного тромбозу. Ембологенні форми венозного тромбозу виявляли на 3-тю добу післяопераційного періоду в 6 спостереженнях, на 4-ту добу – у 13 пацієнтів, на 5-ту добу – у 3 випадках, на 6-ту добу – у 2 спостереженнях і на 7-му добу – в одного пацієнта. Потрібно відмітити бідну клінічну симптоматику венозного тромбозу, особливо в перші 3–4 доби післяопераційного періоду. І в більшості діагностика ембологенних форм венозного тромбозу у вказаний період залежала від настороженості та настирливості лікарів, які враховували рівень хірургічного стресу оперованого пацієнта.

При діагностиці післяопераційного флотуючого або ембологенного оклюзивного венозного тромбозу системи НПВ з метою попередження ТЕЛА проводили операційне лікування за невідкладними показаннями (27 операцій). Неембологенні форми післяопераційного венозного тромбозу піддані антитромботичній терапії із застосуванням НМГ.

Враховуючи відсутність специфічних симптомів формування тромботичного процесу в ранньому післяопераційному періоді, спираючись на виділення груп ризику розвитку післяопераційних тромбозів за Caprini [11] або за ступенем хірургічного стресу [12], строки та частоту їх діагностики у післяопераційному періоді, запропонували діагностично-лікувальний алгоритм, який дозволяє виявляти тромботичний процес на ранніх стадіях формування, а при його діагностиці визначати оптимальну лікувальну тактику.

Застосування діагностично-лікувального алгоритму в клінічній практиці здійснили в 2014–2015 рр. На вказаному етапі роботи в дослідження включено 234 пацієнти, які за гендерними і віковими характеристиками, структурою хірургічної патології, типом та об'ємом операційних втручань не відрізнялись від пацієнтів основної групи, з них 165 пацієнтів були з плановою хірургічною патологією та 69 хворих – з ургентною.

При проведенні операційного лікування у 234 пацієнтів (2014–2015 рр.) було застосовано розроблений спосіб тромбопрофілактики [12], який передбачає застосування одночасно НФГ і НМГ, переважаюча дія яких спрямована на конкретні фази гемокоагуляційного каскаду, що підвищує ефективність тромбопрофілактики.

Застосовуючи діагностично-лікувальний алгоритм у післяопераційному періоді, тромботичний процес у басейні НПВ виявлено у 24 (10,26 %) спостереженнях. У 18 (75,0 %) пацієнтів тромботичний процес локалізувався в глибокій венозній системі, у 6 (25,0 %) хворих – у поверхневих венах нижніх кінцівок. При проведенні ультрасонографії встановлено, що у 9 спостереженнях тромботичний процес виявлено на рівні стегового сегмента, у 10 хворих – на рівні підколінної вени і у 5 – на рівні гомілкового сегмента венозної системи нижньої кінцівки.

У 7 (29,17 %) хворих тромботичний процес рестрували на другу добу післяопераційного періоду, у 4 (16,67 %) пацієнтів – на 3-тю добу, у 8 (33,33 %) осіб – на 4-ту добу, в 4 (16,67 %) хворих – на 6-ту добу і в 2 (8,33 %) пацієнтів – на 8-му добу. У 15 (62,5 %) спостереженнях тромботичний процес діагностовано на 2–4 добу післяопераційного періоду з переважною його локалізацією на рівні стегового сегмента венозної системи нижньої кінцівки. Слід відмітити, що не було виявлено жодного випадку емболонебезпечного тромбу у венозній системі НПВ.

У одного пацієнта на стадії підготовки до хірургічного лікування з приводу об'ємної патології малого таза діагностовано ілеофеморальний

тромбоз із поширенням флотуючого сегмента довжиною до 7 см в інфраренальний сегмент НПВ. Вказане було показанням до проведення одноментного операційного втручання, при якому першим етапом проведено тромбектомію із інфраренального сегмента НПВ з наступною її неповною апаратною каваплікацією нижче ренальних вен і тромбектомію ілеофеморального сегмента із стегового доступу, а другим етапом проведено осно-

вне хірургічне втручання з приводу об'ємного процесу малого таза.

Результати досліджень та їх обговорення. Пацієнтам з високим ризиком розвитку тромбоемболічних ускладнень в період підготовки до хірургічного лікування патології необхідно провести ультрасонографічне обстеження венозної системи НПВ (схема 1). Особливо слід звернути увагу

ДІАГНОСТИЧНО-ЛІКУВАЛЬНИЙ АЛГОРИТМ

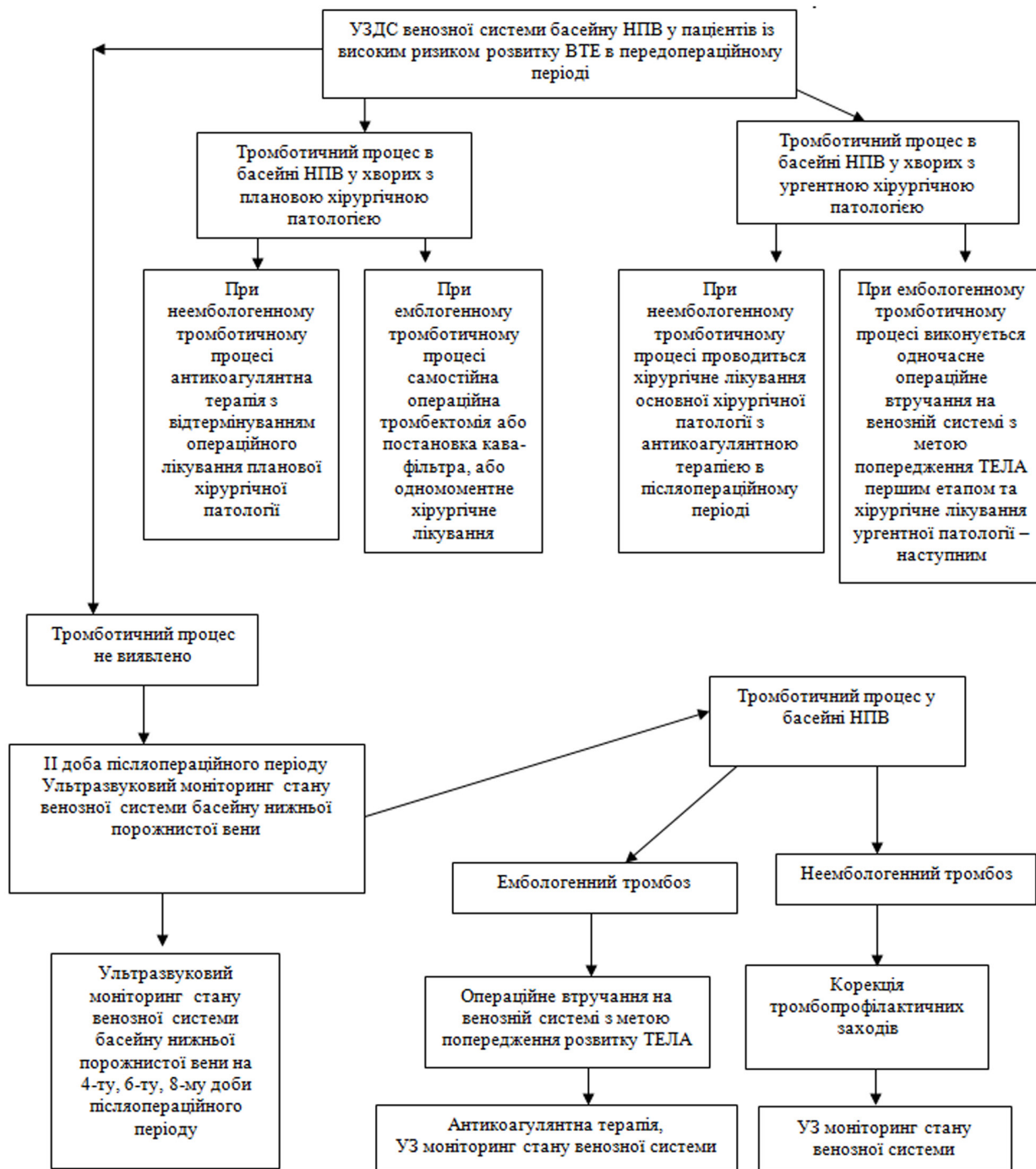


Схема 1. Схематичне відображення діагностично-лікувального алгоритму.

на клубово-стегновий сегмент венозної системи нижньої кінцівки. В разі виявлення тромботичного процесу ілеофemorального сегмента необхідно впевнитись у відсутності чи наявності флотації венозного тромбу в просвіт інфраренальної частини НПВ. За його наявності вирішується питання про проведення одномоментно тромбектомії з інфраренального сегмента НПВ та ілеофemorального венозного русла з наступним хірургічним лікуванням основної патології. За відповідних умов перед хірургічним лікуванням основної патології можна звернутись до встановлення кава-фільтра.

Від наведеної вище послідовності хірургічних маніпуляцій можна відмовитись, провівши тільки ліквідацію флотуючого ілеофemorального тромбозу або ж обмежитись постановкою кава-фільтра, відтермінувавши операційне лікуван-

ня основної патології. У плановій хірургії це можливо, інколи доцільно, але в ургентних випадках неможливо.

Моніторинг стану венозної системи НПВ проводять з 2-ї доби післяопераційного періоду, повторюючи його на 4-ту, 6-ту, 8-му доби. За необхідності строки моніторингу подовжуються. Залежно від отриманих результатів ультрасонографічного обстеження визначається подальша лікувальна тактика.

Висновки. Діагностично-лікувальний алгоритм дозволяє виявляти тромботичний процес у системі НПВ на ранніх стадіях формування, а при його діагностиці застосувати обґрунтовану тактику лікувального процесу, що дозволяє запобігти розвитку ТЕЛА.

СПИСОК ЛІТЕРАТУРИ

1. Тромбоз глибоких вен. От патогенеза к лечению / Л. М. Чернуха, А. А. Гуч, П. И. Никульков [и др.] // Клінічна флебологія. – 2011. – Т. 4, № 1. – С. 113–116.
2. Момот А. П. Патология гемостаза. Принципы и алгоритмы клиничко-лабораторной диагностики / А. П. Момот. – СПб. : Форма-Т, 2006. – 208 с.
3. Лечение тромбозов в системе нижней полой вены. Как избежать ошибок? / А. И. Кириенко, С. Г. Леонтьев, И. С. Лебедев, Е. И. Селиверстов // Ангиология и сосудистая хирургия. – 2007. – Т. 13, № 14. – С. 99–104.
4. Варданян А. В. Послеоперационные венозные тромбозы – реальная опасность и современные методы профилактики / А. В. Варданян // Ангиология и сосудистая хирургия. – 2008. – Т. 4, № 1. – С. 67–72.
5. Qaseem A. Venous thromboembolism prophylaxis in hospitalized patients: a clinical practice guideline from the American College of Physicians / A. Qaseem, C. Chou, L. L. Humphrey [et al.] // Ann. Intern. Med. – 2011. – Vol. 155, № 9. – P. 625–632.
6. Shepard A. Fatal pulmonary embolism following hip and knee replacement. A study of 2153 cases using routine mechanical prophylaxis and selective chemoprophylaxis / A. Shepard, C. Mills // Hip Int. – 2006. – Vol. 16, № 1. – P. 53–56.
7. Ho W. K. The incidence of venous thromboembolism: a prospective, community-based study in Perth, Western Australia / W. K. Ho, G. J. Hankey, J. W. Eikelboom // Med. J. Aust. – 2008. – Vol. 189, № 3. – P. 144–147.
8. Tan M. Diagnostic management of clinically suspected acute deep vein thrombosis / M. Tan, C. J. van Rooden, R. E. Westerbeek, M. V. Huisman // Br. J. Haematol. – 2009. – Vol. 146, № 4. – P. 347–360.
9. Palareti G. Isolated distal deep vein thrombosis: what we know and what we are doing / G. Palareti, S. Schellong // J. Thromb. Haemost. – 2012. – Vol. 10, № 1. – P. 11–19.
10. Wells P. S. Value assessment of pretest probability of deep-vein thrombosis in clinical management / P. S. Wells, D. R. Anderson, J. Bormanis [et al.] // The Lancet. – 1997. – Vol. 350, № 9094. – P. 1795–1798.
11. Caprini J. A. Thrombotic Risk Assessment: A Hybrid Approach [Електронний ресурс] / J. A. Caprini. – 2013. – Режим доступу : <http://www.venousdisease.com/Publications/JACaprini-HybridApproach3-10-05.pdf>.
12. Костів С. Я. Післяопераційні венозні тромбози в басейні нижньої порожнистої вени – профілактика, діагностика, лікування : автореф. дис. на здобуття наук. ступеня доктора мед. наук : спец. 14.01.03. “Хірургія” / С. Я. Костів. – Тернопіль, 2016. – 40 с.

Отримано 02.03.16