

Інтраопераційний алгоритм дій при виконанні лапароскопічної холецистектомії у хворих із супутньою варикозною хворобою вен нижніх кінцівок

D. B. FIRA

I. Horbachevsky Ternopil State Medical University

INTRAOPERATIVE SEQUENCE OF ACTIONS WHEN PERFORMING LAPAROSCOPIC CHOLECYSTECTOMY IN PATIENTS WITH CONCOMITANT VARICOSE VEINS OF THE LOWER EXTREMITIES

Було обстежено хворих, у яких діагностовано хронічний калькульозний холецистит і варикозну хворобу вен нижніх кінцівок, та поділено їх залежно від ступеня ризику тромбоемболічних ускладнень на три групи – з низьким, помірним та високим ступенем ризику. При цьому враховували вік хворих, масу тіла, наявність хронічних захворювань та тривалість операційного втручання. Запропоновано тактичний алгоритм дій при виконанні лапароскопічної холецистектомії, в якому взято до уваги фактор Віллебранда, що дає змогу мінімізувати вірогідність тромбоемболічних ускладнень у післяопераційному періоді для хворих різних вікових груп із врахуванням супутньої патології вен нижніх кінцівок. Це дозволить у перспективі дослідити зміни згортальної системи крові та вміст ендотелію при виконанні лапароскопічної холецистектомії за умов різного кута нахилу операційного столу.

Patients diagnosed with chronic calculous cholecystitis and varicose veins of the lower extremities were divided according to the risk of thromboembolic complications in three groups – low, moderate and high risk. This patients' age, body weight, chronic illnesses and duration of surgery. A tactical sequence of actions when performing laparoscopic cholecystectomy, which takes into account the von Willebrand factor, allowing minimize the likelihood of thromboembolic complications in the postoperative period for patients of different age groups with regard to comorbidity veins of the lower extremities. This will change in the future to explore the coagulation of blood and endothelial contents

Постановка проблеми і аналіз останніх досліджень та публікацій. Зміна положення тіла з припіднятим головним кінцем, необхідна при виконанні лапароскопічної холецистектомії, значно поглиблює венозний стаз. Так, J. Arcelus та співавт. [10] у досліджах на добровольцях штучно створювали положення Фовлера з кутом нахилу 45°. Через 1 год було виявлено статистично значиме збільшення діаметра гомілкових вен, яке було менш виражене при компресії гомілки з використанням еластичного бинтування [4].

Однак найбільш значні порушення венозної гемодинаміки нижніх кінцівок відбуваються при накладанні карбоксиперитонеуму [2, 7, 8]. Внаслідок виникаючої при цьому компресії нижньої порожнистої вени підвищується тиск у стегнових венах, який супроводжується депонуванням крові в нижніх кінцівках, сповільненням швидкості кровотоку та дилатацією вен, що може призводити до ультраструктур-

них змін в ендотеліальному шарі з порушенням цілісності ендотеліального вистилання, наступної адгезії тромбоцитів та активації коагуляційного каскаду.

Дослідження, проведені J. Millard та співавт., показують, що при накладанні пневмоперитонеуму в пацієнтів, яким виконується ЛХЕ в положенні Фовлера, відбувається зниження пікової швидкості кровотоку в стегновій вені на 37%. W. Schwenk та співавт. повідомляють про зниження пікової швидкості кровотоку на 39% та збільшення площі пересікання досліджуваної стегнової вени на 118% від вихідного значення. При клінічних дослідженнях G. Stewart та співавт. показано, що інтраопераційна дилатація вени, яка перевищує 20% її вихідного розміру, корелює з розвитком післяопераційного венозного тромбозу [3, 6, 10].

Таким чином, лапароскопічні операції супроводжуються великим ризиком розвитку тромбоемболічних ускладнень (ТЕУ) [1, 5, 9].

Виходячи з вищеприведеного огляду літератури та базуючись на попередніх результатах власних досліджень, ми встановили, що у всіх оперованих хворих у післяопераційному періоді виникає схильність до гіперкоагуляції, яка більше виражена при супутньому варикозному захворюванні вен. Причому тенденція до підвищення згортання крові спостерігалась в останньої групи хворих ще до операції.

Матеріали і методи. При проведенні ультразвукового дуплексного обстеження вен нижніх кінцівок до та після ЛХЕ було встановлено, що у хворих із хронічним калькульозним холециститом, віком після 60 років, спостерігали незначне розширення діаметра поверхневих та глибоких вен у післяопераційному періоді (5 %) порівняно з діаметром до операції, тоді як у хворих молодого віку він майже не змінювався. У пацієнтів із супутньою патологією вен нижніх кінцівок, особливо з ХВН II–III ст. діаметр судин у післяопераційному періоді був на 8 % більшим від такого до операції. Це підтверджує розвиток венодилатації та можливе пошкодження ендотелію.

Досліджені показники ендотеліальної дисфункції ендотелін-1 та фактор Віллебранда, особливо останній, значно підвищились в післяопераційному періоді. Дані показники у хворих із варикозом вен нижніх кінцівок були підвищені ще в доопераційний період. Причому встановлено взаємозв'язок між ступенем розвитку захворювання вен, ХВН та рівнем показників дисфункції ендотелію.

Після обстеження пацієнтів усі хворі були поділені залежно від ступеня ризику розвитку післяопераційних тромбоемболічних ускладнень на три групи: з низьким, помірним та високим ступенем ризику. В основі такого поділу лежали вік хворих, маса тіла, наявність супутніх захворювань (варикозне захворювання підшкірних вен, післятромбофлебітичний синдром, хронічна серцево-легенева недостатність, порушення мозкового кровообігу та ін.) та тривалість операційного втручання, отже:

- до групи з низьким ризиком відносили пацієнтів молодого віку, до 35 років, із тривалістю операційного втручання менше 45 хв, наявністю варикозної хвороби вен нижніх кінцівок, ХВН 0–I ст. з переважною локалізацією на гомілках;

- до групи з помірним ризиком відносили пацієнтів віком 35–60 років, із тривалістю операційного втручання більше 45 хв, наявністю варикозної хвороби вен нижніх кінцівок, ХВН I–II ст., ожиріння III ст., хронічної серцево-судинної недостатності, ішемічної хвороби серця, атеросклеротичного кардіосклерозу, гемодинамічної артеріальної гіпертензії, СН I ст.;

- до групи з високим ризиком відносили пацієнтів похилого віку після 60 років, пацієнтів віком 35–60 років при тривалості операційного втручання більше 60 хв, із наявністю варикозної хвороби вен нижніх кінцівок, ХВН II–III ст., хронічної серцево-судинної недостатності, ішемічної хвороби серця, атеросклеротичного кардіосклерозу, гемодинамічної артеріальної гіпертензії, СН II ст. та з наявністю в анамнезі тромбозу глибоких вен, IV ст. ожиріння.

Результати досліджень та їх обговорення. Для зменшення негативного впливу карбоксиперитонеуму під час виконання ЛХЕ на стан ендотелію венозної стінки нижніх кінцівок та для профілактики можливого розвитку їх тромбування в післяопераційному періоді ми розробили такий інтраопераційний алгоритм дій. У наведеному алгоритмі взято до уваги ступінь ризику ТЕУ та фактор Віллебранда, який найбільш яскраво характеризує пошкодження ендотелію.

Для групи хворих з низьким ризиком розвитку ТЕУ:

- при показнику фактора Віллебранда від 40 до 100 % рекомендовано проводити ЛХЕ в положенні Фовлера (рис. 1);

- при показнику фактора Віллебранда від 100 до 140 % рекомендовано проводити ЛХЕ в положенні Фовлера з декомпресією органів черевної порожнини через 45 хв на 1 хв;

- при показнику фактора Віллебранда, вищому за 140 %, рекомендовано проводити ЛХЕ в положенні Фовлера з декомпресією органів черевної порожнини через 30 хв на 5 хв.

Для групи хворих із помірним ризиком розвитку ТЕУ:

- при показнику фактора Віллебранда від 40 до 100 % рекомендовано проводити ЛХЕ із кутом нахилу операційного столу 25° (рис. 2);

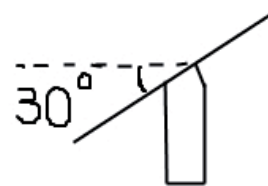


Рис. 1. Схематичне зображення положення операційного столу при низькому ризикі ТЕУ.

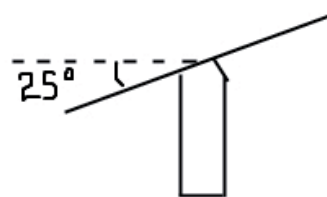


Рис. 2. Схематичне зображення положення операційного столу при помірному ризикі ТЕУ.

– при показнику фактора Віллебранда від 100 до 140 % рекомендовано проводити ЛХЕ з кутом нахилу операційного столу 25° з декомпресією органів черевної порожнини через 30 хв на 1 хв;

– при показнику фактора Віллебранда, вищому за 140 %, рекомендовано проводити ЛХЕ з кутом нахилу операційного столу 25° з декомпресією органів черевної порожнини та вирівнюванням столу (рис. 3) через 20 хв на 1 хв.

Для групи хворих з високим ризиком розвитку ТЕУ:

– при показнику фактора Віллебранда від 40 до 100 % рекомендовано проводити ЛХЕ із кутом нахилу операційного столу 15° (рис. 4) з декомпресією органів черевної порожнини та вирівнюванням столу через 20 хв на 3 хв;

– при показнику фактора Віллебранда від 100 до 140 % рекомендовано проводити ЛХЕ з кутом нахилу операційного столу 15° з декомпресією органів черевної порожнини та вирівнюванням столу через 20 хв на 5 хв;

– при показнику фактора Віллебранда, вищому за 140 %, рекомендовано проводити ЛХЕ з кутом нахилу операційного столу 15° з декомпресією органів черевної порожнини та вирівнюванням столу через 15 хв на 5 хв або використання лапароліфтингу.

Запропонований нами тактичний алгоритм дій при виконанні ЛХЕ дає змогу мінімізувати вірогідність тромбоемболічних ускладнень в післяопераційному періоді.

Висновки. Хворим із хронічним калькульозним холециститом з метою профілактики тромбоемболічних ускладнень під час лапароскопічної холецистектомії через 45 хв від початку операції рекомендовано провести декомпресію на 1 хв із збереженням положення операційного столу Фовлера з кутом нахилу 30° . Пацієнтам із супутньою варикозною хворобою вен віком до 35 років із переважною локалізацією на гомілках в доопераційному із продовженням в післяопераційному періодах під час лапароскопічної холецистектомії через 30 хв від початку операції рекомендовано провести декомпресію на 5 хв із збереженням положення операційного столу Фовлера з кутом нахилу 30° . Оперованим із варикозною хворобою вен нижніх кінцівок (хронічною венозною недостатністю I–II ступенів) віком після 35 років з надлишковою масою тіла та супутньою серцево-судинною патологією рекомендовано виконувати симультанну сафенектомію. Операційне втручання проводити з кутом нахилу операційного столу 25° , під час лапароскопічної холецистектомії через 20–30 хв від початку операції рекомендовано провести декомпресію з вирівнюванням столу на 1 хв. У хворих з розширенням вен (хронічною венозною недостатністю III ступеня) віком після 60 років та високим операційним ризиком під час лапароскопічної холецистектомії через 15–20 хв від початку операції рекомендовано проводити декомпресію з вирівнюванням столу на 5 хв або використання лапароліфтингу.



Рис. 3. Схематичне зображення операційного столу в положенні вирівнювання.

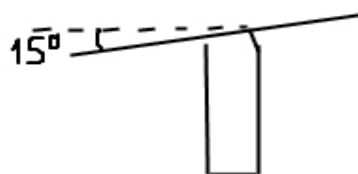


Рис. 4. Схематичне зображення положення операційного столу при високому ризикі ТЕУ.

ресію на 5 хв із збереженням положення операційного столу Фовлера з кутом нахилу 30° . Оперованим із варикозною хворобою вен нижніх кінцівок (хронічною венозною недостатністю I–II ступенів) віком після 35 років з надлишковою масою тіла та супутньою серцево-судинною патологією рекомендовано виконувати симультанну сафенектомію. Операційне втручання проводити з кутом нахилу операційного столу 25° , під час лапароскопічної холецистектомії через 20–30 хв від початку операції рекомендовано провести декомпресію з вирівнюванням столу на 1 хв. У хворих з розширенням вен (хронічною венозною недостатністю III ступеня) віком після 60 років та високим операційним ризиком під час лапароскопічної холецистектомії через 15–20 хв від початку операції рекомендовано проводити декомпресію з вирівнюванням столу на 5 хв або використання лапароліфтингу.

Перспективи подальших досліджень. Обґрунтованою є перспектива подальшого вивчення змін зі сторони згортальної системи крові та рівня дисфункції ендотелію при виконанні ЛХЕ за умов різного кута нахилу операційного столу та величини пневмоперитонеуму в інтра- та післяопераційний періоди, а відтак прогнозування ступеня загрози розвитку тромбоемболічних ускладнень в даній групі пацієнтів.

СПИСОК ЛІТЕРАТУРИ

1. Осложнения лапароскопической холецистэктомии / А. С. Балалыкин, Б. В. Крапивин, А. В. Жандаров [и др.] : сб. тез. – М., 2004. – С. 31–33.
2. Бобров О. Е. Осложнения лапароскопических операций, связанные с суффляцией газа в брюшную полость / О. Е. Бобров, Ю. С. Семенюк, Н. А. Мендель // Хірургія України. – 2002. – № 1. – С. 54–60.
3. Профілактика тромбоемболічних ускладнень у пацієнтів після лапароскопічної холецистектомії з приводу гострого холецистити / М. Д. Василюк, А. Г. Шевчук, В. М. Федорченко, С. М. Василюк // Шпитальна хірургія. – 2004. – № 2. – С. 145–148.

ля лапароскопічної холецистектомії з приводу гострого холецистити / М. Д. Василюк, А. Г. Шевчук, В. М. Федорченко, С. М. Василюк // Шпитальна хірургія. – 2004. – № 2. – С. 145–148.

4. Діагностично-лікувальна тактика з використанням мініінвазивних технологій при механічній жовтяниці, зумовленій холедохолітіазом / М. Ю. Ничитайло, Ю. М. Захараш, П. В. Огородник, М. П. Захараш // Хірургія України. – 2008. – № 2 (26). – С. 5–13.

З ДОСВІДУ РОБОТИ

5. Кисляков В. В. Об опасностях и осложнениях лапароскопической холецистэктомии / В. В. Кисляков, Э. Б. Усеинов, К. Л. Гройзик // Харківська хірургічна школа. – 2009. – № 4,1 (36). – С. 207–209.
6. Профілактика тромбоемболічних ускладнень при лапароскопічних операціях на жовчних шляхах / Л. Я. Ковальчук, І. К. Венгер, О. Л. Ковальчук [та ін.] // Шпитальна хірургія. – 2006. – № 4. – С. 81–83.
7. Профилактика тромбоемболических осложнений в бариатрической хирургии / А. С. Лаврик, А. С. Тывончук, А. Ф. Бубало, А. Ю. Згонник // Клінічна хірургія. – 2007. – № 8 – С. 39–42.
8. Матвійчук Б. О. Профілактика венозного тромбозу та тромбоемболії легеневої артерії у загальній хірургії: проблеми й перспективи / Б. О. Матвійчук, О. Б. Матвійчук, Н. Р. Федчишин // Клінічна хірургія. – 2007. – № 8. – С. 36–38.
9. Симультанні операції як спосіб усунення супутніх захворювань та покращання результатів лапароскопічної холецистектомії / М. Ю. Ничитайло, А. В. Скумс, В. В. Дяченко [та ін.] // Клінічна хірургія. – 2004. – № 4–5. – С. 55.
10. Старков Ю. Г. Тромбоемболические осложнения и венозная гемодинамика нижних конечностей при лапароскопических операциях / Ю. Г. Старков, К. В. Шишин // Хирургия. – 1999. – № 8. – С. 63 – 67.

Отримано 18.03.16