

Візуалізація мезентерійного тромбозу при лапароскопії з використанням HEV-LapVision

O. V. OHURTSOV, O. V. LUKAVETSKYI

Danylo Halytskyi Lviv National Medical University

VISUALIZATION OF MESENTERIC THROMBOSIS USING HEV-LAPVISION DURING LAPAROSCOPY

У статті представлено результати ефективності використання технології HEV-LapVision для визначення життєздатності тонкої кишки на моделі мезентерійного тромбозу. Дослідження проводили на лабораторних кролях. При цьому внутрішньовенно вводили 10 % флуоресцеїну, який з кров'яним руслом нагромаджувався в стінці тонкого кишечника. Над операційним полем було зафіксовано лапароскоп (довжина 300 мм, діаметр 10 мм, кут 0 град.), до якого приєднано камеру та джерело світла від системи інтраопераційної візуалізації (HEV-LapVision). У режимі реального часу проводили безперервний відеозапис та трансляцію відео на моніторі у трьох режимах: звичайний, LapVision та комбінований. Загальний час відеозапису тривав 80 хв. Після верифікації зони ішемії проводили типову резекцію ішемізованої ділянки тонкої кишки, після чого накладали анастомоз "бік-у-бік". Як контроль отриманих результатів використовували метод визначення редокс-потенціалу. На (160±7) с чітко спостерігали емісію флуоресценту в стінці тонкого кишечника. На відео чітко візуалізовано наростання інтенсивності емісії флуоресценту в стінці тонкої кишки. При цьому тканина мала характерний зелений колір. Натомість ішемізований сегмент не накопичував контраст через відсутність кровопостачання, як наслідок – не контрастувався. Перед початком резекції верифіковано ділянки транзисторної ішемії та демаркаційної зони ішемії.

The results of efficiency of HEV-LapVision technology to determine the viability of the small intestine on the model mesenteric thrombosis are presented. Studies were conducted on laboratory rabbits. Herewith there was injected 10 % of fluorescein intravenously, which with bloodstream was accumulating in the wall of the small intestine. Above the operating field there was recorded a laparoscope (length 300 mm, diameter 10 mm, angle of 0 deg.), which is connected to the camera and light source of intraoperative imaging systems (HEV-LapVision). Real-time continuous recording and broadcast video was performed on the monitor in three modes: normal, LapVison and combined. Total video time lasted 80 minutes. After verification of the zone of ischemia there was performed a typical resection of ischemic areas of the small intestine, and then superimposed anastomosis "side-to-side" was put on. As a control of the obtained results, the method of determining the redox potential was used. At (160±7) second fluorescence emission was observed clearly in the wall of the small intestine. The video clearly visualized increase of fluorescence emission intensity in the wall of the small intestine. This tissue had a characteristic green color. Instead ischemic segment is not accumulated contrast due to lack of blood supply as a result – not contrasted. Before resection there were verified transistor ischemia zones and demarcation ischemia.

Постановка проблеми і аналіз останніх досліджень та публікацій. Гостре порушення мезентерійного кровотоку – це захворювання органів черевної порожнини, яке потребує надання невідкладної хірургічної допомоги [1, 2]. При цьому важливим фактором виживання є максимально короткий час діагностики. Так, залежно від початку розвитку клінічної симптоматики смертність до 12 год становить 17–40 %, при перевищенні 12-годинної межі – 40–67 %, а при перевищенні 24 год 70–95 % [3, 4]. Сьогодні діагностична лапароскопія є одним з провідних методів верифікації гострої мезентерійної ішемії. Проте, незважаючи на багаторічний досвід її широкого використання та вдосконален-

ня технічних засобів, інтраопераційна оцінка життєздатності стінки кишки залишається не до кінця вирішеною проблемою при лапароскопії [5, 6, 7]. Сьогодні пріоритетною є розробка нових технологій інтраопераційної візуалізації, що сприятиме покращенню інтраопераційної верифікації уражених структур. При цьому об'єктивізація діагностики дозволяє покращити діагностику ішемізованих ділянок та визначення зони резекції. Технологія HEV-LapVision з використанням флуоресцентів є одним з методів інтраопераційної візуалізації анатомічних структур. Сьогодні дана технологія використовується в клініці хірургії для інтраопераційної візуалізації жовчних проток.

Мета роботи: вивчити ефективність використання технології HEV-LapVision для визначення життєздатності тонкої кишки на моделі мезентерійного тромбозу.

Матеріали і методи. У дослідженні використовували медичний препарат Fluorescein injection U.S.P 10 % (виробництво США), діюча речовина: флуоресцеїн натрію – хімічна сполука, синтетичний барвник помаранчевого кольору, що демонструє жовто-зелену флуоресценцію у розчинах. Максимум спектра абсорбції у воді – 494 нм, а емісії – 521 нм (рис. 1). Даний флуорофор використовують в офтальмології та вводили внутрішньовенно з розрахунку 5 мг/кг.

Дослідження виконували на 10 статевозрілих самцях кролів віком 3,5–7 міс., масою 2900–4000 г в умовах операційної із суворим дотриманням правил асептики й антисептики згідно з Європейською конвенцією щодо захисту хребетних тварин, яких використовують в експериментальних та інших наукових цілях (Страсбург, 1986), Директивою Ради Європи 86/609/ЕЕС (1986), Законом України № 3447-IV “Про захист тварин від жорстокого поводження”, загальними етичними принципами експериментів на тваринах, ухваленими Першим національним конгресом України з біоетики (2001) та схвалених комітетом з питань етики ЛНМУ.

Тварини оперовані натще (добу перед операцією кролів не годували), в умовах операційної під загальним комбінованим внутрішньом’язовим знеболюванням. За 30 хв до операції проводили премедикацію: 0,1 % розчин атропіну по 25 мг/кг, 1 % розчин димедролу по 10–20 мг/кг, 1 % розчин промедолу

по 6–10 мг/кг. Для наркозу використовували: кетолар у дозі 8–10 мг/кг, гексенал у дозі 20–30 мг/кг, натрію оксибутират у дозі 30–100 мг/кг. Як допоміжні засоби використовували 50 % розчин анальгіну по 30–50 мг/кг, седазину 0,05 % розчин по 0,15 мг/кг. Кожен кроль був фіксований у положенні на спині, після чого проводили видалення волосся на животі та розріз по верхній серединній лінії. Над операційним полем було зафіксовано лапароскоп (довжина 300 мм, діаметр 10 мм, кут 0 град.), до якого приєднано камеру та джерело світла від системи інтраопераційної візуалізації (HEV-LapVision). Проводили ревізію органів черевної порожнини після внутрішньовенного введення флуоресценту.

Система інтраопераційної візуалізації High-energy visible laparoscopy vision (HEV-LapVision) – це наша розробка, що містить блок освітлення з двома джерелами світла: білий діод (20 W) та high-energy visible (HEV) laser, довжина хвилі 460 нм. До апарата приєднаний двоканальний оптиволоконний світловод для змішування двох потоків світла. Таким чином на виході операційне поле освітлюється селективним або змішаним світлом. HEV-LapVision містить блок відеокамери, оснащений: селективним фільтром, який блокує світло довжиною хвилі до 510 нм, оптичними системами та адаптером для підключення до лапароскопа. Електронна частина дає можливість працювати в різних діапазонах світлової чутливості та автоматично враховує емісію флуоресценту. Блок обробки зображення оснащений системою автоматичного налаштування, що підвищує ефективність ідентифікації емісії флуоресценту (рис. 2).

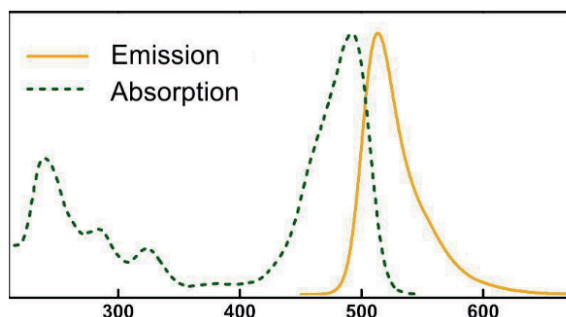
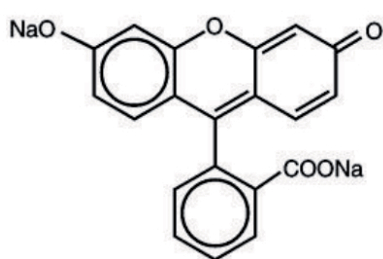


Рис. 1. Флуоресцеїн: формула та спектральні характеристики.



Рис. 2. Апарат HEV-LapVision.

Мезентерійний тромбоз моделювали шляхом кліпування або перев'язування судин брижі тонкого кишечника. Для визначення редокс-потенціалу стінки кишки ми використовували “Спосіб визначення окисно-відновного потенціалу стінки кишки” (Патент України на корисну модель U 2010 03515, МПК 6 01 N33/84, публ. 26. 03. 2010). Також ми застосовували розроблений “Спосіб оцінки життєздатності кишки та оптимальних меж резекції при гострих порушеннях мезентеріального кровообігу” (Патент України на корисну модель U 2010 03566, МПК G 01 N33/48, публ. 29. 03. 2010) [8].

Після внутрішньовенного введення флуоресценту в режимі реального часу проводили безперервний відеозапис та трансляцію відео на моніторі у трьох режимах: звичайний, LapVision та комбінований. Загальний час відеозапису тривав 80 хв. Після верифікації зони ішемії проводили типову резекцію ішемізованої ділянки тонкої кишки, після чого накладали анастомоз “бік-у-бік”. Черевну порожнину зашило.

Результати досліджень та їх обговорення.

Після моделювання мезентерійної ішемії макроскопічно залежно від часу експозиції виявляли: набряк тонкої кишки різного ступеня вираження; петехіальні крововиливи на серозній оболонці; візуалізовано ділянки багряного кольору зі стоншенням стінки кишки. Після внутрішньовенного введення контраст нагромаджувався в інтерстиції тонкого кишечника. При цьому на (160 ± 7) с чітко спостерігали емісію флуоресценту в стінці тонкого кишечника. На відео чітко візуалізовано наростання інтенсивності емісії стінки тонкої кишки. При цьому паренхіма мала характерний зелений колір. Протягом експерименту інтенсивність емісії паренхіми тонкого кишечника залишалась стабільною (рис. 3).

Натомість ішемізований сегмент не накопичував контраст через відсутність кровопостачання, як наслідок – не контрастувався. Для чіткої верифікації ішемізованих ділянок безпосередньо зіставлено життєздатну на ішемізовану ділянку тонкої кишки (рис. 4).

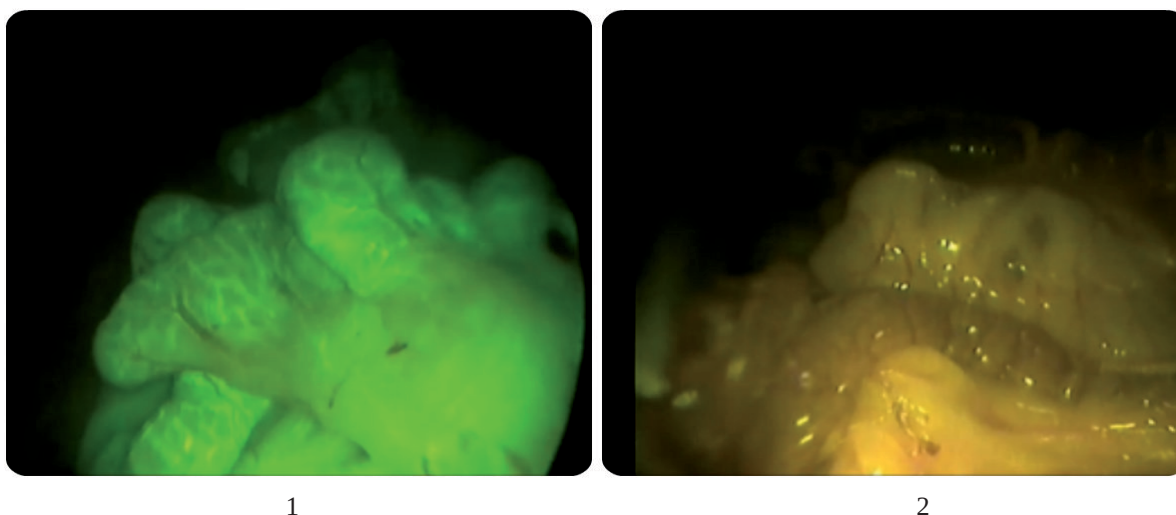


Рис. 3. 1 – режим LapVision; 2 – звичайний режим.

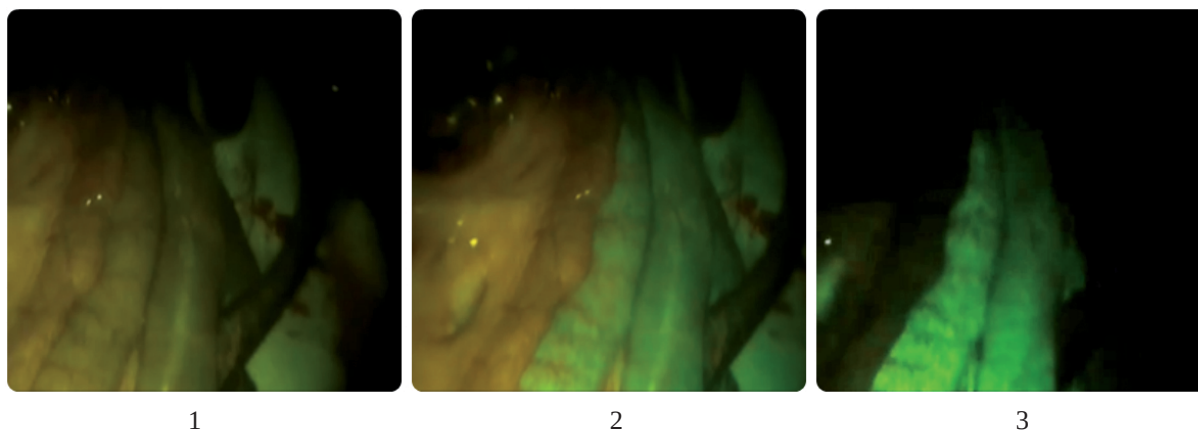


Рис. 4. 1 – звичайний режим; 2 – комбінований режим; 3 – LapVision режим.

ЕКСПЕРИМЕНТАЛЬНІ ДОСЛІДЖЕННЯ

Перед початком резекції верифіковано ділянки транзисторної ішемії та демаркаційної зони ішемії (рис. 5).

Для кількісного підтвердження зони ішемії вимірювали відповідно до методики різницю редокс-потенціалів серозної оболонки здорової та некротизованої ділянок кишки, що складала $E_h=30$ мВ і майже не залежала від тривалості ішемії (рис. 6).

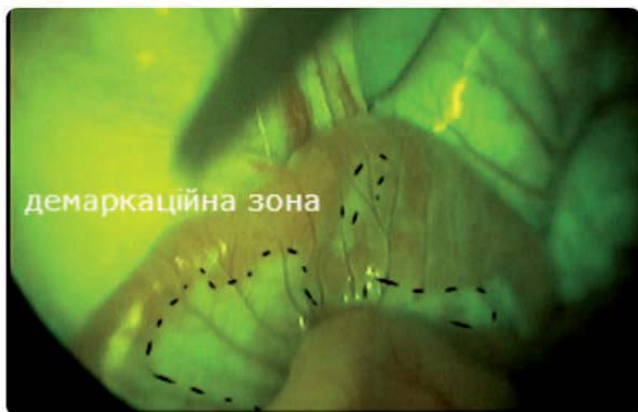


Рис. 5. Визначення зони ішемії.

Висновки. 1. Візуалізація за допомогою технології NEV-LapVision – це новий метод візуалізації ішемії тонкої кишки, що відзначається високою селективністю та добрими результатами дослідження.

2. Результати експериментального дослідження дають підстави застосовувати дану методику в клініці хірургії для інтраопераційної діагностики ішемії кишечника.

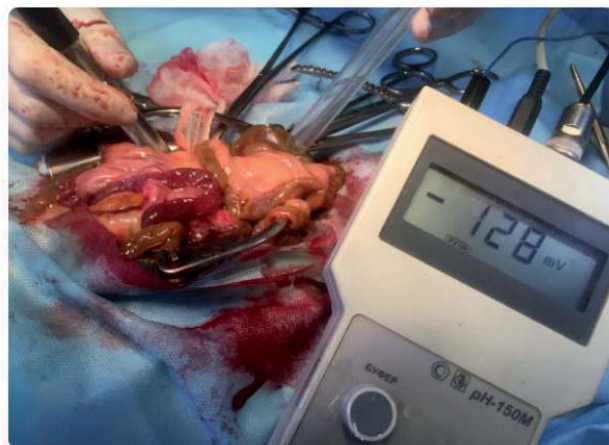

Рис. 6. Вимірювання різниці редокс-потенціалів серозної оболонки.

СПИСОК ЛІТЕРАТУРИ

1. Mark C. Acute mesenteric ischemia: diagnostic approach and surgical treatment. Wyers / C. Mark // *Seminars in vascular surgery*. – 2010. – Vol. 23. – № 1.
2. Diagnosis and management of acute mesenteric ischemia / A. Dewitte, M. Biais, J. Coquin [et al.] // *Ann. Fr. Anesth. Reanim.* – 2011. – № 30. – P. 410–420.
3. Harnik I. G. Mesenteric venous thrombosis / I. G. Harnik, L. J. Brandt // *Vasc. Med.* – 2010. – № 15. – P. 407–418.
4. Heijkant van den. Challenges in diagnosing mesenteric ischemia / van den Heijkant, C. Teun // *World J. Gastroenterol.* – 2013. – P. 1338–1341.
5. Gupta. Morbidity and mortality after bowel resection for acute mesenteric ischemia / Gupta, K. Prateek [et al.] // *Surgery*. – 2011. – P. 779–787.
6. Діагностика острої оклюзії верхньої брыжеечной артерії / А. И. Хрипун, С. Н. Шурыгин, А. Д. Прямыков [и др.] // *Хирургия. Журнал им. Н. И. Пирогова*. – 2009. – № 10.
7. Грома В. Г. Особливості інтраопераційної та диференціальної діагностики гострих порушень брижового кровотоку / В. Г. Грома // *Харківська хірургічна школа*. – 2011. – № 6 (51).
8. Оптимізація визначення життєздатності кишкової стінки в експериментальній моделі гострого порушення мезентеріального кровообігу / І. А. Даниленко, М. Г. Кононенко, О. П. Манжос [та ін.] // *Вісник наукових досліджень*. – 2010. – № 3. – С. 84–86.

Отримано 15.03.16