

## Використання дифузійно-зваженої МРТ у діагностиці раку нирки

YU. O. MYTSYK

Lviv National Medical University by Danylo Halytsky

### APPLICATION OF THE DIFFUSION-WEIGHTED MRI FOR THE DIAGNOSTICS OF THE RENAL CELL CARCINOMA

Нирково-клітинний рак (НКР) є найбільш розповсюдженою пухлиною нирки і зустрічається в 85–90 % випадків, що становить 1–3 % від усіх вісцеральних новоутворень. В останні роки магнітно-резонансна томографія (МРТ) все частіше привертає увагу клініцистів як метод вибору для діагностики та стадіювання НКР. Дослідження проводили у 62 хворих із патоморфологічно доведеним світлоклітинним підтипом НКР (скНКР) та у 15 здорових волонтерів. Всім пацієнтам виконували магнітно-резонансну томографію з використанням дифузійно-зважених зображень (ДЗЗ) з наступним визначенням вимірюваного коефіцієнта дифузії (ВКД). У результаті проведеного аналізу було встановлено, що середнє значення ВКД злоякісних новоутворень було значно нижчим, ніж у нормальної ниркової паренхіми, і становило  $1,82 \pm 0,16 \times 10^{-3}$  мм<sup>2</sup>/с проти  $2,15 \pm 0,12 \times 10^{-3}$  мм<sup>2</sup>/с відповідно ( $p < 0,05$ ). Також відзначали статистично достовірну різницю у показниках ВКД у хворих із скНКР високого та низького ступеня диференціації. Результати обчислення ВКД при отриманні ДЗЗ магнітно-резонансної томографії надають важливу інформацію для диференційної діагностики НКР.

Renal cell carcinoma (RCC) is the most common malignant epithelial tumor of the kidney, accounting for 85–90 % of all solid renal tumors in adults and comprising 1–3 % of all malignant visceral neoplasms. The study included 62 adult patients with pathologically verified clear cell subtype of the renal cell carcinoma (ccRCC) and 15 healthy volunteers. All patients underwent renal MR imaging which included diffusion-weighted imaging (DWI) with subsequent apparent diffusion coefficient measurement (ADC). In the result of the clinical trial we observed significant difference in mean ADC value of the ccRCC and normal renal parenchyma –  $1.82 \pm 0.16 \times 10^{-3}$  mm<sup>2</sup>/s vs  $2.15 \pm 0.12 \times 10^{-3}$  mm<sup>2</sup>/s correspondingly ( $p < 0.05$ ). Also statistically reliable difference in ADC values in patients with high and low ccRCC grades was obtained. Application of DWI modality of MR imaging with ADC calculation allows to obtain valuable information that is vital for the diagnosis of RCC and differentiation of its degree of malignancy.

**Постановка проблеми і аналіз останніх досліджень та публікацій.** Термін “нирково-клітинний рак” (НКР) включає в себе різні підтипи злоякісного ураження нирки із специфічними патогістологічними та генетичними характеристиками. НКР є найбільш розповсюдженою первинною пухлиною нирки і зустрічається у 3 % випадків усіх злоякісних новоутворень та у 90 % випадків злоякісних пухлин нирки [1]. Серед різних гістологічних субтипів НКР найбільш розповсюдженим є його світлоклітинна форма (скНКР), яка виявляється у 70–80 % патоморфологічних висновків [2]. Ступінь злоякісності скНКР визначається різними гістологічними класифікаціями, найбільш широко вживаною із яких є градація за *Fuhrman*, яка ґрунтується на 4 морфоядерних критеріях [3, 4].

В останні роки магнітно-резонансна томографія (МРТ) все частіше привертає увагу клініцистів як метод вибору для діагностики та стадіювання

НКР, оскільки має ряд переваг над комп’ютерною томографією (КТ): відмінна якість зображення, висока інформативність, відсутність будь-якого променевого навантаження на пацієнта та персонал, можливість отримання тривимірного зображення, оцінка функції нирок за допомогою контрастування тощо. За даними досліджень, чутливість і специфічність МРТ із контрастним підсиленням при диференційній діагностиці НКР є цілком зіставні із цими параметрами КТ [5, 6].

Застосування дифузійно-зважених зображень (ДЗЗ), що являють собою МРТ модальність, яка використовує сильні біполярні градієнти для посилення чутливості до термічно індукованого броунівського руху молекул водню, дозволяє вимірювати молекулярну дифузію в тканинах *in vivo*. Вимірюваний коефіцієнт дифузії (ВКД) – це кількісний параметр, який вираховується з ДЗЗ зображень і використовується для оцінки ступеня дифузії у здо-

рових та уражених тканинах [2, 7]. Враховуючи вищесказане, оцінка ефективності застосування МРТ із модальністю ДЗЗ та подальшим вимірюванням ВКД для визначення параметрів пухлини та ступеня її диференціації при НКР є вкрай актуальним питанням.

**Мета роботи:** оцінка інформативності МРТ із використанням модальності ДЗЗ у діагностиці скНКР та визначенні ступеня його диференціації.

**Матеріали і методи.** Ретроспективне дослідження проводили у 62 дорослих хворих із скНКР (32 чоловіки і 30 жінок) із 65 пухлинами нирок віком від 42 до 73 років (середній вік  $(59,5 \pm 1,2)$  року). Контрольну групу склали 15 здорових волонтерів без ниркової патології, за даними клінічних та променевих досліджень (9 чоловіків і 6 жінок), віком від 23 до 46 років (середній вік  $(22,2 \pm 1,8)$  року). Всім пацієнтам із НКР та здоровим волонтерам проводили МРТ, яка включала ДЗЗ із подальшим обчисленням ВКД. Дослідження було дозволено етичною комісією та проводилось на базі клінік кафедри урології та кафедри радіології і радіаційної медицини Львівського національного медичного університету імені Данила Галицького та на базі медичного центру “Євроклінік” протягом 2013–2014 рр. У дослідження входили пацієнти лише із світлоклітинним гістологічним підтипом НКР. Із дослідження були виключені пацієнти з нирковою недостатністю, металевими деталями в тілі, кістозними ураженнями нирок; зображення з низькою якістю, ДЗЗ з явними артефактами. Всім хворим із скНКР проводили часткове або радикальне видалення нирки з подальшою патоморфологічною верифікацією діагнозу. Згідно з системою градації ядерного поліморфізму при скНКР за *Fuhrman* хворі були розподілені таким чином: ступінь I – 12 хворих, ступінь II – 18 хворих, ступінь III – 21 хворий, ступінь IV – 11 хворих. До проведення МРТ та хірургічного лікування протипухлинну терапію у пацієнтів не проводили.

МРТ виконували за допомогою 1,5 Т сканера (Signa HDxt, General Electric, США) з використанням восьмиканальної котушки. У всіх випадках використовували однаковий стандартизований протокол сканування, який включав послідовність: осьові ДЗЗ з такими параметрами: TR = 12 000 мс, TE = 90 мс, поле зору = 40 см×40 см; матриця = 200×192; NEX = 3; пропускна здатність = 250 кГц, напрямок дифузії = зріз, товщина зрізу = 6,0 мм, міжсканувальний розрив = 1,0 мм з б-показником = 0,800 мм<sup>2</sup>/с, час дослідження = 17 с. ДЗЗ проводили до введення контрастних речовин за допомогою одномоментної ехопланарної послідовності

зображень з технікою паралельної візуалізації та насичення жиру протягом однієї затримки дихання. Середня тривалість МРТ обстеження становила 35 хв.

Для статистичної обробки отриманих даних використовували програму Microsoft Excel 2010. Статистично достовірним результат вважали при значенні  $p < 0,05$ .

**Результати досліджень та їх обговорення.** На зображеннях МРТ (рис. 1) пухлини були в основному неправильної форми з нерівними краями та нечіткими контурами. Всі новоутворення мали діаметр, що перевищував 3 см, з середнім розміром  $(5,6 \pm 2,2)$  см (діапазон від 3,0 до 13,5 см). У трьох із 62 (4,8 %) хворих пухлина була мультифокальною, у решти 59 (95,2 %) пацієнтів – монофокальною. У пацієнтів із скНКР у 49 (79 %) випадках спостерігали гомогенний сигнал; в інших 13 пацієнтів (21 %) відмічали гетерогенний сигнал, що пояснюється наявністю некротичних компонентів пухлини. На МРТ зображеннях скНКР характеризувався гіперінтенсивним до паренхіми нирки сигналом на T2-зважених зображеннях і гіпоінтенсивним на T1-зважених зображеннях. На ДЗЗ ділянка пухлини завжди була представлена гіперінтенсивним сигналом, тоді як на ВКД-картах відповідна зона була гіпоінтенсивною порівняно з неураженою нирковою паренхімою.

У результаті проведеного аналізу було встановлено, що середні значення ВКД злоякісних новоутворень було значно нижчим, ніж у нормальної ниркової паренхіми, і становило  $1,82 \pm 0,16 \times 10^{-3}$  мм<sup>2</sup>/с проти  $2,15 \pm 0,12 \times 10^{-3}$  мм<sup>2</sup>/с відповідно ( $p < 0,05$ ), що пояснюється значно більшою щільністю тканин скНКР і, як наслідок, обмеження в них дифузії молекул водню. При оцінці середнього значення ВКД у хворих із скНКР різних ступенів злоякісності за класифікацією *Fuhrman* було відмічено зниження середнього значення ВКД поруч із зростанням вираження ядерного поліморфізму. Так, у хворих із ступенем I середні значення ВКД становило  $1,92 \pm 0,12 \times 10^{-3}$  мм<sup>2</sup>/с, у хворих із ступенем II цей показник був  $1,84 \pm 0,14 \times 10^{-3}$  мм<sup>2</sup>/с, у пацієнтів із ступенем III середні значення ВКД складало  $1,79 \pm 0,12 \times 10^{-3}$  мм<sup>2</sup>/с та у хворих із ступенем ядерного поліморфізму IV середні значення ВКД становило  $1,72 \pm 0,11 \times 10^{-3}$  мм<sup>2</sup>/с. При статистичному порівнянні даних у чотирьох групах хворих із різними ступенями диференціації скНКР було отримано достовірну різницю ( $p < 0,05$ ). Отримані дані свідчать, що пухлини із вищим ступенем злоякісності характеризуються більшим обмеженням дифузії молекул водню у своїх тканинах на ДЗЗ.

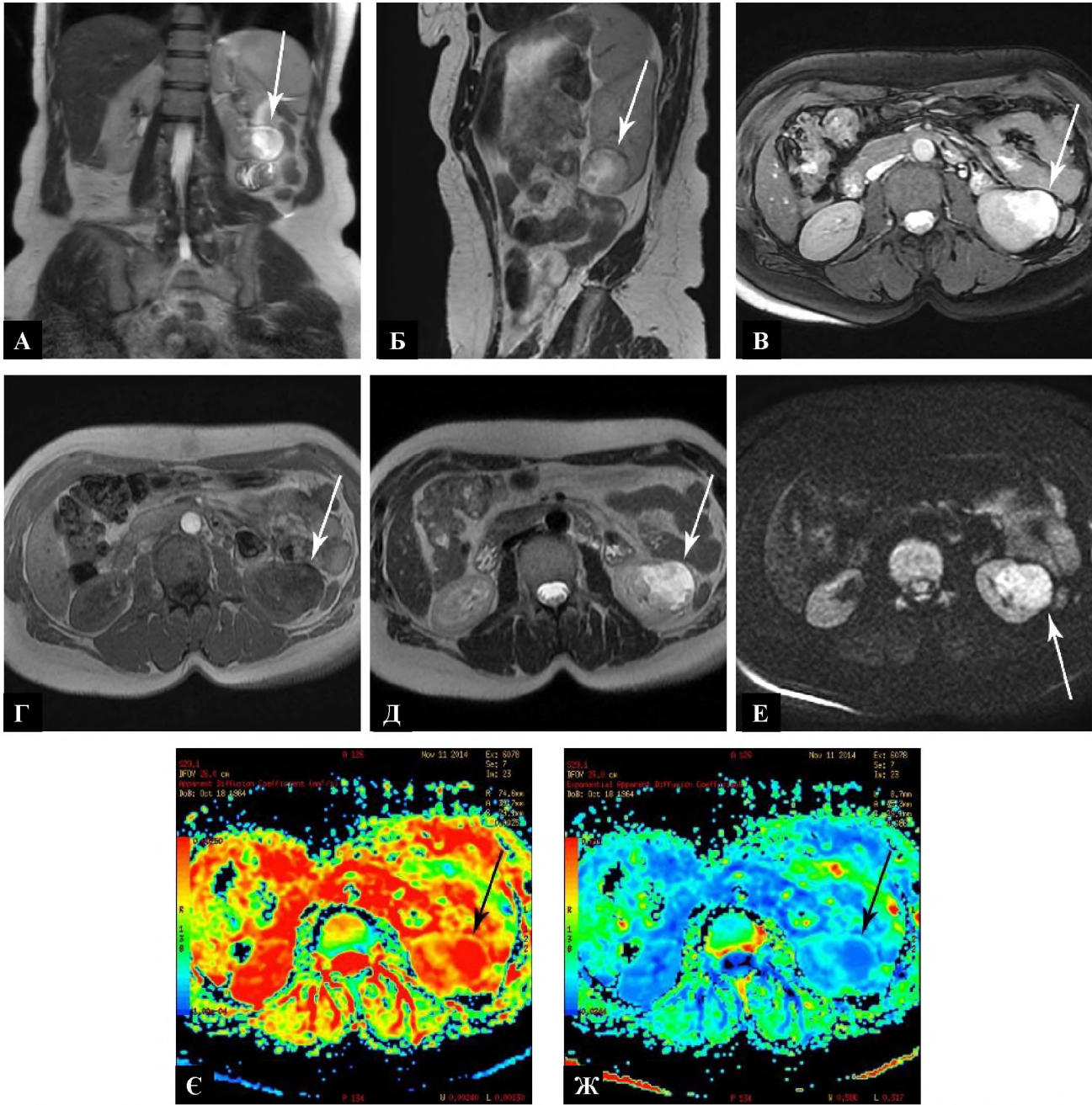


Рис. 1. МРТ хворого К. віком 52 р., діагноз: скНКР лівої нирки, III ступінь диференціації за Fuhrman (патоморфологічно верифікований). Пухлина позначена стрілками. А–Д: на стандартних послідовностях МРТ чітко візуалізується пухлина нижньої третини лівої нирки без ознак інвазії навколишніх тканин. Е: дифузійно-зважене зображення, ділянка над пухлиною є гіперінтенсивною. Карта ВКД (Є) та експотенційного ВКД (Ж), ділянка пухлини є гіпоінтенсивною порівняно з нормальною нирковою тканиною, значення ВКД пухлини та нормальної ниркової паренхіми становили  $1,78 \times 10^{-3} \text{ мм}^2/\text{с}$  та  $2,13 \times 10^{-3} \text{ мм}^2/\text{с}$  відповідно.

**Висновки.** 1. Аналіз отриманих у ході дослідження даних засвідчив, що середні значення ВКД нормальної ниркової паренхіми було значно вищим, ніж у тканинах скНКР, і становило  $2,13 \pm 0,13 \times 10^{-3} \text{ мм}^2/\text{с}$  та  $1,81 \pm 0,15 \times 10^{-3} \text{ мм}^2/\text{с}$  відповідно ( $p < 0,05$ ).

2. Була відмічена статистично достовірна ( $p < 0,05$ ) різниця у середніх значеннях ВКД пухлин скНКР із різним ступенем ядерної атипії за Fuhrman:

у хворих із ступенем I –  $1,91 \pm 0,11 \times 10^{-3} \text{ мм}^2/\text{с}$ , із ступенем II –  $1,82 \pm 0,13 \times 10^{-3} \text{ мм}^2/\text{с}$ , із ступенем III –  $1,73 \pm 0,13 \times 10^{-3} \text{ мм}^2/\text{с}$  та із ступенем IV –  $1,70 \pm 0,12 \times 10^{-3} \text{ мм}^2/\text{с}$ .

3. Результати обчислення ВКД при отриманні ДЗЗ магнітно-резонансної томографії надають важливу інформацію для диференційної діагностики НКР та визначення ступеня його злоякісності на сучасному етапі.

### СПИСОК ЛІТЕРАТУРИ

1. Cancer statistics, 2009. CA/A. Jemal, R. Siegel, E. Ward [et al.] // *A Cancer Journal for Clinicians*. – 2009. – Vol. 59(4). – P. 225–249.
2. Pathology and genetics of tumours of the urinary system and male genital organs / J. L. Eble, G. Sauter, J. I. Epstein [et al.]. – Lyon : IARC, 2004.
3. Comparisons of outcome and prognostic features among histologic subtypes of renal cell carcinoma / J. C. Cheville, C. M. Lohse, H. Zincke [et al.] // *American Journal of Surgical Pathology*. – 2003. – Vol. 27(5). – P. 612–624.
4. Nephron-sparing surgery is equally effective to radical nephrectomy for T1BN0M0 renal cell carcinoma: a population-based assessment / M. Crepel, C. Jeldres, P. Perrotte [et al.] // *Urology*. – 2010. – Vol. 75(2). – P. 271–275.
5. MR imaging of renal masses: correlation with findings at surgery and pathologic analysis / I. Pedrosa, M. R. Sun, M. Spencer [et al.] // *Radiographics*. – 2008. – Vol. 28 (4). – P. 985–1003.
6. Renal cell carcinoma: dynamic contrast-enhanced MR imaging for differentiation of tumor subtypes—correlation with pathologic findings / M. R. Sun, L. Ngo, E. M. Genega [et al.] // *Radiology*. – 2009. – Vol. 250 (3). – P. 793–802.
7. Le Bihan D. Molecular diffusion nuclear magnetic resonance imaging / D. Le Bihan // *Magnetic Resonance Quarterly*. – 1991. – Vol. 7 (1). – P. 1–30.
8. Evaluation of liver diffusion isotropy and characterization of focal hepatic lesions with two single-shot echoplanar MR imaging sequences: prospective study in 66 patients / B. Taouli, V. Vilgrain, E. Dumont [et al.] // *Radiology*. – 2003. – Vol. 226 (1). – P. 71–78.
9. Sodickson A. CT radiation risks coming into clearer focus / A. Sodickson // *BMJ*. – 2013. – Vol. 346. – P. 3102.
10. Value of the diffusion-weighted MRI in the differential diagnostics of malignant and benign kidney neoplasms – our clinical experience / Y. Mytsyk, Y. Borys, I. Komnatska [et al.] // *Pol. J. Radiol.* – 2014. – Vol. 79. – P. 290–295.

Отримано 26.01.15