

## Ефективність комбінованих шунтувань при проведенні дистальних реконструкцій

О. І. HUDZ

Ivano-Frankivsk National Medical University

### EFFECTIVENESS OF COMBINED SHUNTING IN THE DISTAL RECONSTRUCTIONS

Представлено ранні та віддалені результати стегново-підколінних реконструкцій із використанням різних видів шунтувального матеріалу. Доведено, що за умови відсутності придатного аутологічного матеріалу, алопластичне шунтування слід доповнювати венозною вставкою між протезом та підколінною артерією. У пацієнтів, в яких немає можливості використати автовенозну вставку, альтернативою може бути дезоблітерований сегмент початкового відділу поверхневої стегнової артерії. Гістоморфологічні дослідження показали, що дезоблітерована стінка стегнової артерії не поступається за антитромботичними властивостями великій підшкірній вені, а щодо можливості сповільненого розвитку гіперплазії інтими навіть переважає її.

Presented by early and late results of femoropopliteal reconstructions, using different types of shunt material. Proved that in the absence of a suitable autologous material alopastic shunting should complete the insertion of the venous interponat between the prosthesis and the popliteal artery. Patients who do not have the possibility to use autological interponat alternative may be the initial segment of the dezobliterated superficial femoral artery. Histomorphological research have shown that dezobliterated wall of the femoral artery is not inferior to the antithrombotic properties of great saphenous vein, and the possibility of delayed development of intimal hyperplasia even dominates it.

**Постановка проблеми і аналіз останніх досліджень та публікацій.** Ранні та віддалені результати реконструктивних операцій дистальніше колінного суглоба переконливо свідчать про переваги використання аутологічного матеріалу (як правило, велика підшкірна вена). У консенсусному документі TASC II наводяться дані рандомізованих досліджень щодо переваг аутологічних реконструкцій: через 5 років після стегново-підколінного шунтування показники прохідності для вени більш ніж в 2 рази вищі від шунтів із ПТФЕ [5]. Для гомілкових шунтувань показники прохідності від застосування алопластичного матеріалу є ще гіршими. Водночас фірми-виробники алопластичного матеріалу представляють результати окремих досліджень, де вказується, що їх продукти (особливо зі змодельованими формами дистального анастомозу) протягом першого року (віддалений період чомусь не досліджується) після стегново-підколінного шунтування можуть давати показники прохідності, наближені до таких при аутологічній реконструкції [4, 2]. Разом з тим реальна практика судинно-хірургічних підрозділів клінік США та Великобританії свідчить про те, що при проведенні стегново-підколінних та гомілкових алопас-

тичних шунтувань “настійливо” рекомендовано імплантувати венозний інтерпонат (як правило, у вигляді манжети або “чобітка”) між протезом та артерією [3]. Якщо ж виходити із позицій доказової медицини, то слід прийняти до уваги дані останнього метааналізу щодо результатів використання венозних вставок між протезом та підколінною артерією: 3 когорти та 2 рандомізованих дослідження (885 пацієнтів) засвідчили, що протягом 3 років після застосування комбінованого шунтування (КШ) показники прохідності та збереження кінцівки були вищими порівняно із даними алопластичної реконструкції [6]. Незважаючи на дані доказової медицини, частота застосування КШ у клініках України залишається низькою, причиною цього є суб’єктивний фактор.

**Мета роботи:** порівняти результати застосування різновидів шунтувального матеріалу при проведенні стегново-дистальних реконструкцій та вдосконалити способи проведення комбінованих шунтувань.

**Матеріали і методи.** У дослідження було включено 60 хворих (54 – чоловіки, 6 – жінки, се-

редній вік склав ( $63,3 \pm 7,7$ ) року), які в проміжок часу 2010–2014 рр. були прооперовані в умовах клініки судинної хірургії ОКЛ Івано-Франківська з приводу поширених оклюзій артерій стегново-підколінного сегмента. Серед більшості обстежених пацієнтів були прояви хронічної критичної ішемії нижньої кінцівки (в 30 % констатували ХАН III стадії без ознак критичної ішемії). Ангіографічні дані слугували показанням до виконання у всіх пацієнтів стегново-підколінних шунтувань (СПШ). Всі хворі були поділені на 3 групи: 1 група – 24 пацієнти, яким були проведені автовенозні шунтування (АВШ), з них у 13 – ВПВ використано у реверсивному положенні, в 11 випадках – в ортоградному (після руйнування клапанів за допомогою вальвулотомы LeMaitre); 2 група – 22 хворих, у яких були здійснені алопластичні шунтування (АЛШ), всі з використанням протезів із ПТФЕ, підсилені кільцями; 3 група – 16 пацієнтів, яким були проведені комбіновані шунтування (КШ), особливості виконання яких будуть наведені у наступному розділі. У всіх випадках проксимальний анастомоз локалізувався на біфуркації стегнової артерії, дистальний – сформований на третьому сегменті підколінної артерії. Ведення післяопераційного періоду в плані профілактики тромботичних ускладнень відповідало вимогам консенсусного документа TASC II і передбачало у пацієнтів першої та другої груп тривале застосування або непрямих антикоа-

гулянтів, або комбінації дезагрегатних препаратів. Водночас у групі КШ ми використали поєднання дезагрегантів (ацетилсаліцилова кислота або клопідогрель) + цілостазол. Обґрунтуванням для застосування цілостазолу (препарат “Плестазол”, Київський вітамінний завод) були доведені в рандомізованих дослідженнях властивості даного препарату гальмувати процеси неоінтимальної гіперплазії після ендovasкулярних втручань [1].

**Результати досліджень та їх обговорення.** В усіх обстежених хворих були успішно проведені заплановані втручання, середня тривалість перебування у стаціонарі склала ( $14,4 \pm 2,5$ ) днів, протягом 30 днів після операції не зареєстровано жодного летального випадку. Водночас, враховуючи особливості морфології ураження підколінної і гомілкових артерій та стан критичної ішемії, у 8 хворих (13,3 %) протягом 2-х перших діб після операції настав негайний тромбоз зони реконструкції. Повторні втручання виявились успішними у половини хворих, водночас у 4 хворих (2 після АЛШ, по одному після АВШ та КШ) не вдалось відновити кровопостачання і вони протягом найближчих днів через прогресування ішемії втратили кінцівки. За час перебування у стаціонарі більше ускладнень не спостерігали. Кумулятивні показники прохідності протягом часу до 5 років після СПШ із використанням різних видів шунтувального матеріалу представлено на рисунку 1.

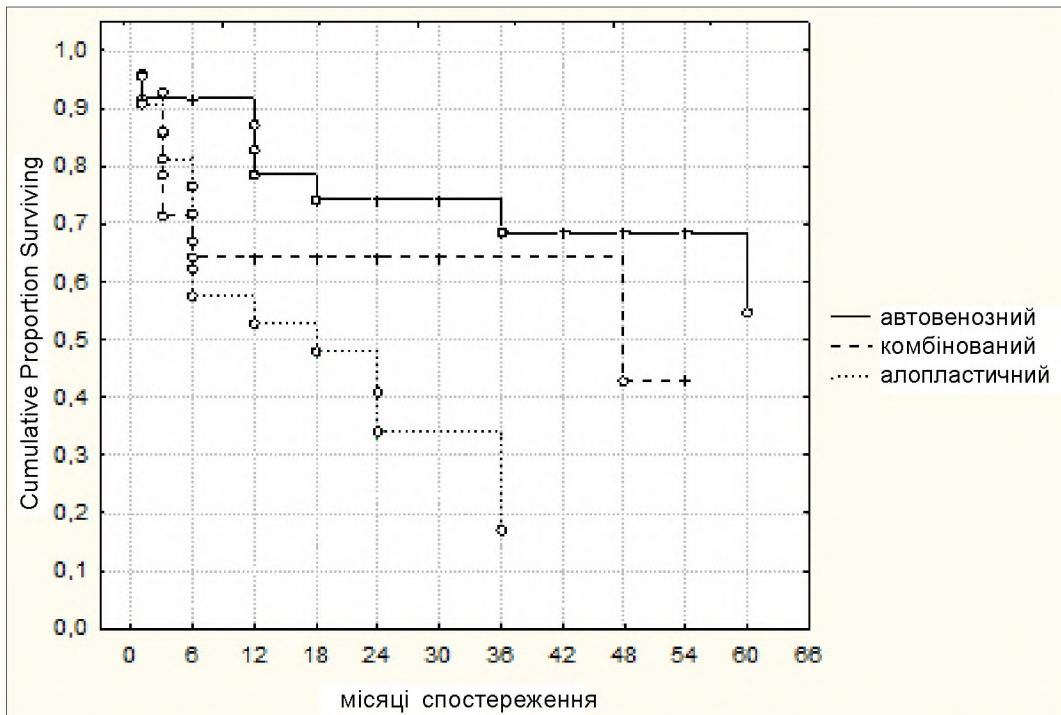


Рис. 1. Кумулятивні показники прохідності після стегново-підколінних шунтувань залежно від матеріалу трансплантата.

Протягом перших 3 місяців після операцій у пацієнтів трьох груп констатовано 7 тромбозів (без статистично достовірної відмінності між групами), але на 6-й місяць після СПШ можна було вже констатувати статистично достовірні переваги АВШ над КШ та АЛШ, проте останні мали гірші показники, ніж КШ. На кінець першого року зона реконструкції була прохідною у 78,4 % хворих після АВШ, у 53,2 % після АПШ, тоді як після КШ даний показник склав 62,9 % (відмінність даної групи від АЛШ була значимою,  $P < 0,0008$ ). Цікаво, що на трирічний період після операції відмінність між групами АВШ та КШ склала тільки 4,7 %, але ці дані обох груп були майже в 2 рази вищі від показників прохідності в групі АЛШ ( $P < 0,002$ ). Якщо ми змогли відстежити пацієнтів після АПШ тільки протягом 3-х років, то для групи КШ спостереження проводили 4 роки: на даний період у групі АВШ функціонували 67,7 % шунтів, тоді як для КШ цей показник склав 42 % ( $P < 0,002$ ). Можна прогнозувати, що в групі АЛШ на даний період зона реконструкції залишалась би прохідною лише в поодиноких випадках.

Аналізуючи отримані результати, слід відмітити незаперечну перевагу застосування автологічного матеріалу – саме після АВШ спостерігали найвищі показники прохідності та збереження кінцівки. Разом з тим, навіть самі сучасні протези із ПТФЕ не в змозі усунути ризик тромботичних ускладнень за рахунок прогресування стенозу зони дистального анастомозу (гіперплазія неоінтими). Тому альтернативою такої реконструкції може бути КШ: нами, на відміну від поширеного в англосовітських державах досвіду формування КШ за рахунок імплантації коротких венозних вставок, було виконано реконструкції так, щоб венозний сегмент КШ поширювався проксимально на стегно (аргументація – рухи у колінному суглобі можуть стимулювати гіперплазію неоінтими на місці переходу вени в алопротез). Окремо слід розглянути можливість формування КШ, коли відсутній придатний навіть короткий сегмент ВПВ. В таких випадках, за умови відсутності кальцинозу стінки поверхневої стегнової артерії, а також наближеності її діаметра до підколінної артерії, як автологічну вставку було використано початковий сегмент першої. Її відрізок до 6 см можна легко виділити при доступі до зони біфуркації стегнової артерії, надалі проводиться дезоблітерація цього сегмента за допомогою кільцевого стріпера Vollmar, формується вставка між алопротезом та підколінною артерією (патент України на корисну модель № 77153, Бюл. № 2). Обґрунтуванням доцільності застосування такої комбінації були проведені нами раніше гістоморфологічні дослідження щодо порівняння антитром-

ботичних і проліферативних властивостей стінки ВПВ та стегнової артерії, дезоблітерованої до різних оболонок (зовнішня чи внутрішня еластична мембрана). Для доказовості отриманих результатів була використана гама із 8-ми специфічних маркерів. При дослідженні фрагментів дезоблітерованих стегнових артерій порівняно з ВПВ нас цікавили два основних питання: особливості морфології отриманих “прохідних трубок”, які в умовах відсутності інтими та частини глибшележачих шарів при контакті з колагеном сприяли б ранньому ускладненню – тромбозу, а також віддаленому звуженню просвіту шунта в зоні анастомозу за рахунок проліферації гладком’язового компонента стінки судини. Було констатовано, що у хворих на облітеруючий атеросклероз стінка ВПВ, незважаючи на наявність ендотелію, порівняно з дезоблітерованими стегновими артеріями, має інтимальний фіброз і гіпертрофію повздожніх та кільцевих м’язів з істотним збільшенням в медії сполучної тканини за рахунок колагену IV типу, що може призводити до розвитку швидкого стенозу в зоні анастомозу у зв’язку з меншою еластичністю шунта, порівняно з артерією. Визначення інших маркерів показало, що дезоблітерована стінка стегнової артерії не поступається за антитромботичними властивостями ВПВ, а щодо можливості сповільненого розвитку гіперплазії інтими навіть переважає її. Підтвердженням цього можуть слугувати й віддалені результати вивчення стану кровотоку в зоні дистального анастомозу за допомогою кольорового дуплексного сканування: після КШ із використанням вставки дезоблітерованої артерії явища гіперплазії неоінтими були мінімальними. Проте слід зауважити, що морфологічні передумови для формування такого КШ у хворих на облітеруючий атеросклероз зустрічаються не так часто.

**Висновки.** 1. Автологічні шунтування залишаються кращим вибором для проведення успішної у віддаленому періоді дистальної реконструкції. Незважаючи на значний прогрес у розробці нових синтетичних протезів, віддалені результати їх застосування нижче колінного суглоба залишаються незадовільними.

2. Виходячи із рекомендацій провідних світових товариств судинних хірургів та власних результатів, алопластичну реконструкцію нижче колінного суглоба слід проводити у вигляді комбінованого шунтування (імплантація венозної вставки між протезом та підколінною артерією).

3. При формуванні комбінованого шунта за відсутності придатної підшкірної вени обґрунтованим є використання (за певних умов) дезоблітерованого сегмента поверхневої стегнової артерії.

**Перспективи подальших досліджень.** Вивчення можливості застосувати технічні прийоми, які б у зоні дистального анастомозу покращували стан гемодинаміки. Потребує подальшого вивчен-

ня також клінічна ефективність цілостазолу щодо його здатності гальмувати процеси неоінтимальної гіперплазії (попередження тромбозу імплантованих протезів).

#### СПИСОК ЛІТЕРАТУРИ

1. A better effect of cilostazol for reducing in-stent restenosis after femoropopliteal artery stent placement in comparison with ticlopidine / I. Ikushima, K. Yonenaga, H. Iwakiri [et al.] // *Medical Devices: Evidence and Research*. – 2011. – № 4. – P. 83–89.
2. Comparison of graft patency, limb salvage, and antithrombotic therapy between prosthetic and autogenous below-knee bypass for critical limb ischemia / B. D. Suckow, L. W. Kraiss, D. H. Stone [et al.] // *Ann. Vasc. Surg.* – 2013. – Vol. 27, № 8. – P. 1134–1145.
3. Distal anastomotic vein adjunct usage in infrainguinal prosthetic bypasses / J. T. McPhee, P. P. Goodney, A. Schanzer [et al.] // *J. Vasc. Surg.* – 2013. – Vol. 57, № 4. – P. 982–989.
4. Mid- and long-term results of the treatment of infrainguinal arterial occlusive disease with precuffed expanded polytetrafluoroethylene grafts compared with vein grafts / S. A. Loh, B. S. Howell, C. B. Rockmann [et al.] // *Ann. Vasc. Surg.* – 2013. – Vol. 27, № 2. – P. 208–217.
5. On behalf of the TASC II Working group. Inter Society Consensus for the Management of Peripheral Arterial Disease (TASC II) / L. Norgren, W. R. Hiatt, J. A. Dormandy [et al.] // *J. Vasc. Surg.* – 2007. – Suppl. 1. – P. 65–67.
6. Twine C. P. Systematic review and meta-analysis of vein cuffs for below-knee synthetic bypass / C. P. Twine, I. M. Williams, L. J. Fligelstone // *Br. J. Surg.* – 2012. – Vol. 99. – P. 1195–1202.

Отримано 26.01.15