

© Й. М. ГРИЦЕНКО, А. Д. БЕДЕНЮК, С. Й. ГРИЦЕНКО

ДВНЗ "Тернопільський державний медичний університет імені І. Я. Горбачевського"

Досвід застосування первинно-нефункціонуючого анастомозу у хворих на колоректальний рак, ускладнений кишковою непрохідністю

Y. M. HRYTSENKO, A. D. BEDENYUK, S. Y. HRYTSENKO

SHEI "Ternopil State Medical University by I. Ya. Horbachevsky"

EXPIERENCE OF APPLICATION OF THE PRIMARY NONFUNCTIONAL ANASTOMOSIS IN PATIENTS WITH COLORECTAL CANCER, COMPLICATED WITH ILEUS

Проаналізовано безпосередні результати операційного лікування 86 хворих на рак проксимальних відділів прямої кишки, ректосигмоїдного кута, сигмоподібної кишки, ускладнених обтураційною кишковою непрохідністю, в стадії субкомпенсації та декомпенсації із застосуванням первинно-нефункціонуючого анастомозу (патент № 72889). Після застосування даного способу неспроможність швів анастомозу виникла в одного хворого (1,2 %). Виконання передньої резекції прямої кишки із первинно-нефункціонуючим анастомозом і превентивною трансверзостомою забезпечує адекватну декомпресію товстої кишки, надійну профілактику неспроможності колоректального анастомозу і дозволяє уникнути складних реконструктивно-відновних операцій.

Tgere were analyzed the immediate results of surgical treatment of 86 patients with cancer of the proximal colon, rectosigmoid angle, sigmoid colon, complicated by ileus in the stage of decompensation and subcompensation with application primary nonfunctional anastomosis (patent № 72889). After applying this method anastomotic leakage occurred in 1 patient (1,2 %). Performance of the colon resection with primary nonfunctional anastomosis and preventive transversostoma provides adequate decompression of the colon, reliable prevention of colorectal anastomotic leakage and avoids complex reconstructive operations.

Постановка проблеми і аналіз останніх досліджень та публікацій. Неспроможність швів анастомозу залишається актуальною проблемою у колоректальній хірургії. При планових операційних втручаннях з приводу колоректального раку вона становить 10–17,9 %, а при ускладнених формах – 3–32 %, летальність – 10–50 % [2, 3, 6, 8, 9, 11, 12, 13]. Саме це стримує багатьох хірургів виконувати первинно-відновні операції при колоректальному раку, ускладненому кишковою непрохідністю. За результатами останніх з'їздів проктологів та хірургів України, операційне втручання з приводу обтураційної кишкової непрохідності у 26–85 % завершували накладанням колостоми. Більшість стомованих хворих стає соціально-психологічно дезадаптованими інвалідами. Другий етап – реконструктивно-відновна операція є одним із найбільш складних операційних втручань в абдомінальній хірургії із високим відсотком післяопераційних ускладнень [1, 9]. Частота неспроможності швів анастомозу становить 10–23 % із післяопераційною летальністю 5–76,8 %, а відновити фізіологічний пасаж по товстій кишці вдається тільки у 30–40 % хворих [4, 5]. Ось чому первинне відновлення безперервності товстої кишки при ургентній операції

з приводу обтураційної непрохідності товстої кишки має велике значення для трудової та соціальної реабілітації хворих, а також становить значну економічну вигоду для хворого та держави.

Мета роботи: провести аналіз результатів операційного лікування хворих на рак проксимальних відділів прямої кишки, ректосигмоїдного кута, сигмоподібної кишки, ускладнених обтураційною кишковою непрохідністю із первинно-нефункціонуючим анастомозом.

Матеріали і методи. Проаналізовано безпосередні результати операційного лікування 86 (49 чоловіків, 37 жінок) хворих на рак проксимальних відділів прямої кишки, ректосигмоїдного кута та сигмоподібної кишки, ускладнених обтураційною кишковою непрохідністю, які лікувались у хірургічному відділенні КЗ ТОР "Тернопільська університетська лікарня" у період із 1996 до 2013 р. Вік хворих – від 38 до 85 років, 63 хворих (73,3 %) – старші 60 років. Комплекс передопераційних обстежень включав загальноклінічні, лабораторні та інструментальні методи. Передопераційна підготовка передбачала

декомпресію верхніх відділів ШКТ, механічну очистку товстої кишки, корекцію водно-сольового, білкового обміну, вітаміни й антибактеріальну терапію перед початком операції і, відповідно, в післяопераційному періоді – 7 днів.

Ми розробили і впровадили в клінічну практику спосіб накладання колоректального первинно-нефункціонуючого анастомозу [7].

Після мобілізації прямої та сигмоподібної кишки, не порушуючи принципів радикалізму, сигмоподібну кишку на межі резекції прошивали апаратом УКЛ і відсікали. Дистальніше 5–6 см нижнього полюса пухлини пересікали пряму кишку. Куксу сигмоподібної кишки прошивали поперечно двома лігатурами № 4–5 довжиною 25–30 см через просвіт кишки. Кінці кожної лігатури зав'язували. За допомогою лігатур виконували реканалізацію анастомозу пізніше. Лігатури проводили в просвіт куksi прямої кишки (рис. 1, а). Пряму кишку підшивали до куksi сигмоподібної кишки вузлуватими однорядними швами за типом “кінець в кінець”. Анастомоз розміщувався під тазовою очеревиною. Шви – на тазову очеревину. Проксимальніше наклали превентивну трансверзостому, яку розкривали на 2-й день після операції. Реканалізацію анастомозу виконували на 7–8-й день після операції: за допомогою ректороманоскопа прорізні лігатури виводили через відхідник назовні і проводили через поліхлорвінілову трубку d=0,5 см, яку одним кінцем по лігатурі вводили в пряму кишку до зашити куksi сигмоподібної кишки, другий кінець трубки повинен виходити за межі відхідника на 3–4 см. Виведені через трубки лігатури зав'язували туго над попередньо підведеним 2–3-сантиметровим відрізком ПХВ-трубки, поставленої поперечно до

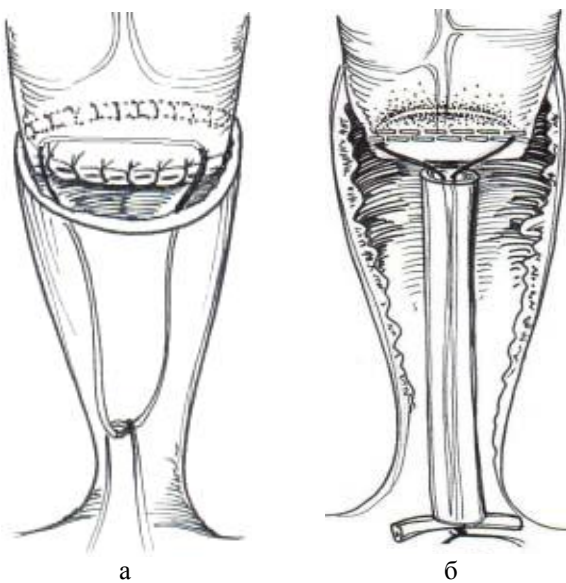


Рис. 1. Методика накладання первинно-нефункціонуючого анастомозу.

трубки із лігатурами (рис. 1, б). Через 2–3 доби прорізні лігатури із трубкою відходили із прямої кишки внаслідок некрозу прошитої лігатурами стінки і наставала прохідність анастомозу. Закриття трансверзостоми виконували через 1,5–2 місяці позаочеревинним способом, хоча після розкриття анастомозу остання функціонує частково.

Результати досліджень та їх обговорення.

У 30 (34,9 %) пацієнтів пухлина локалізувалась у середньоампулярному відділі прямої кишки, у 38 (44,2 %) осіб – у верхньоампулярному відділі прямої кишки, в 4 (4,7 %) хворих – у ділянці ректосигмоїдного кута, в 14 (16,3 %) пацієнтів – у сигмоподібній кишці (рис. 2).

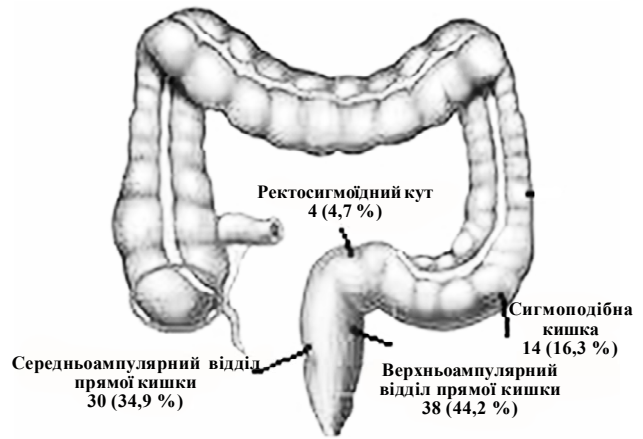


Рис. 2. Локалізація колоректального раку в досліджуваних пацієнтів.

У 97,0 % випадків при аналізі гістологічної структури пухлин виявлено помірно диференційовану аденокарциному, з інвазією P3–P4. За класифікацією pTNM II стадію раку встановлено в 54 хворих (62,8 %), III стадію – у 23 пацієнтів (26,8 %), IV стадію – у 9 хворих (10,5 %). Резекцію прямої кишки із первинно-нефункціонуючим анастомозом виконано у 74 хворих (86,0 %) у стадії субкомпенсації, у 12 пацієнтів (14,0 %) – у стадії декомпенсації. У хворих із компенсованими формами кишкової непрохідності операційні втручання закінчували накладанням первинного анастомозу. Дану категорію хворих у дослідження не включено. У 7 пацієнтів (8,1 %) під час операції було виявлено перитоніт, абсцес, перфорацію, та у 6 хворих (7,0 %) перебіг захворювання ускладнився кровотечею. Екстрені операційні втручання виконано у 36 пацієнтів (41,9 %), невідкладні – у 50 хворих (58,1 %). Радикально прооперовано 78 пацієнтів (90,7 %), і у 9 хворих (10,5 %) виконано паліативні операції. Комбіновані операції із резекцією задньої стінки сечового міхура, екстирпацією матки з придатками, резекцією тонкої кишки виконано у 8 хворих (9,3 %). У 12 пацієнтів (14,0 %) із декомпенованими

формами кишкової непрохідності проводили назогастроінтестинальну інтубацію перфорованим зондом, який видаляли на 4–5-ту добу. В одного хворого (1,2 %) післяопераційний період ускладнився неспроможністю швів анастомозу, яка виникла на 8-му добу після операції, з приводу чого було проведено релапаротомію, лаваж черевної порожнини, сигмостомію

(табл. 1). В одного хворого на 5-ту добу післяопераційного періоду діагностовано перитоніт, із приводу чого було проведено релапаротомію, лаваж і дренажування черевної порожнини. В одній хворій на 7-му добу післяопераційного періоду діагностовано ректовагінальну норицю, яка в подальшому самостійно закрилась внаслідок консервативного лікування.

Таблиця 1. Післяопераційні ускладнення у досліджуваних пацієнтів

Післяопераційні ускладнення, їх корекція та наслідки	Кількість хворих (n=3)	%
Перитоніт (релапаротомія, лаваж)	1	1,2
Неспроможність швів анастомозу (релапаротомія, лаваж, сигмостомія)	1	1,2
Ректовагінальна нориця (консервативне лікування)	1	1,2

Реканалізацію анастомозів у всіх хворих проводили на 7–8-й день після операції. Середня тривалість перебування хворих у стаціонарі становила 17,8 ліжко-дня, до операції – 4,1 ліжко-дня. Закриття трансверзостом у всіх хворих виконано через 1,5–2 місяці після операції. Контрольні огляди проводили через 3, 6 місяців та 1 рік. Через 3 місяці у 7 хворих спостерігали інфільтрацію ділянки анастомозу із помірним стенозуванням, яке не викликало явищ непрохідності. В одного хворого двічі виконували бужування анастомозу. При ендоскопічному обстеженні хворих повторного стенозування анастомозів не виявлено. Порушень акту дефекації у прооперованих пацієнтів не було. Частота випорожнень у таких хворих становила 1–3 рази на добу.

Висновки. 1. Виконання передньої резекції прямої кишки із первинно-нефункціонуючим анастомозом і тимчасовою трансверзостомою забезпечує адекватну декомпресію товстої кишки і надійну профілактику неспроможності колоректального анастомозу при кишкової непрохідності.

2. Передня резекція прямої кишки із первинно-нефункціонуючим анастомозом є альтернативою операції Гартмана і дозволяє уникнути складних реконструктивно-відновних операцій та суттєво покращує функціональні результати лікування.

3. Застосування первинно-нефункціонуючого анастомозу не обмежується лише кишковою непрохідністю, але є також доцільним за умови наявності перитоніту.

СПИСОК ЛІТЕРАТУРИ

1. Первично-восстановительная тактика хирургического лечения рака толстой кишки, осложненного полной кишечной непроходимостью / Г. В. Бондарь, В. Х. Башеев, Ю. И. Яковцев [и др.] // *Український журнал хірургії*. – 2009. – № 1. – С. 16–19.
 2. Бондарь Г. В. Непосредственные результаты хирургического лечения осложненного рака проксимальных отделов прямой кишки / Г. В. Бондарь, Н. В. Бондаренко // *Український журнал хірургії*. – 2009. – № 2. – С. 22–28.
 3. Несостоятельность швов толстокишечного анастомоза. Статистика, причины возникновения, диагностика, лечение и профилактика / Г. В. Бондарь, В. Х. Башеев, Г. Г. Псарас [и др.] // *Клінічна хірургія*. – 2008. – № 3. – С. 60–64.
 4. Лікування обтураційної непрохідності товстої кишки пухлинного генезу / О. Є. Каніковський, С. І. Андросов, І. В. Павлик [та ін.] // *Український журнал хірургії*. – 2009. – № 5. – С. 103–106.
 5. Оцінка факторів ризику неспроможності колоректального анастомозу після “низьких” передніх резекцій прямої кишки / І. М. Тодуров, Л. С. Білянський, О. О. Калашніков [та ін.] // *Український журнал хірургії*. – 2011. – № 4 (13). – С. 52–57.
 6. Реконструктивно-відновні операції в колопроктології / В. О. Шапринський, О. А. Камінський, В. Ф. Білошицький [та ін.] // *Український журнал хірургії*. – 2011. – № 5 (14). – С. 170–173.
 7. Патент на корисну модель № 72889 Спосіб накладання колоректального первинно-нефункціонуючого анастомозу /

Гриценко Й. М., Беденюк А. Д., Гриценко С. Й. – Зареєстровано в Державному реєстрі патентів України на корисні моделі 27.08.12.
 8. Risk factors for mortality-morbidity after emergency-urgent colorectal surgery / K. Skala, P. Gervaz, N. Buchs [et al.] // *International journal of colorectal disease*. – 2009. – № 24. – P. 311–316.
 9. Anastomotic leakage following low anterior resection for rectal cancer / D. Kanellos, M. G. Pramateftakis, G. Vrakas [et al.] // *Tech Coloproctol*. – 2010. – № 14. – P. 35–37.
 10. Risk factors for clinical anastomotic leakage and postoperative mortality in elective surgery for rectal cancer / Martin Kruschewski, Hayo Rieger, Uwe Pohlen [et al.] // *International journal of colorectal disease*. – 2007. – № 22. – P. 919–927.
 11. Self-expanding metallic stent in malignant colonic obstruction: experiences from Sweden / Mattias Lepsenyi, Stefan Santen, Ingvar Syk [et al.] // *BMS Research Notes*. – 2011. – № 4. – P. 274.
 12. Afterhours colorectal surgery: a risk factor for anastomotic leakage / Niels Komen, Jan-Willem Dijk, Zarina Lalmahomed [et al.] // *International journal of colorectal disease*. – 2009. – № 24. – P. 789–795.
 13. Rapid morphological changes and loss of collagen following experimental acute colonic obstruction / Peter-Martin Krarup, Martin Rehn, Janna Sand-Dejmek [et al.] // *International journal of colorectal disease*. – 2012.

Отримано 15.08.13