

УДК 616.317-006.6-089.844

© Л. М. СКАКУН, І. Й. ГАЛАЙЧУК

ДВНЗ "Тернопільський державний медичний університет імені І. Я. Горбачевського"

Спосіб пластики губ і кута рота після радикального видалення злоякісної рецидивної пухлини

L. M. SKAKUN, I. Y. HALAYCHUK

SHEI "Ternopil State Medical University by I. Ya. Horbachevsky"

METHOD OF LIPS AND CORNER OF THE MOUTH PLASTIC AFTER RADICAL REMOVAL OF MALIGNANT RECURRENT TUMOR

Проведено аналіз різних методів пластичного усунення дефектів верхньої і нижньої губи, кута рота і щоки, показано переваги того або іншого методу. Обґрунтовано доцільність одномоментного комплексного хірургічного лікування значних дефектів обличчя. На основі власного досвіду запропоновано новий метод пластики великого післяопераційного дефекту тканини верхньої і нижньої губи, кута рота і щоки.

The analysis of the various methods of plastic removal of the upper and lower lip defects, corner of the mouth and cheeks was conducted, the advantages of one or another methods were demonstrated. The expediency of instantaneous complex of the surgical treatment of the large face defects was justified. Based on the own experience the new method of plastic of the large postoperative tissue defects of the upper and lower lip, corner of the mouth and cheeks was proposed.

Постановка проблеми і аналіз останніх досліджень та публікацій. Лікування злоякісних пухлин голови та шиї є складною проблемою. Радикальне видалення поширених пухлин призводить до утворення великих дефектів, які спричиняють ті чи інші порушення функцій або косметичні вади. Анатомічні особливості органів голови та шиї є причиною того, що навіть невеликі за розміром злоякісні новоутворення вимагають проведення значних за об'ємом хірургічних втручань.

Злоякісні пухлини шкіри навколо ділянки нерідко розповсюджуються до присінка ротової порожнини, на кут ротової щілини та щоку, на м'які тканини підборідкової ділянки та фронтальний відділ нижньої щелепи. При видаленні таких новоутворень виникають значні дефекти м'яких тканин [1].

Косметичні та функціональні порушення після подібних операцій викликають порушення функції ковтання, жування, мовлення, дихання, позбавляють хворих можливості працювати, бути суспільно активними. Ефективність реабілітації хворих з дефектами губ, кута рота, щоки полягає у забезпеченні природного шляху приймання їжі, відновленні функції жування, мови. Також не менш важливим є досягнення доброго косметичного ефекту. Нині більшість авторів вважає за доцільне при видаленні

злоякісних пухлин виконання одномоментних пластичних операцій [2, 3, 4, 5].

Негайне відновлення форми і функції втраченого органа вважається ідеальним варіантом в реконструктивній хірургії. Однак характер і якість відновних операцій після видалення злоякісних пухлин визначаються багатьма факторами, серед яких слід відзначити найбільш важливі: розміри і конфігурація дефекту, доза раніше проведеної променевої терапії та терміни від її закінчення до моменту реконструктивної операції, локалізація дефектів, стать, вік, соматичний стан хворих, а також наявність супутніх захворювань, ступінь надійності обраного методу, розташування донорської зони в косметично сприятливих ділянках. Первинно виконані відновні операції не сприяють виникненню рецидивів пухлин. Більше того, відсоток рецидивів при первинній пластичній значно нижчий, ніж при відстрочених операціях. Зокрема, рецидиви розвиваються тільки по краю шкірного трансплантата, не проростаючи в нього. Дослідженнями останніх років доведено, що застосування первинних відновних операцій дає можливість розширити показання до операцій для хворих, яких раніше вважали інкурабельними [6].

Мета роботи: описати методику пластичної реконструкції тканин кута рота після радикального видалення рецидивної пухлини і на основі літера-

турних джерел проаналізувати різні методи пластичних операцій у цій ділянці обличчя.

Матеріали і методи. Методику онкопластичної операції проілюстровано на основі клінічного випадку успішної пластичної реконструкції великого післяопераційного дефекту верхньої та нижньої губи, кута рота і щоки у хворого на місцево поширений інвазивний плоскоклітинний рак шкіри.

Клінічний приклад. Хворий П. віком 82 роки звернувся зі скаргами на наявність виразкоподібного дефекту м'яких тканин верхньої і нижньої губи та щоки зліва, витікання назвни рідкої їжі і слини під час приймання їжі, неприємний запах. При клінічному огляді (10. 2009 р.) встановлено, що за рахунок прогресування злоякісної пухлини шкіри утворився наскрізний дефект верхньої і нижньої губ, що займав половину їх протяжності, а також наскрізний дефект кута рота і щоки, пухлина проросла в м'язи лівої щоки. Розміри дефекту губ, кута рота і щоки становили 5,0×6,0 см (рис. 1). Цитологічне дослідження: плоскоклітинний рак. По зовнішньому контуру дефекту шкіра і слизові оболонки інфільтровані злоякісною пухлиною на глибину до 1,0 см. Альвеолярний відросток не уражений, зубний ряд відсутній. Регіональні лімфатичні вузли не пальпувались. Ультразвукове дослідження лімфатичних колекторів шиї не виявило ознак метастатичного ураження. Рентгенографія органів грудної клітки – вікові зміни. Діагноз: плоскоклітинний рак шкіри верхньої губи і м'яких тканин комісуральної ділянки зліва, *prolongatio morbi*, II клінічна група.

Анамнез хвороби. У 2007 році з приводу плоскоклітинного раку шкіри верхньої губи зліва

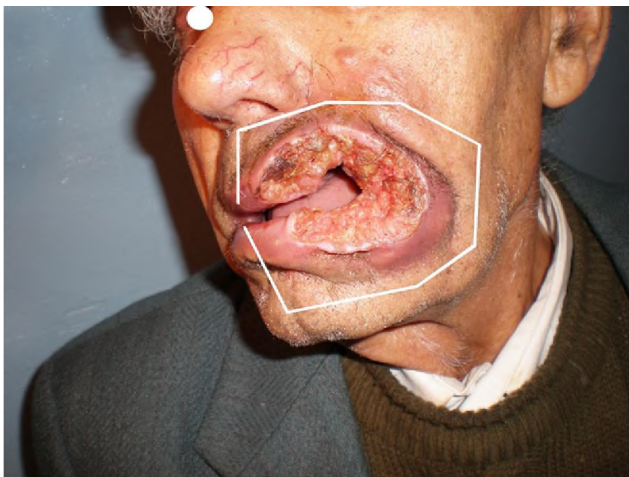

Рис. 1. Масивний рецидив плоскоклітинного раку обох губ, лівої щоки і контури радикальної резекції (13.10.2009).

($T_2N_0M_0$, II стадія) хворий отримав курс близькофокусної рентгенотерапії (40 Грей). Від подальшого лікування відмовився, самостійно застосовував різні мазеві аплікації для загоєння “виразки”.

Лікування. Враховуючи значні розміри пухлини, її морфологічну структуру, неефективність попередньої променевої терапії, прийнято рішення про проведення хірургічного втручання з паліативною метою. Під загальним ендотрахеальним знеболюванням (інтубація трахеї через ніс) було виконано операцію: одноблочну гемірезекцію верхньої та нижньої губ з резекцією тканин лівої щоки, відступивши від краю пухлини на 1,0–1,5 см (рис. 1). Утворився великий дефект верхньої та нижньої губ і лівої щоки. Після ретельного гемостазу і цитологічного підтвердження “чистоти” країв резекції розпочато реконструктивний етап операції (рис. 2).

Для відновлення верхньої губи сформовано вертикальний шкірно-жировий клапоть на лівій щоці (співвідношення ширини клаптя до його довжини 1:2), який транспозиційно переміщений під кутом 90° і підшитий до правої половини верхньої губи. У лівій підщелепово-підпідборідковій ділянці сформовано шкірно-м'язовий клапоть, яким відновлено ліву половину нижньої губи. Причому під час його переміщення виконано додатковий розтин шкіри і м'яких тканин лівої надщелепової ділянки, рану розширено до 3,0 см, що і дозволило сформуванню комісуру рота (рис. 3).

Слизова оболонка по краю дефекту щоки відсепарована на всьому протязі на ширину 1,0–1,5 см, нею частково була вкрита рана зі сторони ротової порожнини. Донорські рани після відсепарування їх країв зшивали.

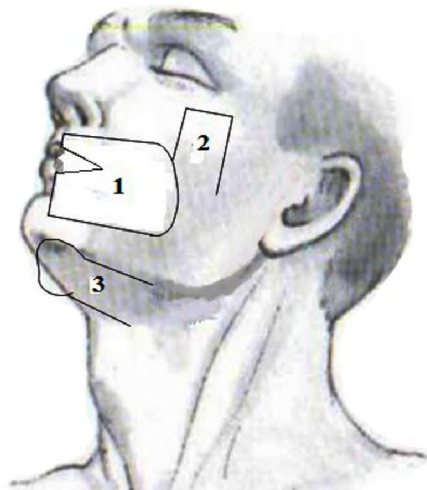


Рис. 2. Схема реконструктивної операції: 1 – дефект тканин після радикальної операції, 2 – щічний транспозиційний клапоть, 3 – підщелепово-підпідборідковий транспозиційний клапоть.

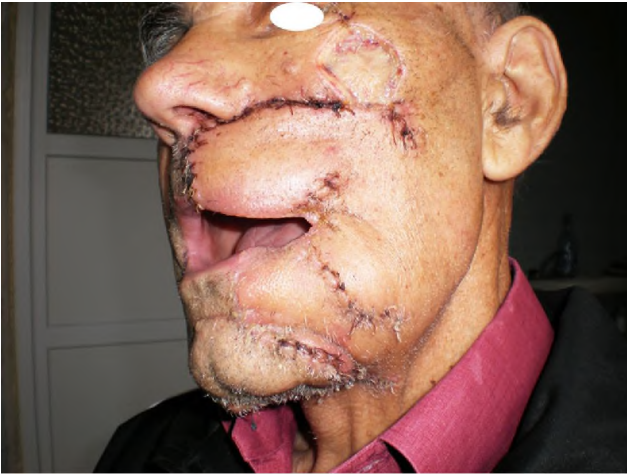

Рис. 3. Результат пластики верхньої і нижньої губи з формуванням лівого кута рота (через два тижні після операції, 26.10.2009).

Таким чином, між двома транспозиційними клаптями з різнонаправленими векторами силових ліній був сформований кут рота. Маючи незалежне кровопостачання, кожен з клаптів залишався життєздатним. Післяопераційний період минув без ускладнень, на 11-й день після операції хворий був виписаний зі стаціонару. Перебував на диспансерному нагляді протягом чотирьох років. Безпосередні та віддалені косметичні результати онкопластичної операції були задовільними (рис. 4 і 5). Функції мовлення та ковтання відновлені.

Отже, одномоментне використання двох транспозиційних клаптів, сформованих у прилеглих до великого дефекту обличчя ділянках, дає змогу домогтися позитивного реконструктивного результату без застосування багатоетапних хірургічних втручань. Клапоть, який містив у собі підшкірний м'яз шиї і підшитий до дефекту нижньої губи, не атрофується і з часом є добрим функціональним бар'єром для їжі.

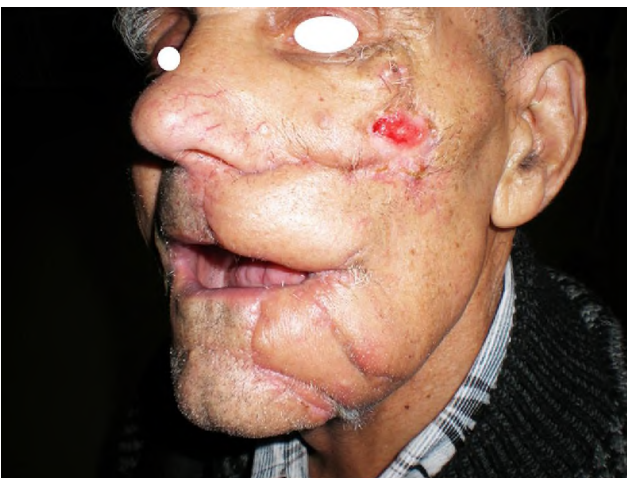

Рис. 4. Хворий через місяць після операції (09.11.2009).

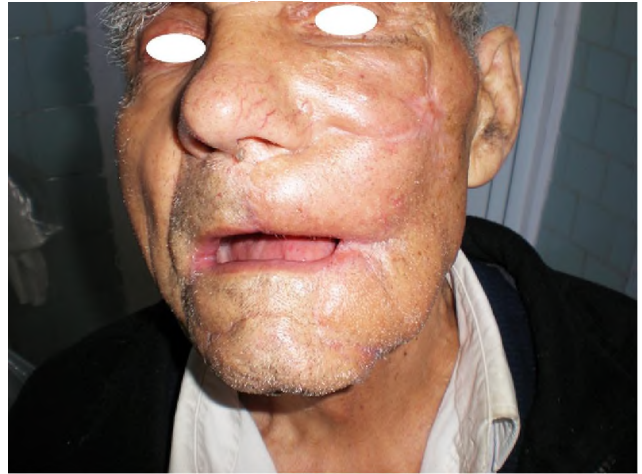

Рис. 5. Функціональний результат через шість місяців (12.04.2010).

Результати досліджень та їх обговорення.

Первинна пластика – відновлення основних структур в ділянці дефекту шкірно-м'язовими клаптями є вирішальним етапом, при якому максимально відновлюються основні функції організму – дихання, жування, ковтання, мовлення. На користь одномоментної пластики свідчить багато фактів: швидка реабілітація хворого, відсутність необхідності формування оро- або фарингостоми. Для підвищення якості життя даної категорії хворих на перший план виходить первинна пластика дефектів ротацийними клаптями із збереженим джерелом кровопостачання.

Шкірно-м'язові клапті мають певні живлячі судини, кровопостачання шкіри в них краще, ніж у шкірно-фасціальних, і в правильно викроєних клаптях некрозів не спостерігається. Перевага шкірно-м'язових клаптів у тому, що пластика проводиться в один етап.

На сьогодні про високу (>90 %) життєздатність носогубного клаптя повідомляють у багатьох дослідженнях. Також більшість авторів погоджується, що дефекти порожнини рота розмірами до 5,0×5,0 см можуть бути закриті з використанням цієї техніки [7, 8, 9].

Дефекти кута рота заміщали методом подвійної V-Y-пластики. Дефекти медіальної частини щоки заміщали за допомогою пластики по Esser-Imre-Weerda, V-Y-пластики [10]. Повношарові дефекти латеральної частини верхньої губи довжиною до 50 % довжини губ відновлюють за допомогою ротацийних клаптів за методикою Blasius (1840) [4]. Дефекти кута рота заміщають методами Rehn-Fries-Brusati (1979). Крупні комбіновані повношарові дефекти кута рота та щоки заміщають пластиком за Esser у модифікації Weerda (1985) та за допомогою клаптя за Estlander [11].

А. И. Неробеев пропонує при відсутності половини обох губ та прилеглих тканин щоки використовувати дельтопекторальний клапоть, клапоть з включенням великого грудного м'яза та місцеві тканини, шкірно-фасціальні трансплантати [12].

У три етапи здійснюється пластичне відновлення комбінованих дефектів губ, кутів рота і щік органотипічним пластичним матеріалом, розроблений спосіб пластики наскрізних дефектів приротової ділянки органотипічним пластичним матеріалом [13].

Для усунення великого дефекту щоки деколи використовують філатовські стебла, застосовуючи схему операційних втручань, розроблену Ф. М. Хітровим, або методом О. П. Чудакова [14].

Група вчених Національного інституту раку запропонувала спосіб реконструкції дефекту верхньої і нижньої губи з комісурою та прилеглими тканинами щоки при хірургічному лікуванні місцево поширеного раку губи, що включає аутотрансплантацію шкірно-фасціального клаптя. Спосіб відрізняється тим, що реконструкцію проводять за один пластичний етап, а донорську тканину отримують із передньо-зовнішньої поверхні передпліччя [15]. Застосування даного способу дає можливість в один пластичний етап відновити дефект верхньої і нижньої губи з комісурою та прилеглими тканинами щоки, без значної деформації донорської ділянки, та в короткі терміни отримати добрий функціональний і естетичний результат. Проте під час операції виникає необхідність у виділенні реципієнтних судин і формуванні мікросудинних анастомозів, що можливо зробити не у всіх лікарнях.

Запропоновано спосіб реконструкції значних наскрізних дефектів щоки, кута рота, фрагментів верхньої та нижньої губи, які виникають внаслідок злоякісних пухлин, операцій, променевої терапії, травми і ускладнень специфічних інфекцій. Особливістю усунення наскрізних дефектів є необхідність створення внутрішньої поверхні рота і відновлення функціональної активності органа, у зв'язку з чим подвоюється потреба в пластичному матеріалі. Поставлена мета досягається тим, що в способі реконструкції подібних дефектів пропонується використовувати три різних клапті. Перший клапоть – ротаційний, шкірно-жировий, із сусідніх анатомічних ділянок, який заміщає шкірний дефект верхньої і нижньої губ. Живлення клаптя здійснюється за рахунок лицевої артерії. Другий клапоть формується з жувального м'яза з однієї сторони. Цей клапоть відновлює функцію кругового м'яза рота. Кровопостачання клаптя реалізується за рахунок жувальної артерії. І третій клапоть – фасціальний скроневий, який заміщає дефект слизової оболонки, дефект червоної обля-

мівки верхньої та нижньої губи і кута рота. Цей клапоть живиться з поверхневої скроневої артерії. Переваги запропонованого способу полягають в одномоментності і простоті виконання. Маючи незалежне кровопостачання, кожен з клаптів залишається життєздатним при порушенні трофіки. Метод не вимагає додаткової хірургічної корекції. Завдяки гарному живленню клаптів можливе проведення променевої терапії в післяопераційному періоді в радикальних дозах з мінімальними післяпроменевими ускладненнями. Даний вид нового методу відновлення великого наскрізного дефекту м'яких тканин щоки, кута рота, фрагментів верхньої та нижньої губи рекомендований для практичного використання [5].

Переваги запропонованого нами методу полягають в одномоментності і простоті виконання. Маючи незалежне кровопостачання, кожен з клаптів залишається життєздатним при порушенні трофіки. Метод не вимагає додаткової хірургічної корекції. Завдяки гарному кровопостачанню клаптів можливе проведення променевої терапії в післяопераційному періоді в радикальних дозах. Запропонований метод забезпечує добрий функціональний і косметичний результат, забезпечує герметичність порожнини рота, рух губ, нормальне приймання їжі, розбірливість мови, покращуючи якість життя пацієнтів, їх психологічну та соціальну реабілітацію.

Застосування вищевказаних клаптів є надійним та мінімально травматичним методом для реконструкції великих за розміром дефектів порожнини рота, в даному випадку обох губ, кута рота та щоки.

Надання повної та комплексної одномоментної допомоги хворим з гострими дефектами обличчя дасть змогу зменшити потребу в реопераціях з відповідною оптимізацією фінансово-організаційної складової лікувального процесу.

Використання клаптів для пластичного усунення великих за розміром дефектів порожнини рота дозволяє досягти позитивних показників функціональної реабілітації хворих та задовільних естетичних результатів пластики.

Висновки. 1. У хворих на місцево поширений рак тканин, які формують верхню та нижню губи, кут рота і щоку, доцільно застосовувати онкопластичну методику – радикальне видалення пухлини шкіри і м'яких тканин з одномоментною пластикою шкірно-жировим клаптем дефекту верхньої губи і щоки і шкірно-м'язовим підщелеповопідпідборідковим клаптем дефекту нижньої губи.

2. Сформований кут рота між двома транспозиційними клаптями з різнонаправленими вектора-

ми силових ліній має добрий функціональний і косметичний ефект, забезпечує герметичність порожнини рота, рух губ, нормальне приймання їжі, розбірливість мови, покращуючи якість життя пацієнтів, їх психологічну та соціальну реабілітацію.

Перспективи подальших досліджень. Визначення оптимальних варіантів такого типу реконструктивно-пластичних операцій на основі створення спільної комп'ютеризованої бази даних методик щелепно-лицевих хірургів і онкохірургів.

СПИСОК ЛІТЕРАТУРИ

1. Пластика післяопераційних дефектів у хворих зі злоякісними пухлинами верхньої та нижньої губи / В. С. Процик, О. М. Трембач, С. В. Коробко [та ін.] // Клиническая онкология. – 2012. – № 8 (4). – С. 86–89.
2. Валіхновський Р. Л. Клінічна ефективність сучасних алгоритмів лікування гострих та вторинних деформацій обличчя / Р. Л. Валіхновський // Український медичний альманах. – 2009. – Т. 12, № 6. – С. 36–40.
3. Галайчук І. Й. Онкопластичні операції у хворих на злоякісні пухлини шкіри голови / І. Й. Галайчук, І. С. Данилків, М. І. Домбрович // Буковинський медичний вісник. – 2012. – Т. 16. – №3 (63), ч. 1. – С. 195–199.
4. Валіхновський Р. Л. Сучасний погляд на базові принципи формування лікувально-діагностичного стандарту в реконструктивній хірургії набутих вад обличчя – прогресивний розвиток технічного аспекту / Р. Л. Валіхновський // Ліки України. – 2009. – № 8 (134). – С. 63–66.
5. Пат.2489096 RU. МПК А61В 17/00. Спосіб пластики обширного сквозного дефекта м'яких тканин щіки, угла рта, фрагментов верхньої і нижньої губи / Дробышев А. Ю., Илькаев К. Д., Циклаури В. Т., Алиева С. Б., Азизян Р. И., Шипкова Т. П., Задеренко И. А. – М., 2013.
6. Галайчук І. Й. Рани в онкохворих: патофізіологічні та клінічні аспекти / І. Й. Галайчук // Хірургія України. – 2012. – № 4 (44). – С. 44–52.
7. Reconstruction of oral mucosal defects using the nasolabial flap: clinical experience with 22 patients / A. Eckardt, H. Kokenmuller, F. Tavassol [et al.] // Head & Neck Onc. – 2011. – N 3. – P. 28.
8. Kim K.W. Usage of nasolabial skin flaps for the reconstruction of various intraoral defects / K.W. Kim, E.Y. Lee // J. Kor. Assoc. Maxillofac. Plast. Reconstr. Surg. – 2007. – № 1. – P. 71–79.
9. Lazaridis N. Superiorly of inferiorly based islanded nasolabial flap for buccal mucosa defects reconstruction / N. Lazaridis, L. Tilaveridis, D. Karakasis // J. Oral. Maxillofac. Surg. – 2008. – № 66. – P. 7–15.
10. Weerda H. Reconstructive facial plastic surgery / H. Weerda // A problem-solving manual. – Stuttgart : Thieme, 2001. – P. 23–55.
11. Terino E. O. Alloplastic contouring in the malar-midface-middle third facial aesthetic unit / E. O. Terino // The art of alloplastic facial contouring / Ed. by E.O. Terino, R.S. Flowers. – St. Louis : Mosby Year-Book. – 2000. – P. 79–96.
12. Неробеев А. И. Восстановление тканей головы и шеи сложными артериализированными лоскутами / А. И. Неробеев. – М. : Медицина, 1988. – С. 113, 250.
13. Чудаков О. П. Варианты возмещения сквозных дефектов приротовой области с помощью органотипического пластического материала / О. П. Чудаков, Н. М. Тризна, Л. И. Тесевич // Медицинские новости. – 2005. – № 5. – С. 82–87.
14. Бернацкий Ю. И. Травматология и восстановительная хирургия челюстно-лицевой области / Ю. И. Бернацкий. – К. : Вища школа, 1985. – С. 230.
15. Пат. 46996 UA. МПК А61В 17/00. Спосіб реконструкції дефекту верхньої і нижньої губи з комбісурою та прилеглими тканинами щіки при хірургічному лікуванні місцевого поширеного раку губи / Кравець О. В., Плахотній І. В., Щепотін І. Б. – № u200908119 ; заявл. 03.08.2009 ; опубл. 11.01.2010, Бюл. № 1/2010.

Отримано 15.09.14