

УДК 616.-89+616.12

© А. В. СУДУС, Т. Б. ГУДЗЕНКО, І. М. ШЕВЧУК

ДВНЗ "Івано-Франківський національний медичний університет"

Безпосередні результати перших 103 кардіохірургічних операційних втручань на Прикарпатті

A.V. SUDUS, T. B. HUDZENKO, I. M. SHEVCHUK

SHEI "Ivano-Frankivsk National Medical University"

IMMEDIATE RESULTS OF THE FIRST 103 CARDIAC SURGERY OPERATIONS IN PRYKARPATTYA

У статті наведено результати операцій на серці в умовах штучного кровообігу у 103 хворих, виконаних впродовж 2012–2014 рр. на базі лікувально-діагностичного центру "Сімедгруп" Івано-Франківського національного медичного університету. Серед них 71 (68,9 %) чоловік і 32 (31,1 %) жінки віком від 26 до 78 років, середній вік $(61,4 \pm 10,6)$ року. Операції коронарного шунтування виконано у 72 (69,9 %) хворих. Операції ізольованого коронарного шунтування проведено у 60 (83,3 %) пацієнтів. У 69 (95,8 %) хворих для ревазуляризації передньої міжшлуночкової артерії використали ліву внутрішню грудну артерію, у 3 (4,2 %) – виключно аутовенозні графти. У 28 (27,2 %) із 103 хворих операційні втручання проведено на клапанному апараті серця. Протезування аортального клапана виконано у 15 (53,5 %), мітрального – у 12 (42,8 %), обох клапанів – у одного хворого. У 6 (21,4 %) пацієнтів показанням до хірургічного втручання став інфекційний ендокардит з ураженням клапанів серця. Післяопераційні ускладнення виникли у 4 (3,9 %) хворих. Нестабільність груднини у 2 пацієнтів була корегована стернопластиком. Спонтанний пневмоторакс у 2 хворих був ліквідований дренажуванням плевральної порожнини за Бюлау. Всі пацієнти в задовільному стані були виписані для подальшої реабілітації.

The article contains the results of open heart surgery on 103 patients within 2012–2014 in Ivano-Frankivsk National Medical University on the clinical base of Medical and Diagnostic Center "Simedgroup". The operations were performed on patients, 71 (68.9 %) of which are male and 32 (31.1 %) are female between 26 and 78 years of age. The average age of patients is (61.4 ± 10.6) years. Coronary artery bypass surgery was performed on 72 patients (69.9 %). Isolated coronary artery bypass grafting was performed in 60 cases (83.3 %). In 69 cases (95.8 %) the left internal thoracic artery was used for the revascularization of the left anterior descending artery, but in 3 cases (4.2 %) only venous grafts were used. In the 28 out of 103 cases (27.2 %) the surgical interventions were performed on the heart valves. The aortic valve replacement was performed in 15 cases (53.5 %), mitral – in 12 cases (42.8 %), both valves – in one case. There were 6 cases (21.4 %), in which the infective endocarditis with damage to heart valves became an indication for a surgical intervention. Postoperative complications occurred in 4 cases (3.9 %). The instability of the sternum was corrected with the help of sternal plastic surgery in 2 cases. Spontaneous pneumothorax was dissolved with the help of chest drainage in 2 cases. According to the article, all patients with satisfactory condition were discharged for further rehabilitation.

Постановка проблеми і аналіз останніх досліджень та публікацій. Захворювання серця і судин є найчастішою причиною смерті населення як у світі, так і в Україні. У загальній структурі смертності вони становлять 66,4 %. Від серцево-судинних захворювань, на жаль, вмирають люди віком від 30 до 60 років, тобто у розквіті працездатності, інтелектуального та фізичного потенціалу. Сучасна кардіохірургія володіє усіма необхідними засобами, щоб суттєво впливати на показники смертності та інвалідизації від цих недуг [1].

За розрахунками, кількість хворих в Україні, які потребують кардіохірургічної допомоги, сягає 35 тис. на рік. Крім того, в нашій країні є 150 тис. хворих, яким необхідне кардіохірургічне лікування. Фактич-

но в Україні кардіохірургічна допомога надається тільки 54 % хворим, які його потребують [2].

Створення кардіохірургічної служби на Прикарпатті зумовлено нагальною потребою наближення висококваліфікованої кардіохірургічної допомоги жителям Івано-Франківської області.

Мета роботи: оцінити безпосередні результати операцій на відкритому серці, проведених у 103 хворих впродовж 2012–2014 рр. на кафедрі хірургії № 2 та кардіохірургії Івано-Франківського національного медичного університету, на клінічній базі лікувально-діагностичного центру "Сімедгруп".

Матеріали і методи. Операції на серці в умовах штучного кровообігу започатковані на кафедрі хірургії

№ 2 та кардіохірургії на базі лікувально-діагностичного центру “Сімедгруп” Івано-Франківського національного медичного університету у червні 2012 року. Серед прооперованих 103 хворих: 71 (68,9 %) чоловік і 32

(31,1 %) жінки віком від 26 до 78 років. Середній вік прооперованих хворих склав (61,4±10,6) року.

Гендерний та віковий спектр прооперованих хворих представлений в таблиці 1.

Таблиця 1. Розподіл прооперованих хворих за віком та статтю

Стать	Молодий вік (до 45 років)	Середній вік (45–59 років)	Літній вік (60–74 роки)	Старечий вік (понад 75 років)
Чоловіки	4	27	34	6
Жінки	4	12	15	1
Разом	8	39	49	7

Хворі чоловіки літнього і похилого віку склали 39 % (40 із 103 хворих). Ці дані відповідають закономірному процесу старіння людського організму та відповідного зростання кількості серцево-судинних захворювань.

Об’єм хірургічних втручань на серці включав майже весь спектр операційних втручань у дорослих, а саме: коронарне шунтування, протезування та пластику клапанів серця, видалення пухлин серця (міксому), операції при аневризмах висхідного відділу аорти, корекцію деяких уроджених вад серця (дефект міжпередсердної перетинки).

Всі операційні втручання проводили в умовах комбінованої (тотальної інтравенозної та інгаляційної) анестезії з штучною вентиляцією легень (наркозно-дишальний апарат Fabius Tigo, Німеччина), штучного кровообігу (апарат штучного кровообігу MAQUET, Німеччина) та помірної гіпотермії (28–32 °С). Захист міокарда під час основного етапу операції здійснювали з використанням кров’яної холодової гіперкалієвої кардіopleгії за методом Calafiore [3].

Операції проводили після детального обстеження хворих, визначення відповідних показань та об’єму втручання, оцінки його ризику і можливих ускладнень.

Показаннями до відкритого операційного втручання при ішемічній хворобі серця (ІХС) вважали стеноз стовбура лівої коронарної артерії (ЛКА) понад 50 %, багатосудинне ураження коронарних артерій з локалізацією в проксимальних відділах передньої міжшлуночкової артерії (ПМША) понад 75 % та наявність післяінфарктної аневризми лівого шлуночка. Протезування клапанів серця проводили при гемодинамічно значимих вадах, зокрема стенозі та/або недостатності III–IV ступенів [4, 5]. Міксому лівого передсердя та аневризму висхідної аорти також вважали абсолютними показаннями до операційного втручання.

Результати досліджень та їх обговорення. Операції коронарного шунтування виконано у 72 (69,9 %) із 103 хворих. З них операції ізольованого коронарного шунтування проведено у 60 (83,3 %) пацієнтів.

Всього було накладено 199 коронарних шунтів, середня кількість шунтів на одного хворого склала 2,7.

Для реваскуляризації передньої міжшлуночкової артерії у 69 (95,8 %) хворих використали ліву внутрішню грудну артерію (ЛВГА). Застосування ЛВГА є “золотим стандартом” коронарної хірургії, оскільки велика кількість проведених рандомізованих досліджень показала найкращі віддалені результати після її використання [6].

Для шунтування коронарних артерій інших бассейнів використовували велику підшкірну вену з нижніх кінцівок. Таким чином, у структурі проведених операційних втручань переважали операції коронарного шунтування (табл. 2).

Тільки у 3 (4,2 %) із 72 хворих для шунтування використали виключно аутовенозні графти. З них за наявності пухлини лівої легені і необхідності проведення в майбутньому торакотомії (1), при оклюзії ЛВГА (1), у зв’язку з вираженим остеопорозом груднини (1). Забір ЛВГА при значному остеопорозі груднини значно збільшував ризик виникнення післяопераційних ускладнень.

Використання виключно артеріальних графтів сприяло кращим віддаленим результатам [7]. У 5 (6,9 %) хворих використали ЛВГА для шунтування ПМША та діагональної артерії (ДА) у вигляді секвенційного анастомозу (рис. 1 А).

В одного хворого провели повну артеріальну реваскуляризацію трьох магістральних коронарних артерій, в тому числі ПМША огинаючої артерії (ОА), правої коронарної артерії (ПКА) з використанням обох внутрішніх грудних артерій. Необхідність їх використання була зумовлена відсутністю великих підшкірних вен на нижніх кінцівках через проведений у минулому венекзез (рис. 1 Б).

У 2 (2,8 %) хворих, які перенесли Q-інфаркт міокарда, діагностували гемодинамічно значиму аневризму передньо-бокової стінки лівого шлуночка. Для хірургічної корекції поряд з коронарним шунтуванням виконали лінійну пластику лівого шлуночка та ендовентрикулопластику лівого шлуночка за Дором (V. Dor et al., 1989).

Таблиця 2. Характеристика операцій коронарного шунтування

Вид втручання	Кількість хворих n=72	Ускладнення	Летальність
Ізольоване коронарне шунтування	60	2	0
Коронарне шунтування з резекцією післяінфарктної аневризми лівого шлуночка	2	0	0
Коронарне шунтування у поєднанні з протезуванням аортального клапана	6	0	0
Коронарне шунтування у поєднанні з протезуванням/пластикою мітрального клапана	2/1	0	0
Коронарне шунтування у поєднанні з протезуванням обох клапанів	1	0	0
Всього:	72	2	0
з них шунтування 1-ї судини	10		
шунтування 2-х судин	13		
шунтування 3-х судин	34		
шунтування 4-х судин	14		
шунтування 5-х судин	1		

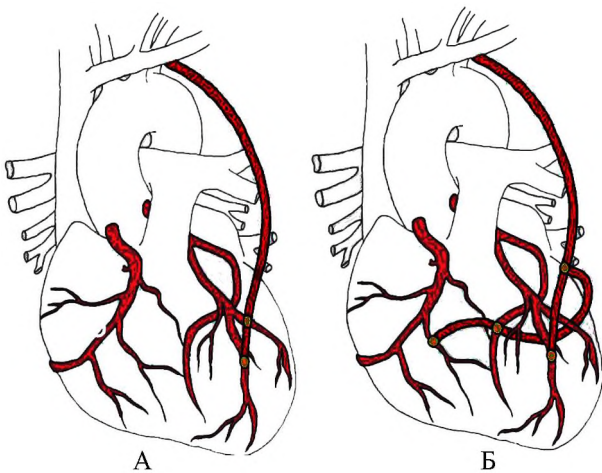


Рис. 1. Схема аутоартеріального коронарного шунтування: А – секвенційний анастомоз лівої внутрішньої грудної артерії до діагональної артерії та передньої міжшлуночкової артерії; Б – двомарне шунтування у вигляді Т-подібного шунта.

У 10 (13,9 %) хворих ІХС була поєднана з гемодинамічно значимими вадами клапанів серця, що, крім коронарного шунтування, потребувало протезування або пластики клапанів серця.

У 28 (27,2 %) із 103 хворих операційні втручання проведені на клапанному апараті серця (табл. 3).

У 2 (2,8 %) хворих, які перенесли Q-інфаркт міокарда, діагностували гемодинамічно значиму аневризму передньо-бокової стінки лівого шлуночка. Для хірургічної корекції поряд з коронарним шунтуванням виконали лінійну пластику лівого шлуночка та ендовентрикулопластику лівого шлуночка за Дором (V. Dor et al., 1989).

У 10 (13,9 %) хворих ІХС була поєднана з гемодинамічно значимими вадами клапанів серця, що, крім коронарного шунтування, потребувало протезування або пластики клапанів серця.

У 28 (27,2 %) із 103 хворих операційні втручання проведені на клапанному апараті серця (табл. 3).

Таблиця 3. Характеристика операцій протезування клапанів серця

Вид втручання	Кількість хворих (n=28)	Ускладнення	Летальність
Протезування аортального клапана	15	2	0
Протезування мітрального клапана	12	0	0
Протезування обох клапанів	1	0	0

Серед вад аортального клапана, що потребував хірургічної корекції, домінував аортальний стеноз переважно за рахунок вираженого фіброзу та кальцинозу стулок різноманітної етіології: ревматизм, дегенеративні зміни стулок, “кальцинуюча хвороба серця” (рис. 2).

Показаннями до протезування мітрального клапана у 10 із 12 хворих слугував мітральний стеноз ревматичного генезу (рис. 3).

У 6 (21,4 %) хворих показанням до хірургічного втручання став інфекційний ендокардит з ураженням клапанів серця. Чотири пацієнти були прооперовані у гострій стадії інфекційного ендокардиту з вегетаціями на стулках мітрального (3) та аортального клапанів (1). У двох хворих операційне втручання виконали при хронічному перебігу інфекційного ендокардиту, що привело до формування вираженої аортальної недостатності за рахунок перфорації або руйнації стулок.

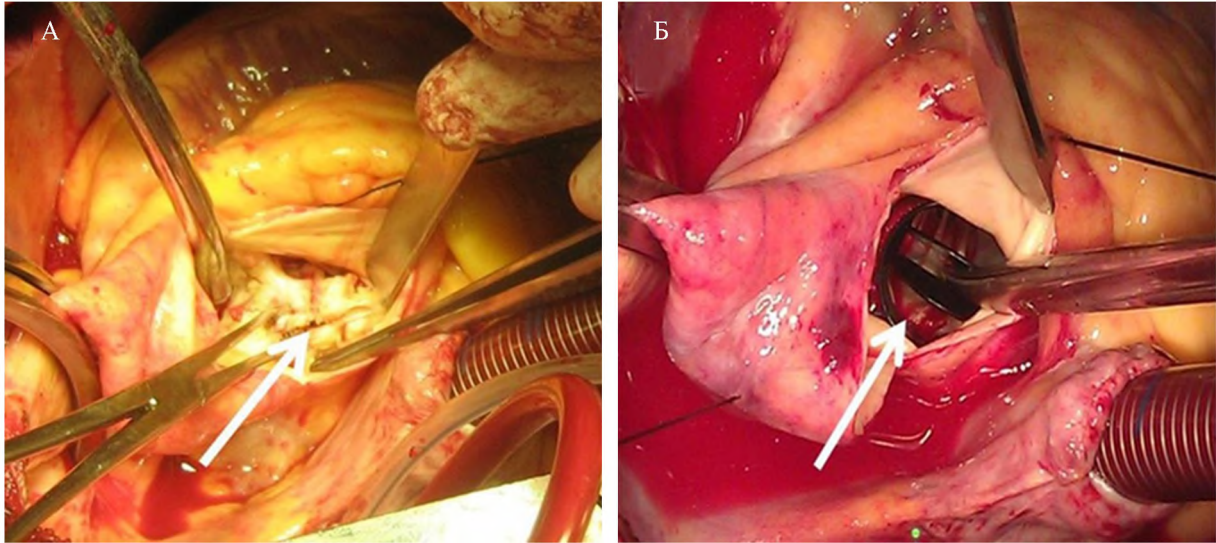


Рис. 2. Хв. Ч., 73 р., медична карта № 103. Аортальний стеноз IV ст., виражений кальциноз стулок аортального клапана: А – до корекції; Б – після корекції.

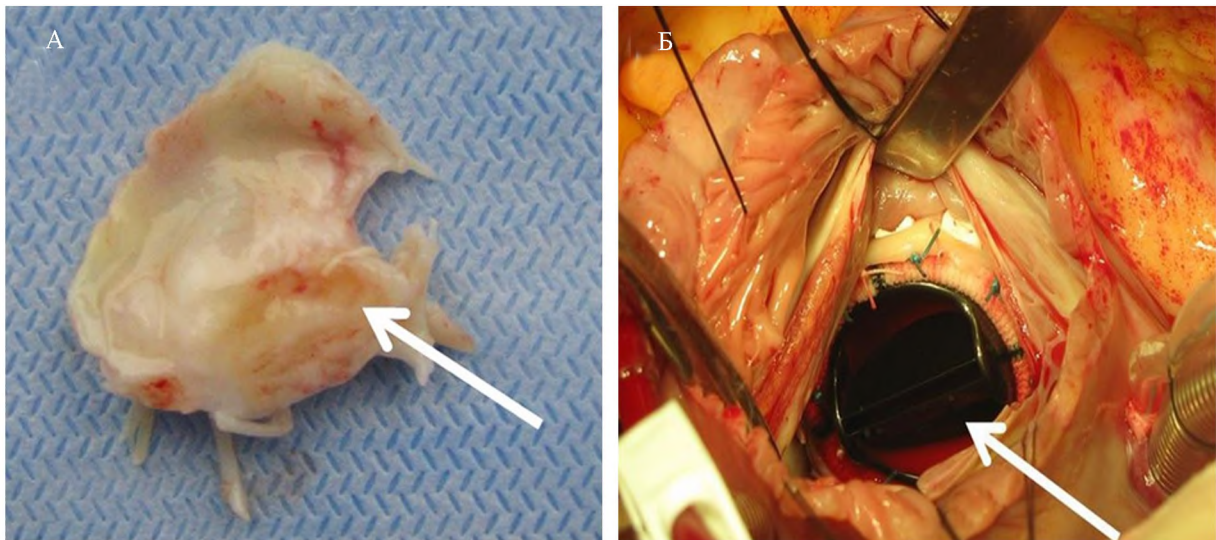


Рис. 3. Хв. К., 47 р., медична карта № 130. Мітральний стеноз III ст., виражений фіброз стулок мітрального клапана ревматичного генезу: А – висічена передня стулка; Б – механічний протез у мітральній позиції.

У 3 (2,9 %) із 103 хворих проведено інші види операційних втручань на серці. Зокрема, у одного хворого з аневризмою висхідного відділу аорти виконали операцію Бентала (Н. Н. Bentall, 1968), яка включає протезування аортального клапана та висхідного відділу аорти. Хірургічну корекцію дефекту міжпередсердної перетинки та видалення міксоми лівого передсердя – по одному хворому.

Післяопераційні ускладнення виникли у 4 (3,9 %) пацієнтів. Нестабільність груднини у 2 хворих була корегована стернопластиком. Спонтанний пневмоторакс у 2 пацієнтів був ліквідований дренажуванням плевральної порожнини за Бюлау. Всі хворі живі. Середній термін післяопераційного періоду склав $(9,1 \pm 2,7)$ ліжко-дня. Всі хворі виписані зі стаціона-

ру з покращанням та переведені на реабілітацію в обласний кардіологічний диспансер або в районну лікарню за місцем проживання.

Висновки. Створення кардіохірургічної служби на Прикарпатті ще далеко від завершення. Впровадження в практичну діяльність операційних втручань на відкритому серці в умовах штучного кровообігу, що включає на даний час коронарне шунтування, протезування та пластику клапанів серця, видалення міксоми, операції при аневризмах висхідного відділу аорти, корекцію дефекту міжпередсердної перетинки, ставить реальне завдання наближення висококваліфікованої кардіохірургічної допомоги до жителів Івано-Франківської області.

СПИСОК ЛІТЕРАТУРИ

1. Книшов Г. В. Резолюція V Конгресу серцево-судинних хірургів України і Польщі “Актуальні питання серцево-судинної хірургії”, присвяченого сторіччю з дня народження академіка М. М. Амосова / Г. В. Книшов // Укр. мед. часопис. – 2013. – № 4 (96). – С. 11–12.
2. Підсумки роботи Асоціації серцево-судинних хірургів України в 2012 році // Серцево-судинна хірургія. Щорічник наукових праць Асоціації серцево-судинних хірургів України. – К., 2013. – Вып. 21. – С. 13–18.
3. Inter-mittent antegrade warm blood cardioplegia / A. M. Calafiore, G. Teodori, A. Mezzetti [et al.] // Ann. Thorac. Surg. – 1995. – Vol. 59. – P. 398–402.
4. 2011 ACCF/AHA Guideline for coronary artery bypass graft surgery: a report of the American College of Cardiology Foundation / American Heart Association Task Force on Practice Guidelines / L. D. Hillis, P. K. Smith, J. L. Anderson [et al.] // Circulation. – 2011. – Vol. 124. – P. 652–735.
5. Guidelines on the management of valvular heart disease (version 2012) / A. Vahanian, J. Alfieri, F. Andreotti [et al.] // European Heart Journal. – 2012. – Vol. 33. – P. 2451–2496.
6. Use of the left internal mammary artery to the left anterior descending artery: a study of patient characteristics, effect on morbidity and mortality and reasons for non-usage / S. Karthik, A. K. Srinivasan, A. D. Grayson [et al.] // Ann Thorac. Surg. – 2004. – Vol. 78. – P. 142–148.
7. Comparison of bilateral internal thoracic artery revascularization using in situ or Y graft configurations: a prospective randomized clinical, functional, and angiographic midterm evaluation / D. Glineur, C. Hanet, A. Poncelet [et al.] // Circulation. – 2008. – Vol. 118. – P. 216–221.

Отримано 26.09.14