

УДК 616.37-002.4-08.835-06:616.1/4-092

© Ю. І. СУШКО, Т. В. ДАЦКО

ДВНЗ "Тернопільський державний медичний університет імені І. Я. Горбачевського"

Структурні зміни внутрішніх органів у динаміці гострого панкреонекрозу та його корекція тривалою внутрішньошлунковою оксигенацією і перитонеальним діалізом

YU. I. SUSHKO, T. V. DATSKO

SHEI "Ternopil State Medical University by I. Ya. Horbachevsky"

STRUCTURAL CHANGES OF THE INTERNAL ORGANS IN THE DYNAMICS OF AN ACUTE PANCREATIC NECROSIS AND ITS CORRECTION BY PROLONGED INTRAGASTRIC OXYGENATION AND PERITONEAL DIALYSIS

Досліджено, що на тлі перитонеального діалізу і оксигенотерапії у тварин з експериментальним панкреонекрозом гістологічні прояви патології зменшувалися. Структурні зміни підшлункової залози в цих експериментальних умовах були ідентичними, проте на тлі перитонеального діалізу більший ефект спостерігався у структурі тонкої кишки, а при оксигенації – у печінці.

It was investigated that in the context of peritoneal dialysis and oxygen therapy histological manifestations decreased in animals with experimental pancreatic necrosis. Structural changes of the pancreas in these experimental conditions were identical, but against peritoneal dialysis greater effect was in the small intestine, and in cases of oxygenation – in the liver.

Постановка проблеми і аналіз останніх досліджень та публікацій. Серед всіх хворих на гострий панкреатит пацієнти з панкреонекрозом становлять у середньому 15–25 % [1]. Летальність при цій патології як у вітчизняних, так і в зарубіжних клініках становить 60–80 % [2]. У випадку розвитку поліорганної недостатності рівень летальності при панкреонекрозі досягає 70–100 % [3].

Печінка виявляється першим органом мішенню, на який припадає основний удар панкреатогенної токсемії у вигляді масивного попадання в кров, що відтікає по ворітній вені, активованих панкреатичних і лізосомальних ферментів, біологічно активних речовин, токсичних продуктів розпаду паренхіми підшлункової залози [4]. Печінкова недостатність зустрічається у кожного четвертого хворого з панкреонекрозом, будучи причиною смерті в 40 % випадків [5].

Загальні зміни в організмі зумовлені спочатку ферментною, а потім і тканинною (з вогнищ некрозу) інтоксикацією [6]. Дія на судинне русло вазоактивних речовин призводить до розладу кровообігу на всіх рівнях: тканинному, органному і системному, що є причиною дистрофічних, некробіотичних і некротичних змін. Тому при гострому панкреатиті

найбільш ранніми і типовими місцевими змінами є пошкодження судин на рівні мікроvasкулярного русла, пов'язані з дією вазоактивних речовин [7].

У лікуванні панкреонекрозу і попередженні печінкової недостатності все частіше застосовуються різні методи детоксикаційної терапії [8]. Найбільшого поширення в клінічній практиці набули гемодіаліз, перитонеальний діаліз, гемо- і лімфосорбція, плазмаферез, а також ентеросорбція [9].

Першочерговим напрямком в удосконаленні інтенсивної терапії хворих, які перебувають у критичному стані, залишається зменшення і ліквідація кисневої недостатності тканин [10]. Відповідно до концепції W. C. Shoemaker (1999), найбільш істотним у відновленні гепатоінтестинальної перфузії при панкреонекрозі визнано забезпечення серцевого викиду, нормалізацію доставки кисню і його споживання [11]. Пошук нових терапевтичних можливостей для відновлення спланхнічного й загального кисневого режиму у хворих на панкреонекроз залишається дуже актуальним [12].

Мета роботи: вивчити гістологічні зміни тканини підшлункової залози, тонкої кишки і печінки в динаміці експериментального панкреонекрозу та під впливом досліджуваних методів корекції.

Матеріали і методи. Панкреонекроз викликали за методикою С. О. Шалімова шляхом локального заморожування обох поверхонь підшлункової залози хлоретилем протягом 10 с [13].

В умовах тіопенталонатрієвого знеболювання (40 мг/кг) тваринам проводили серединну лапаротомію з метою отримання оперативного доступу до підшлункової залози. Контрольним тваринам виконували ідентичну лапаротомію. Рану зашивали пошарово. Через 8 год від початку моделювання панкреонекрозу починали лікування тварин за допомогою комплексної терапії, яка включала в себе антибіотикотерапію (цефтріаксон в дозі 3,5 мг 2 рази на добу внутрішньом'язово) [14], ентеральне введення ентеросорбентів (ентеросгель у дозі 1 мг на добу).

У другій серії експериментів (40 тварин) досліджували вплив внутрішньошлункової оксигенації різними газовими сумішами на ефективність перебігу експериментального панкреонекрозу [14].

У третій серії експериментів (48 тварин) досліджували порівняльну ефективність тривалої внутрішньошлункової оксигенації 100 % киснем (за В. В. Гнатівим) та розробленого способу в умовах корекції панкреонекрозу [14].

У четвертій серії експериментів (48 тварин) досліджували порівняльну ефективність розробленого способу внутрішньошлункової оксигенації сумішшю газів та перитонеального діалізу. Перитонеальний діаліз (розчином CAPD 2) відтворювали за методикою К. Н. Сазонова (2003).

У п'ятій серії експерименту (64 тварини) досліджували ефективність поєднання тривалої внутрішньошлункової оксигенації розробленим методом в комбінації із перитонеальним діалізом стосовно кожного із цих методів зокрема. Для гістологічного дослідження забирали шматочки підшлункової залози, печінки і тонкої кишки, які фіксували в 10 % нейтральному розчині формаліну і заливали в парафін. Зрізи отримували на санному мікроскопі. Препарати фарбували гематоксиліном та еозином. Для гістологічного дослідження використовували мікроскоп ЛОМО Биолам И і систему цифрового виводу зображень гістологічних препаратів.

Результати досліджень та їх обговорення.

Аналіз літературних даних показав, що в умовах виникнення гострого панкреатиту і панкреонекрозу виникають передумови для розвитку гіпоксії як у тканині самої підшлункової залози, так і інших паренхіматозних органів, перш за все – печінки. Це зумовлено викидом у судинне русло вазоактивних речовин, що призводить до розладу кровообігу на всіх рівнях: тканинному, органному і системному

та є причиною дистрофічних, некробіотичних і некротичних змін [15]. Так, у наших дослідках при моделюванні гострого панкреонекрозу ми спостерігали наростання структурних змін у підшлунковій залозі, які проявлялися прогресуючим розвитком дистрофічно-некротичних змін у поєднанні із гострими запальними явищами (рис. 1). Структурні

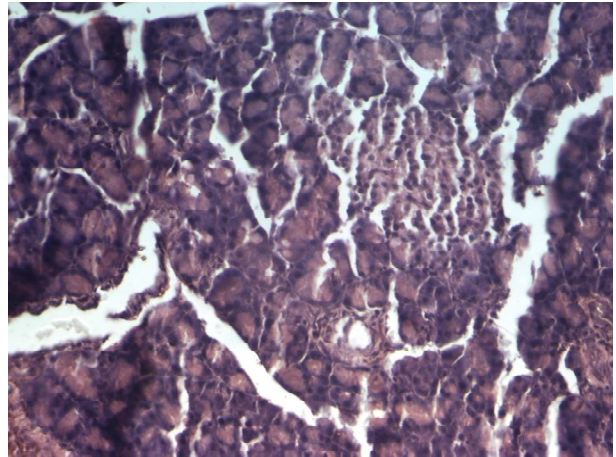


Рис. 1. Гістологічна структура підшлункової залози після моделювання панкреонекрозу на 24 год експерименту. Забарвлення гематоксиліном та еозином. × 200.

зміни, які розвивалися у стінці кишки, проявлялися гострими розладами кровообігу, підвищеною секреторною активністю, помірними дистрофічними змінами в поверхневому епітелії та незначною лімфогістіоцитарною інфільтрацією строми (рис. 2). В структурі печінки виявлялись незначні розлади кровообігу, помірні дистрофічні зміни та виражена лімфогістіоцитарна інфільтрація перипортальних трактів, яка наростала до 48 год. Звертає на себе увагу фазовість проявів гіпоксичних процесів: підвищення до 24 год, спад до 36 год із повторним зростанням на 48 год. Можна припустити, що до 24 год

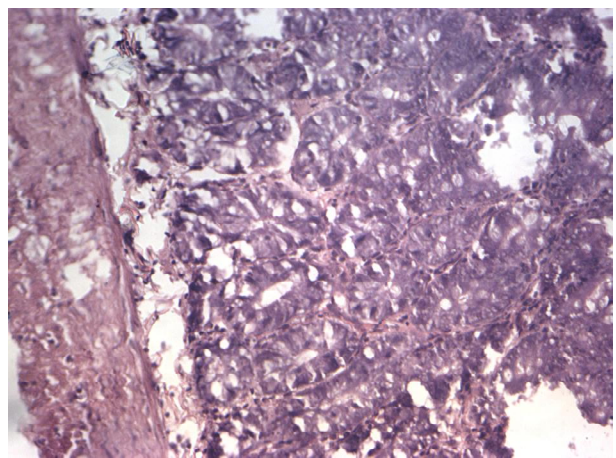


Рис. 2. Гістологічна структура стінки тонкої кишки після моделювання панкреонекрозу на 48 год експерименту. Забарвлення гематоксиліном та еозином. × 200.

виснажуються компенсаторні механізми антигіпоксичного захисту, до яких входять дихальні механізми, гемодинамічні механізми, гематологічні механізми [16] та тканинні механізми [17].

В умовах панкреонекрозу виникають явища гіпоксії, які з моменту виникнення патологічного процесу нейтралізуються терміновими механізмами адаптації. До 24 год вони виснажуються, що, ймовірно, є пусковим моментом стимуляції механізмів формування довготривалої адаптації. Це зумовлює виражене поліпшення досліджуваних показників на 36 год із наступним повторним оксидантним ураженням на 48 год експерименту.

При моделюванні гострого панкреатиту та застосуванні тривалої внутрішньошлункової оксигенації за методикою В. В. Гнатіва у підшлунковій залозі ми спостерігали явища гострого запалення та слабких дистрофічно-некротичних змін епітеліальних компонентів (рис. 3). У стінці тонкої кишки наростали явища дистрофічно-некротичних змін, які проявлялись найбільше у морфологічних змінах слизової оболонки, а також розвитком дистрофічно-некротичних змін у печінці.

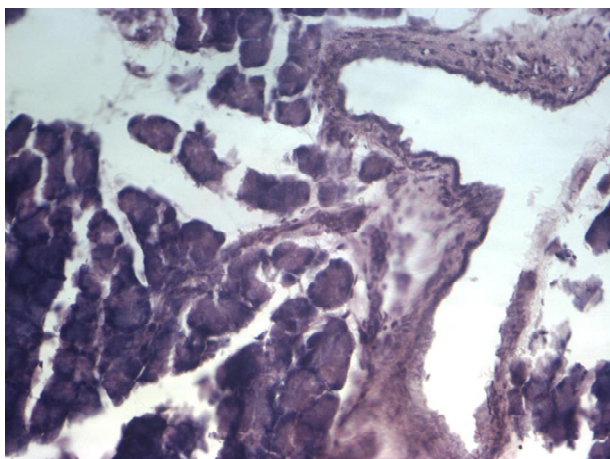


Рис. 3. Структурні компоненти підшлункової залози при моделюванні панкреонекрозу та корекції його за методикою В. В. Гнатіва. Забарвлення гематоксиліном та еозином. $\times 200$.

Відповідно до даних ряду авторів [12], в умовах гострого токсичного гепатиту застосування тривалої внутрішньошлункової оксигенації (по 8 год впродовж 7 днів), починаючи із 24 год після ураження тетрахлорметаном, супроводжувалося вираженим гепатопротекторним ефектом. Вибір даного терміну автори пов'язують з тим, що найбільші відхилення показників обміну кисню настають на 48 год. У цей період відмічається і другий пік збільшення інтенсивності ПОЛ. Феномен повторного оксидантного ураження відмічався й в умовах моделювання гострого токсичного

гепатиту тетрахлорметаном [7]. Очевидно, він має загальнобіологічний характер і відображає процеси компенсації та адаптації до впливу важкого патогенного чинника, який пошкоджує паренхіматозні органи черевної порожнини.

При проведенні аналізу структурних змін у досліджуваних органах під впливом тривалої внутрішньошлункової оксигенації газовою сумішшю за розробленою методикою було виявлено, що в підшлунковій залозі спостерігалось незначне зменшення набряку та лімфогістіоцитарної інфільтрації строми. В стінці кишки ще мали місце розлади кровообігу та помірна лімфогістіоцитарна інфільтрація строми із підвищеною секрецією ентероцитів, а також відмічалась поява гіперплазії епітелію в криптах. Структурні зміни печінки були незначними, при цьому зменшувалось повнокрів'я судин портальних трактів. Таким чином, кожен із досліджуваних методів корекції має вплив на окремі патогенетичні механізми експериментального панкреонекрозу, тому логічним було з'ясувати ефективність поєднаного застосування перитонеального діалізу та розробленого нами методу оксигенотерапії.

При дослідженні гістологічної структури тканини підшлункової залози, тонкої кишки та печінки (рис. 4) при дії суміші газів та перитонеального діалізу ми виявили значно меншу запальну

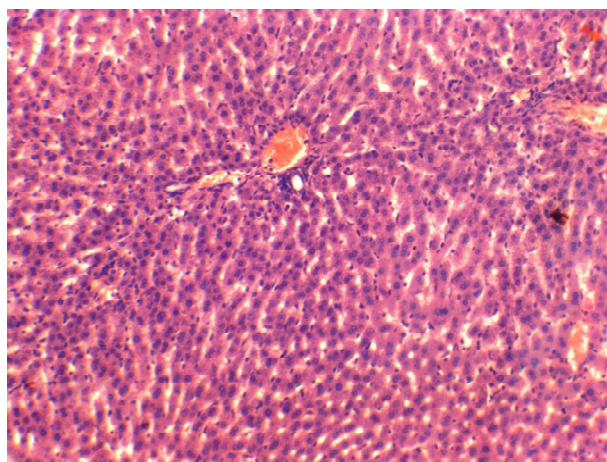


Рис. 4. Гістологічна структура печінки після моделювання панкреонекрозу та корекції перитонеальним діалізом. Забарвлення гематоксиліном та еозином. $\times 160$.

інфільтрацію в досліджуваних органах, поліпшення васкуляризації тканин, що привело до зменшення дистрофічно-некротичних змін в епітеліальних структурах, проте лімфогістіоцитарна інфільтрація строми залишалась значною.

Висновки. 1. Ступінь дистрофічних і некробіотичних змін тканини підшлункової залози, кишки та печінки на тлі експериментального панкрео-

некрозу суттєво менший після застосування розробленого методу оксигенотерапії порівняно із методом В. В. Гнатіва.

2. Гістологічні прояви патології у тварин з експериментальним панкреонекрозом на тлі перитонеального діалізу і оксигенотерапії за розробленим методом зменшувалися. Зміни структури підшлункової залози в цих експериментальних умовах були

ідентичними, проте на тлі перитонеального діалізу більший ефект відмічався у структурі тонкої кишки, а при проведенні оксигенації – в печінці.

Перспективи подальших досліджень. Вивчення та розроблення нових методів запобігання розвитку панкреатогенного шоку, поліорганної недостатності при розвитку панкреонекрозу.

СПИСОК ЛІТЕРАТУРИ

1. Костюченко А. Л. Неотложная панкреатология : справочник для врачей, изд. 2-е, испр. и доп. / А. Л. Костюченко, В. И. Филин. – СПб. : Деан, 2000. – С. 480.
2. Allardyce D. B. Incidence of necrotizing pancreatitis and factors related to mortality / D. B. Allardyce // Am. J. Surg. – 1987. – Vol. 154. – P. 295–299.
3. Beger H. G. Necrectomy and postoperative local lavage in necrotizing pancreatitis / H. G. Beger, B. Rau // Ann. Ital. Chir. – 1995. – Vol. 66. – P. 209–215.
4. Особенности хирургической тактики при лечении больных с сочетанной патологией гепатопанкреатодуоденальной зоны / В. Н. Буценко, Ю. Л. Куницкий, А. М. Дудин и др. // Вісник морської медицини. – 2001. – № 2 (14). – С. 43–47.
5. Диагностика и хирургическое лечение панкреонекроза / Э. И. Гальперин, Т. Г. Дюжева, К. В. Докучаев [и др.] // Журнал им. Н. И. Пирогова. – 2003. – № 3. – С. 37–41.
6. Хирургическое лечение гнойного панкреатита / М. В. Данилов, В. П. Глабай, Р. Я. Темирсултанов, В. И. Макарова // IX Всероссийский съезд хирургов : материалы съезда. – Волгоград, 2000.
7. Орлов Б. Б. Выбор хирургической тактики при инфицированных формах панкреонекроза : автореф. дис. на соискание учёной степени канд. мед. наук / Б. Б. Орлов. – М, 2001.
8. Traverse L. W. The Whipple procedure for complications of chronic pancreatitis / L. W. Traverse, R. A. Kozak // Arh. Surg. – 1993. – Vol. 128. – P. 1047–1053.
9. Острый деструктивный панкреатит: современное состояние проблемы. Ферментозаместительная терапия в абдоминальной хирургии. Мнение специалистов / В. С. Савельев, М. И. Филимонов, Б. Р. Гельфанд, С. З. Бурневич. – М., 2006. – С. 19–21.
10. Intra-abdominal hypertension in patients with severe acute pancreatitis / J. Waele, E. Hoste, S. Blot [et al.] // Critical Care. – 2005. – Vol. 9. – P. 37–44.
11. Helton W. S. Total enteral nutrition versus total parenteral nutrition during pediatric extracorporeal membrane oxygenation / W. S. Helton // Crit. Care. Med. – 1998. – Vol. 26(2). – P. 358–363.
12. Воротинцев С. І. Ентеральна оксигенація в інтенсивній терапії критичних станів / С. І. Воротинцев // Запорозький медичинський журнал. – 2003. – № 2. – С. 1–4.
13. Хирургия печени и желчевыводящих путей / А. А. Шалимов, С. А. Шалимов, М. Е. Ничитайло, Б. В. Доманский. – К. : Здоров'я, 1993. – 473 с.
14. Гнатів В. В. Системний і регіонарний кисневий баланс та періопераційна інтенсивна терапія при ускладнених формах виразкової хвороби шлунка і дванадцятипалої кишки (клініко-експериментальне дослідження) : дис. ... д-ра мед. наук : 14.01.30 / Гнатів В. В. // Дніпропетровська держ. медична академія. – Д., 2006.
15. Early versus late necrosectomy in severe necrotizing pancreatitis / J. Mier, E. L. Leon, A. Castillo, F. Robledo // Am. J. Surg. – 1997. – Vol. 173. – P. 71–75.
16. Balnykov S. I. Prediction of the outcome in patients with necrotic pancreatitis. Khirurgiia / S. I. Balnykov, T. F. Petrenko. – 2010. – Vol. 3. – P. 37–40.
17. Децик Я. Б. Цитокині і гострофазова відповідь при гострому панкреатиті / Я. Б. Децик, А. А. Переяслов, С. М. Чуклін // Вісник морської медицини. – 2001. – № 2 (14). – С. 9–12.
18. Клинико-морфологическая характеристика панкреонекроза в свете хирургического лечения / В. С. Савельев, М. И. Филимонов, Б. Р. Гельфанд, С. З. Бурневич // Анналы хир. – 2001. – № 3. – С. 58–62.
19. Деструктивный панкреатит в свете современных представлений о сепсисе / В. С. Савельев, Б. Р. Гельфанд, В. А. Гологорский [и др.] // Анналы хирургии. – 1999. – № 5. – С. 26–29.

Отримано 21.09.12