

УДК 616.361-089

© В. В. ГРУБНИК, М. В. ПРИКУПЕНКО, К. О. ВОРОТИНЦЕВА

Одеський національний медичний університет, Одеська обласна клінічна лікарня

Особливості оперативної техніки у складних випадках лапароскопічної холецистектомії

V. V. HRUBNYK, M. V. PRYKUPENKO, K. O. VOROTYNTSEVA

Odesa National Medical University, Odesa Regional Clinical Hospital

PECULIARITIES OF OPERATIVE TECHNIQUES IN DIFFICULT CASES OF LAPAROSCOPIC CHOLECYSTECTOMY

У період із квітня 2008 до червня 2012 р. на базі Одеської обласної клінічної лікарні і Львівської залізничної лікарні було прооперовано 1645 пацієнтів. Найчастішими проблемами, які мали місце у даних пацієнтів при виконанні лапароскопічної холецистектомії, були тяжкий фіброз і склероз навколо трикутника Кало, що було пов'язано з гострим чи хронічним запаленням, а також вираженим спайковим процесом, який розвивався після попередніх операцій. При виконанні лапароскопічної холецистектомії в складних випадках ми дотримувались принципів відкритої хірургії.

During April 2008 until June 2012 on the base of Odesa Regional Clinical Hospital and Lviv Railway Hospital were operated 1645 patients. The most frequent problems, occurred in these patients at conducting the laparoscopic cholecystectomy were severe fibrosis and sclerosis around Kalo triangle, that was connected with an acute or chronic inflammatory and expressive link process, that was developed after the operations. When conducting the laparoscopic cholecystectomy in difficult cases we followed the principles of open surgery.

Постановка проблеми і аналіз останніх досліджень та публікацій. Лапароскопічна холецистектомія є золотим стандартом хірургії для видалення жовчного міхура [3, 7]. Техніка виконання даної операції відома у всьому світі і виконується більшістю лапароскопічних хірургів. Однак на сьогодні навіть досвідчені хірурги стикаються із серйозними труднощами під час виконання даної операції. На жаль, дотепер досить високий відсоток пошкодження жовчних проток, який сягає 0,7–1,5 % [1, 2, 4].

Мета роботи: визначення стратегії і техніки виконання лапароскопічної холецистектомії в складних випадках.

Матеріали і методи. У період з квітня 2008 до червня 2012 року на базі Одеської обласної клінічної лікарні та Львівської залізничної лікарні було прооперовано 1645 пацієнтів. Серед оперованих переважали жінки, їх було 1136 (69 %). 899 (54,7 %) пацієнтів оперовані з приводу хронічного холециститу, 746 (45,3 %) – з приводу гострого холециститу, причому деструктивні форми гострого холециститу (флегмонозний, гангренозний) мали місце у 318 (19,3 %) хворих. 189 (11,5 %) пацієнтів раніше перенесли лапаротомні операції. У 247 (15 %) хворих були ознаки хронічного гепатиту, 212 з них перехворіли на вірусний гепатит В і С. У 164 пацієнтів було

діагностовано цироз печінки Child-Pugh класу А і В. Ступінь складності операції класифікували за трьома рівнями: рівень 1 (легкий) – 931 пацієнт (56,6 %); рівень 2 (середній) – 444 (26,9 %); рівень 3 (тяжкий) – 270 пацієнтів (16,5 %). Для зниження частоти конверсій і пошкодження жовчних проток в нашій клініці були відпрацьовані різні методики лапароскопічної холецистектомії у складних випадках.

Найбільш частими проблемами, які зустрічалися у цих пацієнтів при виконанні лапароскопічної холецистектомії, були тяжкий фіброз і склероз навколо трикутника Кало, що пов'язано з гострим або хронічним запаленням, а також вираженим спайковим процесом, який розвинувся після попередніх операцій.

Ультрасонографію виконували всім пацієнтам перед операцією для визначення точної локалізації спайкового процесу. Зникнення дихального руху між органами шлунково-кишкового тракту і черевною стінкою свідчило про існування спайок. У разі якщо у пацієнта діагностували спайки, виконували передопераційну підготовку пацієнта з використанням проносних засобів для очищення шлунково-кишкового тракту, таким чином зменшувалася ймовірність інфікування під час проведення лапароскопічної холецистектомії. На операційному столі пацієнта вкладали на спину з піднятим головним кінцем з

нахилом столу вправо на 10 градусів. Як правило, ми накладали пневмоперитонеум за допомогою голки Вереша. Перший троакар вводили в місці, де за даними УЗД не було спайок. При вираженому спайковому процесі в 12 пацієнтів (0,7 %) перший троакар вводили відкритим способом через мікролапаротомію. Решту троакарів вводили в черевну порожнину під контролем лапароскопа. Найчастіше після встановлення другого троакара в нього вводили ножиці і розсікали спайки, таким чином звільняючи місце для введення інших троакарів.

У пацієнтів із гострим холециститом технічні складнощі виконання лапароскопічної холецистектомії були зумовлені:

- вираженим спайковим процесом між жовчним міхуром і великим сальником, а також спайковим процесом між жовчним міхуром, поперечноободовою кишкою і дванадцятипалою кишкою;
- складнощами дисекції запального жовчного міхура через набряк тканин і стоншення його стінок;
- труднощами виконання адгезіолізу через сильний запальний процес навколо трикутника Кало;
- кровотечею, яка швидко починається через крихкість тканин, що пов'язано з вираженим запальним процесом.

У ряду пацієнтів хронічний холецистит супроводжувався інтенсивною адгезією, вираженим фіброзом, а також наявністю великої кількості рубцевої тканини навколо трикутника Кало.

При виконанні лапароскопічної холецистектомії у складних випадках ми дотримувалися принципів відкритої хірургії:

1. Необхідно виконувати аспірацію розтягнутого жовчного міхура. У пацієнтів із гострим холециститом, який супроводжується вираженим набряком тканин, або з наявністю вколочених каменів у шийці жовчного міхура, аспірація необхідна для візуалізації кордону між печінкою і шийкою жовчного міхура. Використання голки Вереша в даних ситуаціях дозволяє безпечно виконати даний етап операції, не пошкодивши задню стінку жовчного міхура.

2. Виконання дисекції жовчного міхура зазвичай починається від його шийки, однак у випадках сильного запального процесу або фіброзу трикутника Кало, коли неможливо виконати візуалізацію шийки, необхідно починати дисекцію від дна або від тіла. Важливим етапом виділення жовчного міхура є початок дисекції з найбільш зручного місця.

3. У пацієнтів із короткою і широкою міхуровою протокою необхідно виконувати прошивання даних проток замість їх кліпування. Можливе та-

кож використання EndoGIA при наявності широкої і короткої міхурової протоки для запобігання розвитку подальшого звуження.

4. У випадках, коли неможливо досягти повної орієнтації в анатомічних структурах після проведення дисекції жовчного міхура, необхідне виконання інтраопераційної холангіографії біля шийки жовчного міхура з використанням контрастної речовини (рис. 1). Використання інтраопераційної холангіографії дозволяє виконати адекватну дисекцію жовчного міхура, запобігаючи при цьому пошкодженню важливих анатомічних структур.

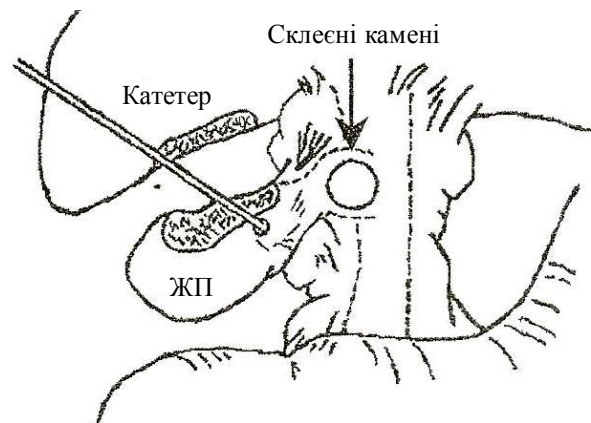


Рис. 1. Інтраопераційна холангіографія.

5. У випадках, коли жовчний міхур повністю заповнений каменями, а візуалізація трикутника Кало неможлива через виражений фіброз, необхідно висікти віконце у стінці жовчного міхура для вилучення з нього каменів. Через отвір можливе продовження дисекції жовчного міхура зсередини (рис. 2).

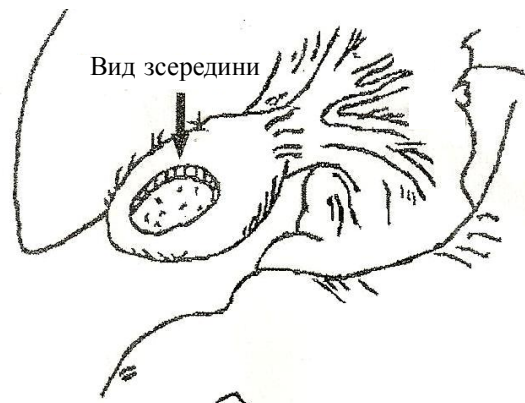

Рис. 2. Вилучення каменів із жовчного міхура.

6. Камені, що злилися між собою, витягуються через надріз, який робиться на межі між протокою міхура і загальною жовчною протокою (рис. 3). Після вилучення каменів можна ушити утворений надріз вузловими швами (рис. 4). Потім жовчний міхур повністю відділяють і вилучають.

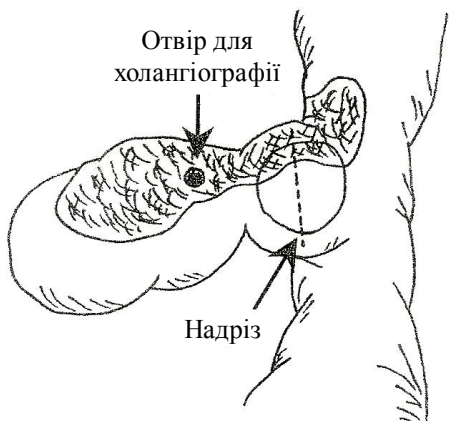

Рис. 3. Вилучення великого каменя, який блокує шийку жовчного міхура, через додатковий розріз.

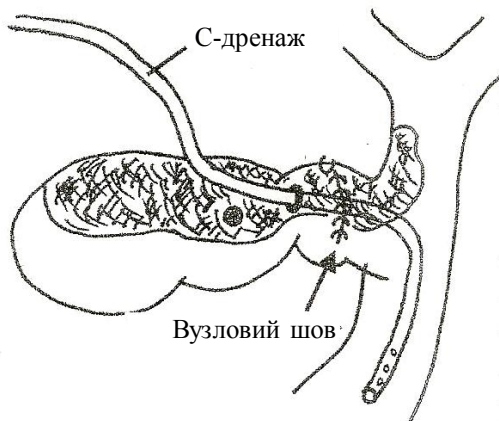


Рис. 4. Дренування холедоха через міхурову протоку С-подібним дренажем.

7. Для декомпресії в загальну жовчну протоку через міхурову протоку встановлюють дренаж. Використання декомпресії дозволяє уникнути розвитку такого післяопераційного ускладнення, як підтікання жовчі, особливо у випадках, коли під час операції виконували надріз між міхуровою протокою і загальною жовчною протокою (рис. 4). У випадках, коли виконували лапароскопічну холедохотомію, використовували Т-подібний дренаж, який надійно фіксували в просвіті холедоха.

8. У випадках, коли дисекція не могла бути розпочата або безпечно продовжена, тіло і дно жовчного міхура вирізали, дренаж встановлювали в шийку жовчного міхура (рис. 5, 6). Ложе жовчного міхура адекватно коагулювали, а утворений отвір міхурової протоки зшивали Z-подібними швами.

9. У хворих на цироз печінки і виражений хронічний гепатит для запобігання масивній кровотечі з ложа жовчного міхура доцільно залишати задню стінку жовчного міхура, висікаючи більшу його частину, а потім за допомогою біполярної коагуляції випалювати слизову оболонку задньої стінки міхура.

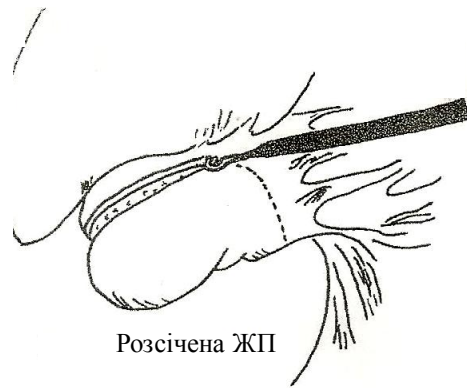


Рис. 5. Часткове висічення жовчного міхура із залишенням його задньої стінки.

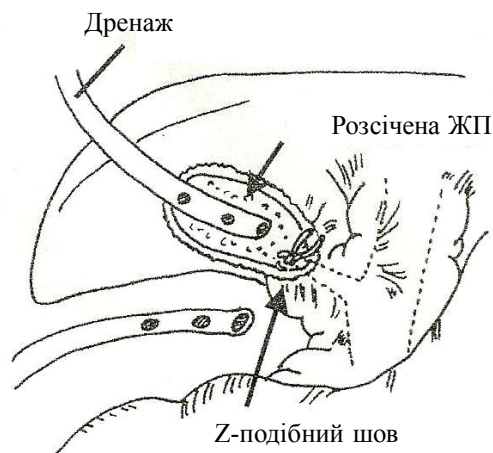


Рис. 6. Накладання Z-подібного шва на міхурову протоку.

10. Використання сучасних коагуляторів (ультразвукових ножиць Ultracision, нових біполярних коагуляторів типу Ligasure) необхідне у випадках, коли є виражений спайковий процес, викликаний запаленням, а також коли є сильний фіброз трикутника Кало.

11. Для підтримки постійної візуалізації простору між жовчним міхуром і спайками використовується струмінь води, оскільки навіть легка кровотеча може заважати огляду і привести до пошкодження анатомічних структур. Також важливим є постійне промивання операційного поля.

Результати досліджень та їх обговорення. Незважаючи на серйозні технічні складнощі, які спостерігалися у 270 пацієнтів, використання перерахованих принципів техніки оперативного втручання дозволило у більшості хворих успішно виконати лапароскопічну холецистектомію. Конверсія була проведена тільки у 12 пацієнтів (4,4 %). Частота конверсій у всій групі хворих склала 0,7 %. Причинами конверсій були: синдром Міррізі у 3

пацієнтів; наявність міхурово-дуоденальної нориці – у 2 пацієнтів; неможливість видалення вклиненного в дуоденальний сосочок каменя – у 3 пацієнтів; виражений спайковий процес у черевній порожнині після перенесеної раніше лапаротомії – у 2 пацієнтів; виявлена пухлина товстої кишки у 2 пацієнтів, що потребувала лапаротомії з резекцією кишки з пухлиною. Необхідно зазначити, що використання ультразвукових ножиць (Ultracision), а також нових біполярних коагуляторів (Ligasure), дозволило надійно зупиняти кровотечу, і навіть у хворих із цирозом печінки не потрібна була конверсія для зупинки кровотечі. В жодному технічному складному випадку не було пошкодження жовчних проток і судин печінки.

Обговорення. Незважаючи на те, що лапароскопічні холецистектомії виконують досвідчені хірурги, існує досить високий відсоток складних випадків даної операції. Мета лапароскопічної холецистектомії – це видалення жовчного міхура. Лапароскопія є одним із методів доступу в черевну порожнину. При виконанні лапароскопії необхідно не забувати про деякі принципи відкритої хірургії, оскільки базові принципи виконання даної операції однакові як у відкритій, так і в лапароскопічній хірургії. Виконання даної операції лапароскопічно є міні-інвазивним методом лікування, проте тривалість втручання при цьому може збільшуватися. Якщо дотримуватися вищеписаних принципів виконання операції, можна уникнути розвитку значної кількості ускладнень, а також знизити післяопераційну летальність.

До того часу, як були вивчені складні моменти даної операції, доводилося вдаватися до конверсії та виконання відкритої операції, через неможливість адекватно виділити жовчний міхур. Частота конверсій досягає 7,06 % у хворих із симптомами хронічного гепатиту і цирозу печінки та 3,6 % у хворих

без ознак цирозу печінки [1, 2, 4, 5, 6]. При наявності гострого деструктивного холециститу технічна складність лапароскопічної холецистектомії значно зростає. При цьому збільшується ймовірність пошкодження проток і судин печінки. Частота ушкоджень жовчних проток може досягати 1–1,5 %, що серйозно затьмарює результати лапароскопічних операцій [3, 5, 7]. Поступово накопичуючи досвід, ми розробили та адаптували деякі принципи відкритої жовчної хірургії для виконання лапароскопічних втручань. Складність виконання лапароскопічної холецистектомії часто зумовлена обмеженим операційним простором, коли троакари доводиться вводити в незвичних точках. Тим не менш, розроблені технічні принципи виконання лапароскопічної холецистектомії дозволили у більшості пацієнтів успішно виконати операцію лапароскопічним методом. У спостережуваних нами хворих в жодному випадку не було серйозних ушкоджень жовчних проток і судин печінки. Конверсії виконано тільки у 12 пацієнтів. Таким чином, частота конверсій склала всього 0,7 %, що істотно нижче, ніж в інших авторів [1, 2, 4, 6]. Дуже важливим фактором для виконання складних лапароскопічних холецистектомій стала можливість використовувати під час операції сучасні коагулятори (Ultracision, Ligasure та ін.), які дозволяють знизити до мінімуму крововтрату й оперувати майже на сухому операційному полі.

Висновки. Таким чином, вдосконалення техніки виконання лапароскопічної холецистектомії залишається актуальним до сьогодні. Тим не менш, якщо оперує хірург, не впевнений у точному розташуванні анатомічних структур, він повинен перейти до відкритої операції для запобігання пошкодженню жовчних проток і життєво важливих органів. Безпека лапароскопічних операцій в жодному разі не повинна бути скомпрометована.

СПИСОК ЛІТЕРАТУРИ

1. Clark J. R. Cirrhosis and laparoscopic cholecystectomy / J. R. Clark, V. L. Wills, D. R. Hunt // *Surg. Laparosc. Endosc. Percutan. Tech.* – 2001. – Vol. 11. – P. 165–169.
2. Laparoscopic cholecystectomy in patients with early cirrhosis / G. A. Eason, S. Ermine, B. Board [et al.] // *Curr. Surg.* – 2001. – Vol. 58. – P. 312–315.
3. Kano N. Cholecystectomy. Technique manual of laparoscopic surgery / N. Kano, H. Kusanagi // *Nankodo, Tokyo.* – 2001. – P. 121–140.
4. Laparoscopic cholecystectomy in cirrhotic patients / N. Leone, M. Garino, P. De Paolis [et al.] // *Dig. Surg.* – 2001. – Vol. 18. – P. 449–452.
5. Laparoscopic cholecystectomy in cirrhosis: contraindication or privileged indication? / M. Moreno, G. Cavetti, C. Militia [et al.] // *Surg. Laparosc. Endosc. Percutan. Tech.* – 2000. – Vol. 10. – P. 360–363.
6. A comparison of laparoscopic and open cholecystectomy in patients with compensated cirrhosis and symptomatic gallstone disease / J. L. Poggio, C. M. Rowland, G. J. Gores [et al.] // *Surgery.* – 2000. – Vol. 127. – P. 405–411.
7. Thompson M. H. Cholecystectomy, conversion and complications HBP / M. H. Thompson, J. R. Benger // *Surg.* – 2000. – Vol. 11. – P. 373–378.

Отримано 27.06.12