

© Ю. О. ГРУБАР\*, В. В. МЕЛЬНИЧУК

ДВНЗ "Тернопільський державний медичний університет імені І. Я. Горбачевського"\*, Відділення малоінвазивної хірургії КЗ ТОР "Тернопільська університетська лікарня"

## Випадок лікування пухлиноподібної форми хондроматозу колінного суглоба

YU. O. HRUBAR\*, V. V. MELNYCHUK

SHEI "Ternopil State Medical University by I. Ya. Horbachevsky"\*, Department of Small Invasive Surgery of ME of TRC "Ternopil University Hospital"

### THE CASE OF TREATMENT OF A TUMOR LIKE FORM OF THE KNEE JOINT CHONDROMATOSIS

Хондроматоз суглобів, або хрящова острівкова метаплазія синовіальної оболонки суглобів, – захворювання, що рідко зустрічається. Вперше оперативне видалення внутрішньосуглобового тіла з колінного суглоба було проведено Ambrois Pare у 1558 році. Оpubліковано близько 300 робіт, в яких представлено не більш ніж 500 випадків хондроматозу суглобів [4, 5].

Слід враховувати, що в останні роки значно зменшилася кількість повідомлень про спостереження та діагностику хворих на хондроматоз суглобів.

Суглобовий хондроматоз можна виявити у будь-якому віці, але найчастіше у 30–40-річних людей. Хворіють переважно особи міцної статури, причому чоловіки в три рази частіше, ніж жінки. При синовіальному хондроматозі майже завжди уражається тільки один суглоб, найчастіше колінний [2, 3].

Причини виникнення суглобового хондроматозу невідомі. Інфекційні ураження суглобів, травми та інші добре відомі етіологічні й патогенетичні чинники в даному випадку не мають суттєвого значення. Більшість сучасних дослідників схиляється до теорії, згідно з якою хрящові тіла розвиваються із зачатків хрящової тканини, що потрапила в синовіальний шар суглобової сумки в процесі ембріонального розвитку. Кількість внутрішньосуглобових вільних тіл може бути різною і коливатися від одиниць до десятків або навіть сотень. Хондроматоз розвивається повільно. Як і при більшості захворювань опорно-рухової системи, пацієнти нерідко в анамнезі вказують на травму суглоба. Відповідно до існуючої класифікації [1] виділяють такі форми хондроматозу: уроджену, прогресуючу, первинно-множинну та пухлиноподібну.

Клінічна картина легко пояснюється наявністю безлічі вільних внутрішньосуглобових тіл. Больовий синдром не буває вираженим до моменту блокуван-

ня суглоба. Обсяг рухів у суглобі в більшості випадків залежить від кількості хондроматозних тіл у порожнині суглоба. Переважно обмежується згинання, а при переповненні порожнини суглоба хрящовими масами може розвинути виражена комбінована контрактура. Ділянка суглоба припухає через реактивний синовіт. При пальпації виявляються окремі щільні тіла, які іноді вдається перемішати, при цьому зазвичай відчувається специфічний хрускіт.

З метою ілюстрації діагностики та вибору методу лікування наводимо такий клінічний випадок. Пацієнтка Д. віком 24 роки (медична карта № 02/10258) перебувала на лікуванні у відленні малоінвазивної хірургії з 27.10.2009 по 06.11.2009. Хвору госпіталізовано зі скаргами на деформацію у ділянці лівого колінного суглоба, обмеження рухів у ньому, незначне накульгування при ході. Вивчаючи анамнез захворювання, встановлено, що періодичний набряк у ділянці колінного суглоба хвора почала зауважувати протягом останніх 4–5 років. За останні 2 роки вона помітила, що в колінному суглобі з'явився утвір, який переміщувався у порожнині суглоба та почав швидко збільшуватися у розмірах. Виникла скованість рухів у суглобі.

При огляді ділянки лівого колінного суглоба виявлено: шкіра в ділянці суглоба не змінена. На дотик – звичайної температури, тургор її збережений. Контури суглоба згладжені за рахунок набряку в проекції верхніх заворотів колінного суглоба (рис. 1). При пальпації в нижній третині стегна, ближче до верхнього латерального завороту колінного суглоба, визначається щільний утвір із горбистою поверхнею, який не зміщується у порожнині суглоба, розміром 8,0×5,0 см. Активні та пасивні рухи в колінному суглобі обмежені: згинання до 95°, розгинання – до 170°. Симптом "балотування надколінника" нечітко виражений.

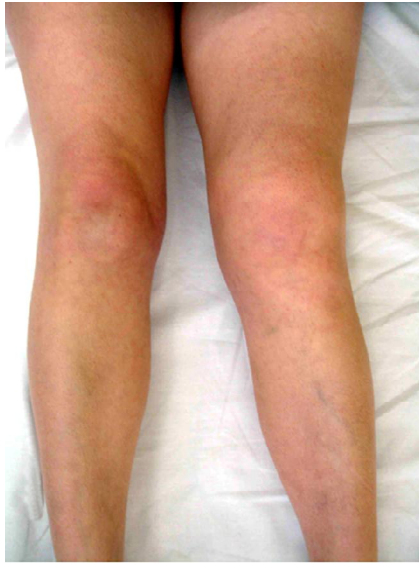

Рис. 1. Пацієнтка Д., 24 р. Зовнішній вигляд лівого колінного суглоба при первинному огляді.

На рентгенограмах лівого колінного суглоба, виконаних у передньо-задній та боковій проекціях (рис. 2), визначається: дистальний метаепіфіз стегнової та проксимальний метаепіфіз великогомілкової кістки не змінені. Відзначається незначно виражений субхдральний склероз медіального виростка великогомілкової кістки, суглобова щілина симетрична, міжвиросткові підвищення дещо загострені. В проекції верхніх медіального та латерального заворотів колінного суглоба визначаються неправильної форми з нечіткими контурами ділянки звапнення. У боковій проекції проксимальніше ділянки звапнення – реакція окістя у вигляді періостозу. Кортикальні шари нижньої третини стегнової кістки без видимих дефектів.

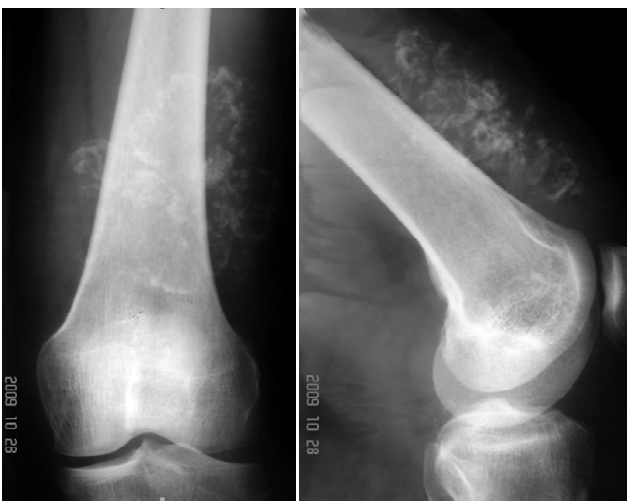

Рис. 2. Пацієнтка Д., 24 р. Рентгенограми лівого колінного суглоба, виконані у передньо-задній та боковій проекціях.

Враховуючи анамнез, клінічну картину, дані рентгенографії, з метою уточнення діагнозу виконано ЯМР лівого колінного суглоба (рис. 3).

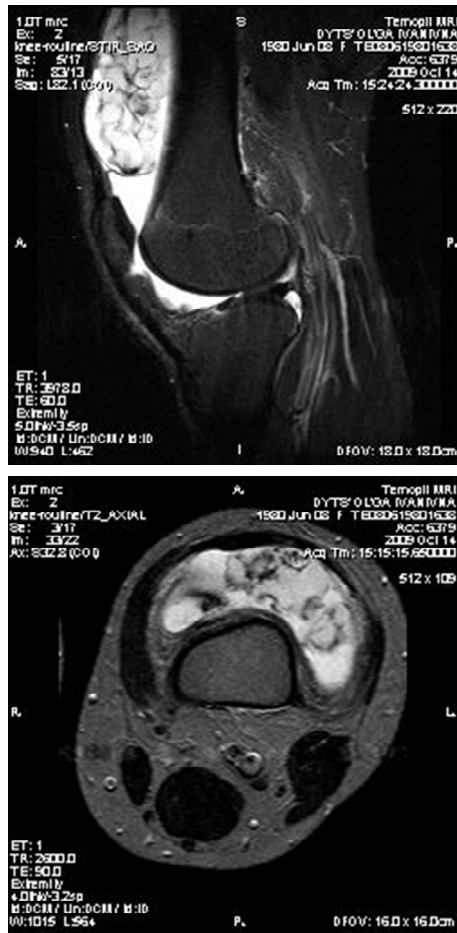

Рис. 3. Пацієнтка Д., 24 р. ЯМР скани лівого колінного суглоба.

Після детального клінічного обстеження та передопераційної підготовки хворій 27.10.2009 р. проведено оперативне втручання: “Діагностична артроскопія, артротомія, видалення хондроматозного тіла”. При артроскопії порожнини суглоба відзначали: синовіальна оболонка колінного суглоба витончена, бліда, з незначною кількістю поверхневих судин. Суглобовий хрящ великогомілкової та виростків стегнової кісток тьмяний, жовтуватого відтінку, видимих дефектів хряща не виявлено. При пальпації діагностичним зондом податливий. Медіальний та латеральний меніски не змінені. Передня схрещена зв'язка не змінена. Суглобова поверхня надколінника покрита тьмяним хрящем, тріщин, розволоконень не відзначено. При подальшому введенні артроскопа в ділянку верхнього медіального завороту виявлено фіброзну перетяжку, яка обмежувала доступ до завороту. Виконано резекцію перетяжки. Після її резекції виявлено масивне тіло неправильної форми з горбистою поверхнею, яка з вигляду нагадувала суглобовий хрящ. При пальпації медичним зондом тіло вигляда-

ло як єдиний утвір. Інших включень у порожнині суглоба не спостережено. Враховуючи великий розмір виявленого утвору в порожнині суглоба, прийнято рішення видалити його шляхом артротомії. Після повторної обробки шкіри AXD-2000 в проекції латерального завороту колінного суглоба проведено пошаровий розріз шкіри, підшкірно-жирової клітковини, капсули суглоба довжиною до 6,0 см. Виявлено хондроматозний утвір на синовіальній ніжці, який видалено (рис. 4.). Колінний суглоб пошарово ушито. Виконано повторну артроскопію суглоба на предмет виявлення окремих дрібних хондроматозних тіл. Суглоб дреновано.

У післяопераційному періоді хворій призначено антибіотики широкого спектра дії, нестероїдні протизапальні препарати. Кінцівку фіксовано ортезом. Післяопераційний період перебігав без особливостей. Хвора в задовільному стані на 5-ту добу з моменту втручання виписана на амбулаторне лікування та спостереження ортопеда-травматолога за місцем проживання.

Через 2 роки з часу проведення оперативного втручання здійснено контрольний огляд. На момент




Рис. 4. Пацієнтка Т., 24 р. Загальний вигляд хондроматозного тіла після видалення.

огляду скарги відсутні. Пацієнтка ходить самостійно, не кульгаючи. Контури колінного суглоба звичайні. На шкірі в проекції латерального завороту лівого колінного суглоба – блідий післяопераційний рубець розміром 5,0×0,1 см. Активні та пасивні рухи в лівому колінному суглобі в повному обсязі. Симптомів “балотування” надколінника, нестабільності в колінному суглобі, блоків суглоба не виявлено.

#### СПИСОК ЛІТЕРАТУРИ

1. Зацепин С. Т. Костная патология взрослых : руководство для врачей / С. Т. Зацепин. – М. : Медицина, 2001. – 640 с.
2. Рейберг С. А. Рентгенодиагностика заболеваний костей и суставов / С. А. Рейберг. – М. : Медицина, 1964. – Т. 2. – 571 с.
3. Сулова О. Я. Рентгенодиагностика поврежденных и заболеланий опорно-двигательного аппарата / О. Я. Сулова. – К. : Здоровье, 1989. – 256 с.
4. Burssens A. Tumors of bone. In: Klippel J. H., Dieppe P. A. (eds). Slide Atlas of Rheumatology / A. Burssens, J. Dequeker / St. Louis, Mosby, 1994. – Sect 7, unit 3. – P. 43.1–43.14.
5. Caldwell D. S. Musculoskeletal syndromes associated with malignancy. In: Kelley W. N., Harris E. D., Ruddy S., Sledge C. B. (eds). Textbook of Rheumatology, 4th ed. Philadelphia, W. B. Saunders, 1993. – P. 1552-1563.

Отримано 02.03.12