

УДК 616-032.49.21+616.144.3.2-009.64:616-089.76.653

© Л. Я. КОВАЛЬЧУК, І. К. ВЕНГЕР, А. Р. ВАЙДА

ДВНЗ "Тернопільський державний медичний університет імені І. Я. Горбачевського"

Повторні реконструктивні втручання при реоклюзії аорто-стегново-підколінного сегмента

L. YA. KOVALCHUK, I. K. VENHER, A. R. VAIDA

SHEI "Ternopil State Medical University by I. Ya. Horbachevsky"

SECOND RECONSTRUCTIVE INTERVENTION AT OCCLUSION OF AORTO-FEMORAL-POPLITEAL SEGMENT

У роботі розглянуто результати хірургічного лікування 133 хворих із пізнім тромбозом аорто-стегнового протеза (шунта) та багаторівневої реконструкції аорто-стегново-підколінного сегмента. Термін до виникнення пізнього тромбозу сегмента реконструкції сягав від 4 до 190 місяців, у середньому склав $(36,3 \pm 26,9)$ місяця. Встановлено, що ефективними методами відновлення центрального кровотоку при пізньому тромбозі сегмента реконструкції є аорто-стегнове репротезування та ретроградна тромбектомія, а при реконструкції шляхів відтоку – ревазуляризація інтактного сегмента глибокої стегнової артерії без виділення попереднього дистального анастомозу. Представлено розроблений у клініці спосіб реконструкції дистального анастомозу при рестенозі сегмента реконструкції.

In the work there are considered the results of surgical treatment of 133 patients with late thrombosis of aorto-femoral prosthesis (graft) and multilevel reconstruction of aorto-femoral-popliteal segment. The time to occurrence of late thrombosis segment reconstruction was from 4 to 190 months, the average was $36,3 \pm 26,9$ months. It was determined that effective methods of restoring blood flow in the central segment of late thrombosis is a reconstruction of aorto-femoral reprosthesis and retrograde thrombectomy, at outflow tract reconstruction – revascularization intact segment of deep femoral artery without previous selection of the distal anastomosis. It was submitted the developed in the clinic reconstruction method of distal anastomotic stenosis in resegment reconstruction.

Постановка проблеми і аналіз останніх досліджень та публікацій. Частота повторних реконструкцій аорто-клубово-стегнової зони збільшилася в останні роки майже на 10 % і складає близько 43 % від усіх первинних операцій на магістральних артеріях [5]. Складні, багатокomпонентні оперативні втручання у вказаних умовах виконуються переважно з приводу хронічної критичної ішемії нижніх кінцівок, що розвивається при порушенні функції алошунта (протеза) у віддалені терміни після реконструктивних операцій [1, 2, 3]. Активна хірургічна тактика при розвитку пізніх ускладнень є обґрунтованою і підтвердженою добрими віддаленими результатами прохідності шунтів, а також високим рівнем збереження кінцівок [4, 6].

Складність повторного оперативного втручання на аорто-стегново-підколінному сегменті зумовлена як поширеними ураженнями прилеглих артеріальних басейнів, так і змінами анатомії судин та вираженням рубцевого процесу в навколишніх тканинах. У зв'язку з цим залишаються нерозробленими методи реконструкції шляхів відтоку з врахуванням активності системної запальної відповіді [7].

Мета роботи: покращити результати хірургічного лікування реоклюзії сегмента реконструкції у пацієнтів із облітеруючим атеросклерозом аорто-стегново-підколінного сегмента.

Матеріали і методи. У дослідження включено 133 хворих із пізнім тромбозом аорто-стегнового протеза (шунта) та багаторівневою реконструкцією аорто-стегново-підколінного сегмента, які оперовані в 2001–2011 роках.

Більшість пацієнтів була у віці 50–59 (34,6 %) та 60–69 років (43,6 %).

На час первинної операції ізольоване оклюзійно-стенотичне ураження аорто-стегнової зони виявили в 72 (54,1 %) хворих, поєднане ураження з порушенням кровотоку по стегново-підколінному сегменті однієї з кінцівок – у 61 (45,9 %) пацієнта.

Ступінь ішемії нижніх кінцівок визначали за класифікацією R. Fontaine et al. із врахуванням критеріїв Європейської робочої групи (1992). Згідно з останньою первинні оперативні втручання проведено 4 пацієнтам із II ст., 64 – IIIA ст., 44 – IIIB ст., 21 – IV ст. (ішемічні виразки, некрози на пальцях

стоп). Спектр реконструктивних операцій представлено в таблиці 1.

Термін до виникнення пізнього тромбозу сегмента реконструкції сягав від 4 до 190 місяців, у середньому склав $(36,3 \pm 26,9)$ місяця. Давність ре-

оклюзії бранші чи протеза на момент повторної реконструктивної операції становила від 17 діб до 5 місяців, у середньому $(32,1 \pm 5,4)$ доби.

Відзначено, що виникнення пізнього тромбозу сегмента реконструкції найчастіше відбувалося у

Таблиця 1. Первинні реконструктивні операції у хворих із пізнім тромбозом аорто-стегново-підколінної зони

Вид реконструкції	Кількість	
Біфуркаційне аорто-стегнове шунтування	41	30,8 %
Біфуркаційне аорто-стегнове протезування	8	6,0 %
Однобічне аорто-стегнове шунтування	7	5,3 %
Однобічне клубово-стегнове шунтування	16	12,0 %
Біфуркаційне аорто-стегнове шунтування, стегново-підколінне шунтування однієї кінцівки	19	14,3 %
Однобічне аорто-стегнове шунтування, стегново-підколінне шунтування	7	5,3 %
Однобічне клубово-стегнове шунтування, стегново-підколінне шунтування	35	26,3 %
Всього	133	100 %

перші 5 років після первинної реконструкції. Пік припинення функції алошунта (протеза) припадав на друге півріччя другого року спостереження – 23 (17,3 %) реоклюзії. Тільки у 25 (18,8 %) спостереженнях пізній тромбоз сегмента реконструкції розвинувся через 10 років після проведеної операції.

Гіперплазію неоінтими (ГПНІ) із розвитком стенозування анастомозу вважали провідною причиною пізнього тромбозу сегмента реконструкції в 50 (37,6 %) пацієнтів, а прогресування атеросклеротичного процесу – в 76 (57,1 %) хворих, псевдоаневризму дистального анастомозу – в 6 (4,5 %) пацієнтів, перегин бранші алопротеза в одного (0,7 %) хворого.

Визначення параметрів артеріального русла проводили на ультразвукових доплерфлуорометрах “Kranzbuhler” (ФРН), D-800 (Швеція) із застосуванням олівцевих 4 МГц і 8 МГц датчиків.

Результати досліджень та їх обговорення. Хірургічна тактика при пізньому тромбозі сегмента реконструкції визначається причиною реоклюзії, вираженням клінічних проявів рецидиву ішемії нижніх кінцівок, станом шляхів притоку та дистального артеріального русла. Загальновизнані принципи повторних реконструкцій включають відновлення центрального кровотоку по тромбованому протезу чи його бранші та адекватну реконструкцію шляхів відтоку крові. Складність повторного оперативного втручання на аорто-стегново-підколінному сегменті зумовлена як поширеними ураженнями прилеглих артеріальних басейнів,

так і змінами анатомії судин та вираженням рубцевого процесу в навколишніх тканинах.

У 100 (75,1 %) спостереженнях операцію із відновлення центрального кровотоку здійснювали шляхом ретроградної тромбектомії (РТЕ) з протеза чи його бранші. Оперативне втручання включало одночасне застосування балонних катетерів типу Fogharty або “Дует” для блокади входу в браншу і контролю кровотечі та петель для ендартеректомії. Останніми відшаровували тромботичні маси та псевдоінтиму від стінки протеза з подальшою екстракцією їх решток при видаленні катетера (табл. 2).

Привертає увагу висока частота інтраопераційних тромбоемболій контралатеральної бранші алопротеза. Вказане ускладнення було діагностовано у 13 (13,0 %) спостереженнях, а в одного пацієнта тромбоемболектомія з бранші та артерій протилежної кінцівки виявилась неефективною через масивну емболізацію периферійного артеріального русла контралатеральної кінцівки, що завершилось її ампутацією.

Показаннями до репротезування вважали неадекватність РТЕ, патологію проксимального анастомозу та стенозувальні ураження атеросклеротичним процесом черевного відділу аорти, псевдоаневризму проксимального анастомозу, а також структурні зміни протеза з видовженням і перегином бранші (табл. 2).

Проксимальний анастомоз нового протеза в більшості спостережень формували за типом “кінець в кінець” із черевною аортою, максимально наближено до ниркових артерій (14 спостере-

Таблиця 2. Методи відновлення центрального кровотоку у хворих із пізнім тромбозом сегмента реконструкції

Метод відновлення центрального кровотоку	Кількість
Ретроградна ТЕ з бранші біфуркаційного алопротеза	100 (75,1 %)
Аорто-біфеморальне репротезування, в т. ч. заміна бранші протеза, аорто-стегнове одностороннє репротезування	21 (15,8 %) 2 (1,5 %) 8 (6,0 %)
Екстраанатомічна реконструкція: перехресне стегново-стегнове шунтування	2 (1,5 %)
Всього	133

жень). У 6 вказаних спостереженнях була необхідність провести реплантацію нижньої брижової артерії. У 7 спостереженнях проксимальний анастомоз нового протеза формували за типом “кінець у бік” черевної аорти, з наближенням його до ниркових артерій. При формуванні анастомозу між аортою і алопротезом з метою створення оптимальних умов функціонування та попередження розвитку аневризми анастомозу розсічення передньої стінки аорти здійснювали у формі повздожнього овала, поперечний діаметр якого відносився до розміру аорти як 1:2,5, а повздожній до поперечного – як 2:1.

При діагностованій псевдоаневризмі проксимального анастомозу (2 спостереження) виконували репротезування. В одному випадку проведено резекцію сегмента із псевдоаневризмою з наступним формуванням анастомозу аорти в кінець нового алопротеза. В іншому спостереженні через виражений кальциноз стінок черевної аорти проведено резекцію сегмента із псевдоаневризмою та алошунтом із наступним формуванням анастомозу аорти з новим алопротезом у вигляді муфти.

В умовах підвищеної активності системної запальної відповіді існує висока ймовірність швидкого розростання неоінтими, активності гіперпластичних процесів, що може призводити до деформації дистального анастомозу (ДА). Враховуючи вказані обставини, тактика оперативного втручання включала розміщення нової лінії судинного шва при формуванні анастомозу в межах незмінених попереднім оперативним втручанням артеріальних сегментів.

Резекцію тромбованого стенозованого ДА виконували на початку дослідження. Згодом у зв'язку із тривалістю хірургічного втручання, травмуванням навколишніх тканин і, найголовніше, перев'язкою і травмуванням судин частину операцій проводили без повного виділення попереднього анастомозу, виключаючи його з кровотоку (табл. 3).

Реконструкцію ДА в пацієнтів зі збереженою прохідністю ПСА виконали у 25 (18,8 %) випадках із включенням у кровотік обох стегнових артерій шляхом дисталізації їх біфуркації.

У більшості пацієнтів із пізнім тромбозом сегмента реконструкції діагностували стегново-підколінну атеросклеротичну оклюзію при збереженій

Таблиця 3. Характер реконструкцій дистального анастомозу та шляхів відтоку у хворих із пізнім тромбозом сегмента реконструкції

Характер реконструкцій ДА та шляхів відтоку	Кількість
Дисталізація біфуркації стегнових артерій	25 (18,8 %)
Реконструкція ГАС:	47 (35,3 %)
– із резекцією попереднього ДА	18
– із виключенням попереднього ДА	29
+ стегново-дистальні реконструкції:	61 (45,9 %)
– стандартні	41
– із формуванням співустя автовенозних шунтів V-форми	19
– прямі аорто-стегнові реконструкції без включення ГАС	1
Всього	133

прохідності ГАС. Задовільна реваскуляризація ішемізованих нижніх кінцівок була можлива тільки за умови відновлення кровотоку по системі ГАС при 47 (35,3 %) повторних реконструкціях. У вказаних умовах повну резекцію тромбованого ДА викона-

ли у 18 пацієнтів. Виключення попереднього анастомозу без повного його виділення здійснили у 29 спостереженнях.

При локалізації обструктивного процесу в початковому відділі ГАС формували ДА за типом

“кінець у кінець”, прагнучи включити у кровотік латеральну артерію, яка огинає стегнову кістку, в 13 із 47 реваскуляризацій через систему ГАС. А у 6 спостереженнях при протяжному стенозі ГАС при незначних гемодинамічних змінах і достатньому діаметрі дистальної її частини ДА накладали в бік останньої, для збереження кровотоку і по проксимальніше розміщених її гілках.

Розроблено спосіб реконструкції дистального анастомозу при одномоментній реваскуляризації аорто-стегнового та стегново-дистального сегментів за умови вираженого його стенозу, кальцинозу біфуркації стегнових артерій та стовбура ГАС. Операція виконана у 19 пацієнтів (рис. 1).

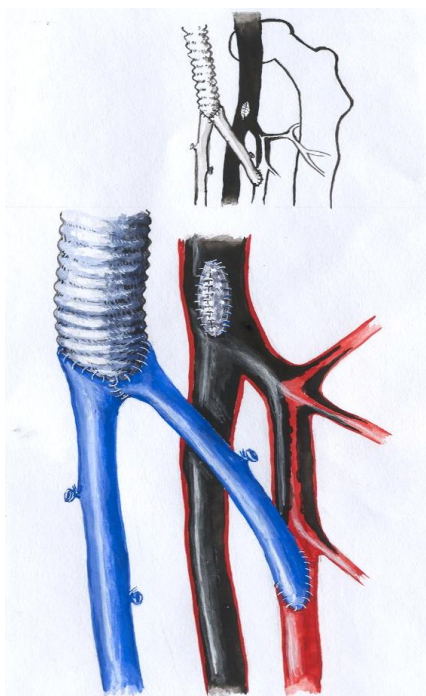


Рис. 1. Схема завершеної реконструкції дистального анастомозу з формуванням спільного гирла автовенозних шунтів.

Після відновлення кровотоку по аорто-стегновому сегменту одним із вищевказаних методів проводили забір великої підшкірної вени (у 9 випадках із контралатеральної кінцівки, в 2 спостереженнях використали автовену передпліччя, в 8 спостереженнях – алошунт). Дистальний анастомоз автовенозного шунта формували з прохідною підколінною артерією до колінної щілини (7 спостережень) або нижче останньої (12 спостережень) і проводили автовену поряд із судинним джгутом у верхню третину стегна. Інший сегмент автовени анастомозували з дистальним відділом глибокої артерії стегна за типом “кінець у кінець” або “кінець у бік”. Проксимальні сегменти обох автовенозних шунтів розсі-

кали вздовж звернених одна до одної передньо-внутрішніх поверхонь на довжину 15–20 мм. Краї розсічених автовенозних шунтів зшивали безперервним обвивним швом атравматичною поліпропіленовою ниткою 5/0, моделюючи спільне гирло проксимальних автовенозних шунтів.

Потреба повторної реконструкції стегново-підколінної зони виникла у 61 пацієнта після багаторівневої реконструкції магістральних артерій нижньої кінцівки. У більш ніж половини пацієнтів (35) було встановлено дифузне ураження атеросклеротичним процесом глибокої артерії стегна при малому її діаметрі і недостатніх колатеральних зв'язках із підколінною артерією. У всіх спостереженнях після одномоментної реконструкції дистального анастомозу аорто-стегнового алошунта та проксимального анастомозу стегново-підколінного автовенозного шунта шляхом їх резекції (8 хворих) або виключення (27 хворих) виконали повторне автовенозне (29 пацієнтів), а у 6 пацієнтів – алошунтування. У 27 хворих проксимальний кінець стегново-підколінного шунта вшивали в дистальний кінець аорто-стегнового алошунта, а у 8 пацієнтів проксимальний анастомоз стегново-підколінного шунта формували за типом “кінець у бік” бранші аорто-стегнового протеза, вшитой в ГАС. Дистальний анастомоз стегново-підколінного шунта формували поза зоною попереднього анастомозу (26 спостережень), і тільки у 9 пацієнтів була використана зона попереднього анастомозу. В більшості (28) випадків дистальний анастомоз формували нижче щілини колінного суглоба.

У ранньому післяопераційному періоді померли 3 хворих (2,25 %). Безпосередніми причинами смерті були: гострий інфаркт міокарда – один пацієнт, гостра вісцеральна ішемія – 2 пацієнти.

У 19 (14,3 %) хворих діагностовано ретромбоз повторно реконструйованих сегментів. Безпосередніми його причинами визнали тактико-технічні помилки в 5 (26,3 %) випадках, переоцінку операбельності – у 14 (73,3 %).

Висновки. 1. Гіперплазію неоінтими (ГПНІ) з розвитком стенозування анастомозу вважали провідною причиною пізнього тромбозу сегмента реконструкції в 50 (37,6 %) пацієнтів, а прогресування атеросклеротичного процесу – в 76 (57,1 %) хворих, псевдоаневризму дистального анастомозу – в 6 (4,5 %) пацієнтів, перегин бранші алопротеза в одного (0,7 %) хворого.

2. Найефективнішими методами відновлення центрального кровотоку при пізньому тромбозі сегмента реконструкції є аорто-стегнове репротезування та ретроградна ТЕ зі звільненням просвіту

тромбованого протеза від псевдоінтими. При реконструкції шляхів відтоку найрезультативнішою є реваскуляризація інтактного сегмента ГАС без виділення попереднього ДА.

3. Запропонований спосіб реконструкції ДА шляхом формування автовенозного співустя V-подібної форми ефективніший за прямі аорто-підколінні реконструкції і подібний за результатами до типового формування ДА за потреби додаткового стег-

ново-підколінного шунтування, дозволяє включити у кровотік дистальну частину ГАС при дифузних її змінах і уникнути використання синтетичного матеріалу.

Перспективи подальших досліджень. Вивчити віддалені результати запропонованого способу реконструкції дистального анастомозу при рестонозі сегмента реконструкції.

СПИСОК ЛІТЕРАТУРИ

1. Особливості хірургічного лікування пізніх тромбозів аорто-стегнових протезів у хворих із критичною ішемією нижніх кінцівок / І. І. Кобза, Р. А. Жук, Ю. Г. Орел [та ін.] // Збірник наукових праць співробітників КМАПО ім. П. Л. Шупика. – Вип. 10, кн. 4. – К., 2001. – С. 859–863.
2. Отдалённые результаты хирургического лечения пациентов с многоуровневым атеросклеротическим поражением магистральных артерий нижней конечности / И. В. Арбузов, Ю. С. Спиринов, В. И. Арбузов [и др.] // Клінічна хірургія. – 2008. – № 1. – С. 31–33.
3. Повторные реконструктивные операции у больных с многоуровневой реокклюзией артерий нижних конечностей / А. Б. Доминьяк, Ю. И. Яшук, Г. Г. Влайков [и др.] // Клінічна хірургія. – 2005. – № 4–5. – С. 50–51.
4. Dutch BOA Study Group. Outcome after occlusion of infrainguinal bypass in the Dutch BOA Study: comparison of amputation rate in venous and prosthetic grafts / L. Smeets, G. H. Ho, M. J. Tangelder [et al.] // Eur. J. Vasc. Endovasc. Surg. – 2005. – Vol. 30, № 6. – P. 604–609.
5. Русин В. І. Причини та частота виникнення ранньої реоклюзії судин стегно-підколінно-гомількового сегмента / В. І. Русин, В. В. Корсак // Клініч. хір. – 2006. – № 7. – С. 47–49.
6. Спиринов Ю. С. Повторные артериальные реконструкции у пациентов с многоэтажным атеросклеротическим поражением аорто-подвздошно-бедренного сегмента / Ю. С. Спиринов // Серце і судини. – 2008. – № 2. – С. 56–60.
7. Поліорганна дисфункція у пацієнтів із атеросклеротичним ураженням аорти та магистральних артерій нижніх кінцівок в умовах хронічної критичної ішемії / І. К. Венгер, С. Я. Костів, П. Я. Боднар, А. С. Адарбех // Шпитальна хірургія. – 2008. – № 3. – С. 23–25.

Отримано 12.03.12