

УДК 616-008.9+616.127+616.381-002

© І. К. ЧУРПІЙ

Івано-Франківський національний медичний університет

Морфометричні показники тканини міокарда при локальному та розлитому перитоніті

I. K. CHURPIY

Ivano-Frankivsk National Medical University

MORPHOMETRIC INDICES OF MYOCARDIAL TISSUE AT LOCAL AND DIFFUSE PERITONITIS

Отримані результати дозволяють стверджувати, що локальний та розлитий перитоніт супроводжуються вираженими порушеннями кровообігу та запальними реакціями в усіх шарах стінки серця, а це приводить до зменшення відносного об'єму паренхіми. Виражений набряк і дезорганізація сполучнотканинних елементів спричиняють зростання площі сполучної тканини в серці, що у поєднанні зі зменшенням відносного об'єму паренхіми та збільшенням об'єму кровоносного русла проявилось інтенсифікацією стромально-паренхіматозного індексу міокарда при перитоніті.

These results suggest that peritonitis accompanied by severe circulatory disorders and inflammatory reactions in all layers of the wall of the heart, leads to a decrease in their relative volume in the local and diffuse peritonitis. Pronounced swelling and disorganization of connective tissue elements lead to the increase in the area of connective tissue, combined with a decrease in the relative volume of the parenchyma and an increase in the volume of the circulatory bed apparent intensification of stromal-parenchymatous index infarction with peritonitis.

Постановка проблеми і аналіз останніх досліджень та публікацій. Гостра патологія органів черевної порожнини часто ускладнюється розвитком перитоніту, що є причиною виражених метаболічних зрушень в організмі та спричинює формування вторинних патологічних змін у паренхіматозних органах і клінічно реалізується картиною поліорганної недостатності [1,2].

Мета роботи: вивчити та провести аналіз морфометричних показників міокарда при локальному та розлитому перитоніті.

Матеріали і методи. При вивченні тканин міокарда визначали такі морфометричні параметри: абсолютні величини – площу кардіоміоцита та площу ядра кардіоміоцита; відносні величини – відносні об'єми кардіоміоцитів та судин міокарда. Ядерно-цитоплазматичний індекс кардіоміоцитів розраховували за формулою:

$$ЯЦІ = \frac{S_{я}}{S_{ц}}$$

де ЯЦІ – ядерно-цитоплазматичний індекс; $S_{я}$ – площа ядра; $S_{ц}$ – площа цитоплазми. Для обчислення стромально-паренхіматозного індексу використовували формулу:

$$СІІІ = \frac{S_{СнТ} + S_{КрС}}{S_{КМ}}$$

де СІІІ – стромально-паренхіматозний індекс; $S_{СнТ}$ – площа сполучної тканини; $S_{КрС}$ – площа кровоносних судин; $S_{КМ}$ – площа кардіоміоцитів [3].

Нами було виділено 2 досліджувані групи: першу склали померлі з ознаками локального перитоніту, другу – з проявами розлитого перитоніту. Перша група була представлена 11 спостереженнями, друга – 14. Як групу порівняння і контролю обрано 9 випадків насильницької смерті, при цьому на основі клінічних даних та результатів розтину констатували відсутність патології органів черевної порожнини.

Результати досліджень та їх обговорення. Останнім часом у медико-біологічних дослідженнях, при вивченні морфологічних особливостей серцево-судинної системи в нормі та в умовах патології, широкого розповсюдження набули морфометричні методи, оскільки вони дозволяють отримати об'єктивні кількісні характеристики виявлених морфологічних змін [4]. Саме цим зумовлене застосування таких методів у нашому дослідженні. Дані, отримані при проведенні гістоморфометричних вимірювань серцевого м'яза, відображені в таблиці 1.

Таблиця 1. Морфометричні показники тканини міокарда при локальному і розлитому перитоніті (M±m)

Показники	Досліджувані групи		
	контроль (n=9)	I – локальний перитоніт (n=11)	II – розлитий перитоніт (n=14)
Площа кардіоміоцита, мкм ²	694,6±29,2	609,8±27,0*	462,0±19,7***/###
Площа ядра кардіоміоцита, мкм ²	79,51±4,72	95,66±6,03*	48,12±2,73***/###
Ядерно- цитоплазматичний індекс	0,14±0,01	0,19±0,02*	0,11±0,01*/##
Відносний об'єм кардіоміоцитів, %	78,75±4,92	70,11±4,49	61,02±3,41**
Відносний об'єм судин міокарда, %	2,29±0,20	3,68±0,32**	4,78±0,40***/#
Стромально-паренхіматозний індекс	0,27±0,02	0,31±0,02	0,39±0,03**/#

Примітка. * – P < 0,05; ** – P < 0,01; *** – P < 0,001 (порівняно з контрольною групою); # – P < 0,05; ## – P < 0,01; ### – P < 0,001 (порівняно з локальним перитонітом).

У контрольній групі площа кардіоміоцитів становила (694,6±29,2) мкм². При локальному перитоніті цей показник зменшувався на 12,21 % і дорівнював (609,8±27,0) мкм², а при розлитому перитоніті знижувався до (462,0±19,7) мкм², тобто на 33,49 %. При цьому відмінність від контрольних параметрів була статистично достовірною як для першої (P<0,05), так і для другої (P<0,001) досліджуваних груп.

Площа ядра кардіоміоцита у групі порівняння становила (79,51±4,72) мкм², при локальному перитоніті

ця величина зростала на 20,31 %, а при розлитому перитоніті зменшувалась на 39,48 %, сягаючи значень (95,66±6,03) та (48,12±2,73) мкм² відповідно. Встановлено також, що цей морфометричний параметр статистично достовірно відрізнявся від аналогічного в групі порівняння як при локальному перитоніті (P<0,05), так і при розлитому процесі (P<0,001).

Описані особливості ремоделювання кардіоміоцитів при гострій абдомінальній патології наочно представлені на діаграмі (рис. 1).

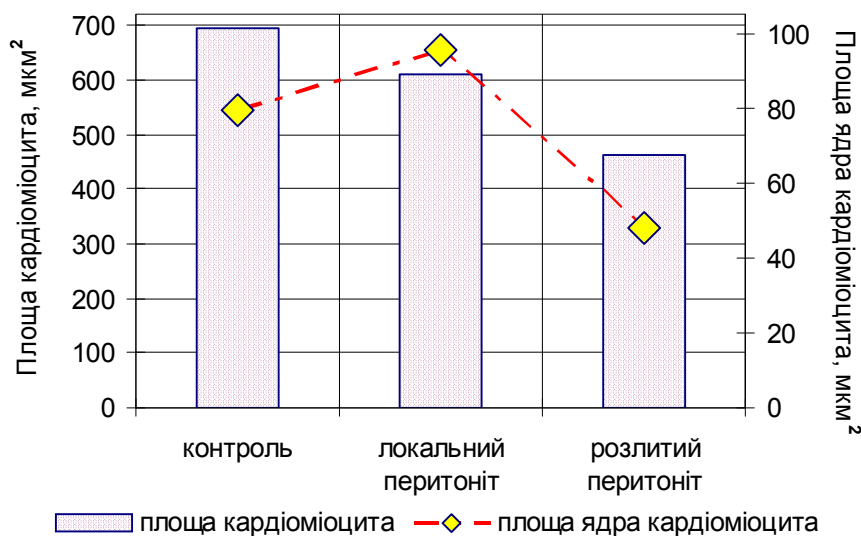


Рис. 1. Динаміка змін площі кардіоміоцитів і їх ядер при локальному та розлитому перитоніті.

Відомо, що ядерно-цитоплазматичний індекс, тобто співвідношення площі ядра і цитоплазми, є важливим морфометричним параметром, що дозволяє об'єктивно оцінити рівень метаболізму клітини, її структурно-функціональний стан, а також дає можливість охарактеризувати ступінь вираження компенсаторно-приспосувальних реакцій та виявити ознаки зриву клітинного гомеостазу.

Тому динаміка змін ядерно-цитоплазматичного індексу кардіоміоцитів викликала особливе заці-

кавлення. Його величина складала 0,14±0,01 у групі контролю, 0,19±0,02 при локальному перитоніті та 0,11±0,01 при розлитому. Тобто ядерно-цитоплазматичний індекс збільшувався на 35,71 % при локальному запаленні очеревини і регресував на 21,43 % при розлитих формах перитоніту. При цьому результати, отримані в досліджуваних групах, статистично достовірно відрізнялися від групи порівняння (P<0,05). Необхідно зауважити, що зростання ядерно-цитоплазматичного індексу при локальному перитоніті

відбувалося за рахунок збільшення площі ядер кардіоміоцитів та мінімізації загальної площі клітини і, відповідно, площі цитоплазми. Причиною значного зменшення індексу при розлитому перитоніті було паралельне регресування площі ядра і площі клітини.

Результати проведеної гістоморфометрії вказують на суттєві зміни в серцевому м'язі не лише на клітинному рівні організації, про що сказано вище, але також свідчать і про перебудову тканинних структур.

Відносний об'єм кардіоміоцитів у контрольній групі становив $(78,75 \pm 4,92)$ %. При локальному перитоніті даний параметр зменшувався до $(70,11 \pm 4,49)$ %, тобто на 8,64 %. При розлитому перитоніті відносний об'єм кардіоміоцитів складав $(61,02 \pm 3,41)$ %, зменшуючись таким чином на 17,73 %. В останньому випадку різниця між значеннями вказаного морфометричного показника у групі порівняння і досліджуваній групі була статистично достовірною ($P < 0,01$).

Відносний об'єм судин міокарда в групі порівняння складав $(2,29 \pm 0,20)$ %. В умовах патології цей показник суттєво змінювався: при локальному перитоніті збільшувався в 1,61 раза, а при розлитому – в 2,01 раза і, відповідно, дорівнював $(3,68 \pm 0,32)$ і $(4,78 \pm 0,40)$ %. Обидві вказані величини достовірно відрізнялися від групи порівняння ($P < 0,01$ і $P < 0,001$ відповідно).

Паралельно із зміною відносних об'ємів кардіоміоцитів та кровоносних судин трансформувалася і стромально-паренхіматозний індекс: $0,27 \pm 0,02$ у контрольній групі, $0,31 \pm 0,02$ при локальному перитоніті, $0,39 \pm 0,03$ за умов розлитого запального процесу. Тобто, у першій досліджуваній групі величина індексу зростала на 14,81 %, а у другій – на 44,44 %. Останній показник статистично достовірно відрізнявся від аналогічного у групі контролю ($P < 0,01$). В обох випадках інтенсифікація стромально-паренхіматозного індексу відбувалася внаслідок зменшення відносного об'єму кардіоміоцитів на тлі збільшення частки сполучної тканини і кровоносних судин.

Порівняння величин досліджуваних гістометричних параметрів при локальному та розлитому перитоніті у більшості випадків продемонструвало достовірну відмінність їх між собою. Це стосувалося таких показників, як відносний об'єм судин міокарда, стромально-паренхіматозний індекс

($P < 0,05$), ядерно-цитоплазматичний індекс ($P < 0,01$), площа кардіоміоцитів і площа їх ядер ($P < 0,001$).

Підсумовуючи отримані результати, вивчені нами морфометричні параметри є об'єктивними критеріями ремоделювання тканини міокарда на тлі поліорганних розладів, що розвиваються при перитоніті.

Як видно із представленої діаграми, і при локальному, і при розлитому перитоніті площа кардіоміоцитів зменшувалася. Такі зміни можна трактувати як вияв дистрофічних і альтеративних змін у цих клітинах. Водночас площа ядер кардіоміоцитів, а разом із нею і ядерно-цитоплазматичний індекс, зростали в першій досліджуваній групі. Це, на нашу думку, свідчило про певну активацію метаболічних процесів у кардіоміоцитах, які є проявом структурно-функціональної перебудови клітин серцевого м'яза в умовах патології при локальному перитоніті та відіграють адаптаційну роль. Однак перехід запального процесу очеревини в розливу форму супроводжувався виснаженням цих компенсаторних механізмів, відображенням чого було суттєве зменшення площі ядер кардіоміоцитів і ядерно-цитоплазматичного індексу в другій досліджуваній групі.

Висновки. 1. Зміни структури тканини серцевого м'яза (альтерація і дистрофія, вогнищеві некробіотичні та некротичні зміни кардіоміоцитів) призвели до зменшення їх відносного об'єму при локальному і розлитому перитоніті.

2. Виявом різко виражених гемодинамічних та гемореологічних зрушень (парез судин, загальне повнокрів'я, стази і сладжі) було різке зростання відносного об'єму судин міокарда.

3. Виразений набряк і дезорганізація сполучнотканинних елементів привели до зростання площі сполучної тканини, що у поєднанні із зменшенням відносного об'єму паренхіми та збільшенням об'єму кровоносного русла проявилася інтенсифікацією стромально-паренхіматозного індексу міокарда при перитоніті.

Перспективи подальших досліджень. Проводити подальше дослідження та пошук нових методів лікування перитоніту з урахуванням морфометричних показників міокарда.

СПИСОК ЛІТЕРАТУРИ

1. Сепсис и полиорганная недостаточность / [Саенко В. Ф., Десятерик В. И., Перцева Т. А и др.]. – Кривой Рог : Минерал, 2005. – 466 с.
2. Полянський І. Ю. Лікувальна тактика при гострому перитоніті / І. Ю. Полянський // Шпитальна хірургія. – 2004. – № 4. – С. 28–30.
3. Изменение морфологического состояния сердца крыс в ус-

ловиях хронической интоксикации ацетатом свинца / О. С. Шубина, В. С. Бардин, Н. А. Мельникова, Ю. В. Киреева // Фундаментальные исследования. – 2011. – № 7 – С. 230–232.

4. Сидоренко Р. В. Морфометрические особенности ушек сердца при хронической ишемической болезни сердца / Р. В. Сидоренко // Патологія. – 2009. – Т. 6, № 3. – С. 91–94.

Отримано 11.11.11