

УДК 616.65-002/-007.61-08]-092.9

© О. Л. КОВАЛЬЧУК², В. Я. ХОРОШ¹, А. І. МИСАК²ДВНЗ "Тернопільський державний медичний університет імені І. Я. Горбачевського"²,
КЗ ТОР "Тернопільська університетська лікарня"¹

Морфологічні зміни структурних компонентів простати при експериментально змодельованому хронічному простатиті з доброякісною гіперплазією передміхурової залози

O. L. KOVALCHUK², V. YA. KHOROSH¹, A. I. MYSAK²SHEI "Ternopil State Medical University by I. Ya. Horbachevsky"²
MI of TRC "Ternopil University Hospital"¹

MORPHOLOGICAL CHANGES OF THE STRUCTURAL COMPONENTS OF THE PROSTATE AT EXPERIMENTAL SIMULATED CHRONIC PROSTATITIS WITH BENIGN PROSTATIC HYPERPLASIA

Наведено позитивні результати застосування ксенодермального субстрату "Ксенодерм" з метою корекції обтяжливого впливу токсичного чинника на формування і перебіг хронічного простатиту з доброякісною гіперплазією передміхурової залози. Встановлено помітний протекторний ефект щодо структурних компонентів простати лабораторних тварин. Зокрема, судинні розлади мали менш виражений характер на фоні незначних порушень із боку структури стромальних компонентів, понижений рівень пошкодження секреторних відділів і вивідних проток. Наведені особливості відображають загальну тенденцію до поліпшення морфофункціонального стану простати як результату коригувального впливу ксенодермального чинника.

There are presented the positive results of xenodermal substrate "Xenoderm" with the purpose to correct the painful effects of the toxic factor in formation and course of chronic prostatitis with benign prostatic hyperplasia out. It was found significant protective effect on the structural components of the prostate of laboratory animals. In particular, vascular disorders were less pronounced against the background of a minor violation of the structure of stromal components, reduced the level of damage to the secretory units and ducts. These features reflect a general tendency to improve the morphofunctional state of the prostate as a result of corrective impact of xenodermal factor.

Постановка проблеми і аналіз останніх досліджень та публікацій. Пошук ефективних засобів і способів лікування хворих на хронічний простатити (ХП) з доброякісною гіперплазією передміхурової залози (ДГПЗ) залишається актуальною проблемою сьогодення [1, 2]. Особливого значення при цьому набувають питання розроблення і впровадження інформативних методів об'єктивного контролю ефективності лікування при вказаній патології. З очевидністю при цьому постає перевага експериментальних підходів до вирішення проблеми як таких, що передбачають здійснення лікувальних заходів на принципових засадах спрямованого впливу на визначені у процесі експериментального відтворення ланки патогенетичного процесу. Показана нами раніше участь токсичного чинника у формуванні ХП і ДГПЗ в експерименті і підтверджена патогномонічними змінами поляри-

зованої флуоресценції кристалів соку залози та корелятивним зв'язком із характерними патоморфологічними проявами в передміхуровій залозі [3, 4, 5, 6] на перший план висуває завдання корекції вказаних змін за допомогою чинників, здатних цілеспрямовано впливати на провідні патогенетичні ланки патологічного процесу. Перш за все йдеться про підвищення цитомембранної резистентності як на рівні ураженого органа, так і всього організму, мобілізацію систем імунного й антиоксидантного захисту.

Мета роботи: встановити морфологічні зміни в передміхуровій залозі після лікувальної корекції токсичного ураження простати в експерименті.

Матеріали і методи. Патологічний процес у вигляді ХП і ДГПЗ моделювали на самцях білих щурів. Останніх кастрували з одночасним

підшкірним введенням упродовж 21-ї доби ампульного тестостерону в дозі 0,1 мг/кг із додатковим підшкірним введенням стандартизованого токсичного водного екстракту термічно денатурованої кріоліофілізованої шкіри свині (двічі з інтервалом у 3 дні підшкірно вводили в дозі 1мл/кг). Подрібно ксеношкіру попередньо витримували при 350 °С впродовж 90 хв. Токсичну субстанцію отримували екстрагуванням у воді амінів, утворених в результаті декарбоксілювання α-амінокислот і руйнування внаслідок високотермічної обробки всіх пептидних зв'язків білкових макромолекул тощо з наступною стандартизацією за вмістом амінів до рівня 10 г/л.

Для здійснення імунотолеративної корекції структурно-функціональних змін в органах-мішенях лабораторних тварин використано таблетований засіб, виготовлений із подрібненого кріоліофілізованого ксенодермального субстрату свині, зокрема у вигляді харчової добавки "Ксенодерм" виробництва Інституту біомедичних технологій (м.Тернопіль). Починаючи з 21-ї доби, усім тваринам дослідної групи (30) проводили курс експериментальної терапії: використовували ксеродерм з розрахунку 0,5 г на 1 кг маси щура на крохмалі (per os). Вибір вказаного середника зумовлено широким за спектром вмістом мікро- і макроелементів у кріоліофілізованій ксенодермі, дані про який наведено у таблиці 1.

Наведені в таблиці 1 компоненти, а саме макро- і мікроелементи, важливі для забезпечення ефективного коригувального впливу на патологічні зсуви в організмі лабораторних тварин на системному рівні, перш за все з огляду на входження їх до

складу біологічно активних сполук – регуляторів провідних функцій, передусім, тканин і клітин системи імунного захисту. Те саме стосується широкого за спектральним складом вмісту амінокислот (табл. 2), поліфункціональна роль яких в оптимізації розбалансованого окисно-відновного гомеостазу, як і забезпеченні нормальної регенерації тканин, загальновідома. Важливо при цьому взяти до уваги вміст у субстраті ксеношкіри епідермального фактора росту.

Таблиця 2. Кількісний склад амінокислот у подрібненому кріоліофілізованому ксенодермальному субстраті – основному компоненті харчової добавки "Ксенодерм"

Найменування показників, одиниці вимірювань	Результати випробувань	Похибка випробувань
Аргінін, мг/100 г	901,53	± 0,35
Лізин, мг/100 г	1224,72	± 0,35
Аланін, мг/100 г	1473,54	± 0,35
Треонін, мг/100 г	1436,65	± 0,35
Гліцин, мг/100 г	2632,65	± 0,35
Валін, мг/100 г	678,95	± 0,35
Серин, мг/100 г	1843,76	± 0,35
Пролін, мг/100 г	3447,44	± 0,35
Ізолейцин, мг/100 г	522,72	± 0,35
Лейцин, мг/100 г	1489,12	± 0,35
Гістидин, мг/100 г	498,17	± 0,35
Фенілаланін, мг/100 г	1086,31	± 0,35
Глутамінова кислота, мг/100 г	2291,18	± 0,35
Аспарагінова кислота, мг/100 г	1581,44	± 0,35
Тирозин, мг/100 г	1004,11	± 0,35

Таблиця 1. Кількісний склад макро- і мікроелементів у подрібненому кріоліофілізованому ксенодермальному субстраті як основному компоненті харчової добавки "Ксенодерм"

Назва показника	Вміст, мг/кг
Калій (K)	250
Залізо (Fe)	600
Титан (Ti)	90
Кальцій (Ca)	3300
Свинець (Pb)	11/0
Хром загальний (Cr)	30
Кадмій (Cd)	0,1
Мідь (Cu)	10
Миш'як (As)	0
Ртуть (Hg)	0
Цинк (Zn)	90
Нікель (Ni)	15
Барій (Ba)	3,4
Срібло (Ag)	4.0

Результати досліджень та їх обговорення.

Морфологічні зміни в результаті коригувального впливу при експериментальному ХП із ДГПЗ у лабораторних тварин здійснювали через 1 і 2 тижні. Так, за умов корекції ураження токсичним екстрактом субстратом ліофілізованої ксеношкіри на 7-му добу від початку експериментальної терапії гістологічно встановлено менш виражені ознаки патологічної деструкції органів. Наприклад, внутрішньочасточкові та міжчасточкові вивідні протоки передміхурової залози відзначаються помірністю просвітів. Стінка останніх вистелена чітко вираженим епітеліальним шаром, стромальна сполучна тканина частково набрякла при незначній лейкоцитарній інфільтрації (рис. 1). Більшість кінцевих секреторних відділів мають помірні розміри, чітко визначаються гландулоцити ацинусів. При цьому нагромадження секрету в просвітах ацинусів та вивідних протоках виявилось незначним.

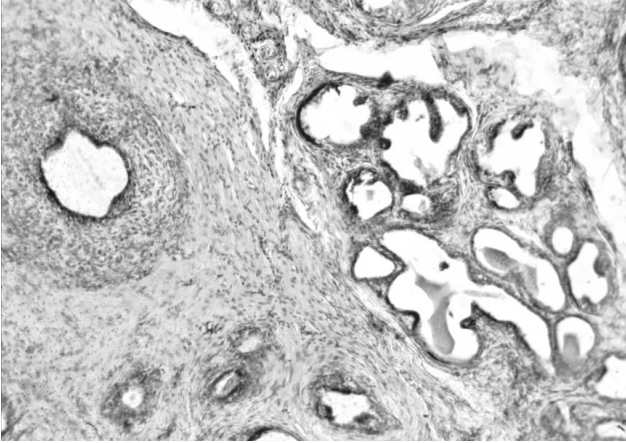


Рис. 1. Гістологічний стан простати на 7-му добу при корекції токсичного ураження. Вивідна протока. Невеликі кінцеві секреторні відділи. Забарвлення гематоксилином та еозином. $\times 100$.

Так, за умов корекції токсичного ураження тварин подрібненим субстратом ліофілізованої ксеношкіри на 14-ту добу від початку спостереження структурні зміни у передміхуровій залозі мали менш виражений характер (рис. 2), порівняно із аналогічними явищами у тварин, яким не проводили коригувальну терапію.

Кінцеві секреторні відділи утворені округлої форми glandулоцитами з чіткими базофільними ядрами. Розміри ацинусів невеликі, розгалужуються, навколо кінцевих відділів чітко визначаються концентрично розташовані неширокі м'язові волокна (рис. 3). Вивідні протоки мають помірні просвіти, їх стінка вистелена чітким епітеліальним шаром, стромальна сполучна тканина без ознак набряку, а лейкоцитарна інфільтрація має малопомітний характер.

У вказаний період відмічається нормалізація судинного русла простати. Артерії та артеріоли мають чіткі структури оболонок, помірну адвенти-

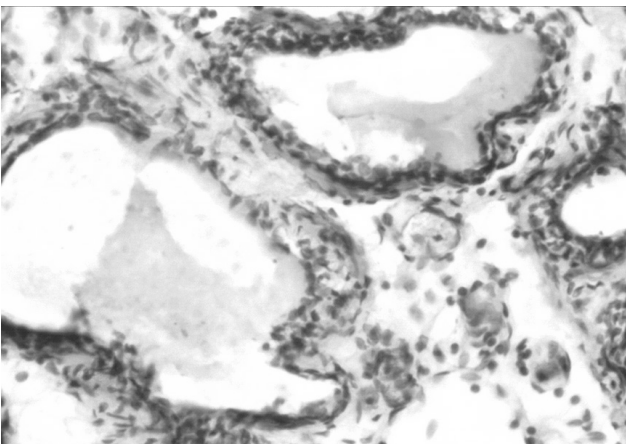


Рис. 2. Гістологічний стан простати на 14-ту добу імунокоригувального впливу. Забарвлення гематоксилином та еозином. $\times 200$.

цію, добре виражені м'язові клітини (рис. 4). Вени і венули з тонкою стінкою, просвіти неширокі і вивідні форменими елементами крові.

Висновок. При застосуванні ксенодермального субстрату в складі "Ксенодерм" з метою корекції обтяжливого впливу токсичного чинника на формування і перебіг ХП і ДГПЗ встановлено помітний протекторний ефект щодо структурних компонентів простати лабораторних тварин. Зокрема, судинні розлади мали менш виражений характер на фоні незначних порушень із боку структури стромальних компонентів, понижений рівень пошкодження секреторних відділів і вивідних проток. Наведені особливості відображають загальну тенденцію до поліпшення морфофункціонального стану простати як результат коригувального впливу ксенодермального чинника.

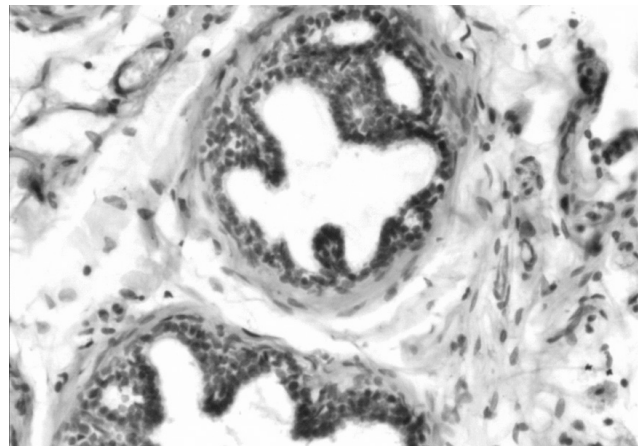


Рис. 3. Гістологічний стан простати на 14-ту добу при корекції токсичного ураження тварин. Добре структуровані кінцеві секреторні відділи. Забарвлення гематоксилином та еозином. $\times 200$.

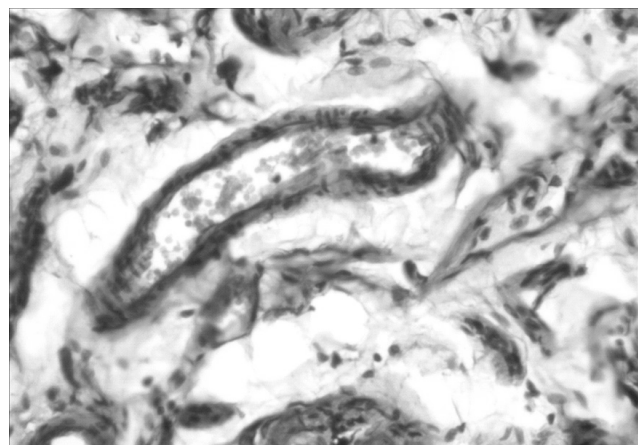


Рис. 4. Гістологічний стан простати на 14-ту добу при корекції токсичного ураження тварин. Артеріола з помірним просвітом. Волокнисті структури та аморфна речовина сполучної тканини. Забарвлення гематоксилином та еозином. $\times 200$.

СПИСОК ЛІТЕРАТУРИ

1. Бойко Н. И. Сравнительная оценка эффективности суппозиторий «Простатилен-цинк» с другими известными аналогами при лечении больных хроническим простатитом и экскреторно-токсическим бесплодием / Н. И. Бойко, К. В. Прошаков // Урология. – 2010. – № 3. – С. 92–97.
2. Трифонова Ю. П. Вільнорадикальні процеси в спермі чоловіків з хронічним простатитом до та після лікування / Ю. П. Трифонова // Вісник Сумського державного університету. – 2005. – № 3 (75). – С. 167–169.
3. Патент 63156. Спосіб моделювання хронічного простатиту з доброякісною гіперплазією передміхурової залози / Хорош В. Я. – № u201103758 від 28.03.2011; опубл. 26.09.2011, Бюл. № 18.
4. Патент 62894. Спосіб моделювання цитотоксичної дії термічно ушкодженої біологічної тканини / Хорош В. Я., Підручна С. Р. – № u201100052 від 04.01.2011; опубл. 26.09.2011, Бюл. № 18.
5. Ковальчук О. Л. Відтворення цитотоксичного ураження передміхурової залози в експерименті / О. Л. Ковальчук, В. Я. Хорош, А. І. Мисак // Вісник наукових досліджень. – 2011. – № 4. – С. 31–34.
6. Хорош В. Я. Поляризована флуоресценція соку передміхурової залози як клініко-діагностичний тест в урологічній практиці / В. Я. Хорош, А. І. Мисак // Андрологія та сексуальна медицина. – 2011. – № 1. – С. 56.

Отримано 25.12.12