

©Л. В. РАДЕЦЬКА¹ORCID: <https://orcid.org/0000-0002-2916-1831>©І. О. ЛАБА^{1,2}ORCID: <https://orcid.org/0009-0003-7542-7770>¹Тернопільський національний медичний університет імені І. Я. Горбачевського МОЗ України, Тернопіль, Україна²КНП «Дрогобицька міська лікарня 1» ДМР, Дрогобич, Львівська область, Україна

Мультидисциплінарний підхід до лікування пацієнта чоловічої статі, хворого на рак грудної залози на тлі хронічної серцево-судинної патології: успішне хірургічне та медикаментозне лікування

Мета роботи: проаналізувати клінічний випадок щодо виявлення раку грудної залози у пацієнта чоловічої статі на тлі серцево-судинної патології, оцінити особливості діагностики, перебігу та тактики лікування при поєднанні кардіологічного та онкологічного процесів, а також підкреслити необхідність міждисциплінарного підходу.

Матеріали і методи. Матеріалом дослідження став клінічний випадок пацієнта чоловічої статі, у якого рак грудної залози було виявлено під час обстеження з приводу серцево-судинної патології. Проведено ретроспективний аналіз даних амбулаторної карти, результатів інструментальних та лабораторних досліджень.

Результати. Проведено аналіз клінічного випадку раку грудної залози у чоловіка зі складною тривалою серцево-судинною патологією, виявлено клініко-діагностичні особливості поєднання серцевої та онкологічної патологій. Проаналізовано вплив серцевої патології на вибір та перебіг протипухлинного лікування. Після комбінованого лікування раку грудної залози у пацієнта досягнуто ремісії, прогноз сприятливий за умови дотримання рекомендацій і регулярного спостереження. Продемонстровано роль міждисциплінарного підходу (кардіолога, онколога, терапевта) у веденні подібних клінічних випадків.

Висновки. Випадки поєднання серцевої та онкологічної патологій підкреслюють необхідність комплексного обстеження та активного скринінгу рідкісних онкологічних захворювань у чоловіків. Оптимальне ведення пацієнтів потребує міждисциплінарного підходу з кардіопротекцією та контролем функції серцево-судинної системи.

Ключові слова: рак грудної залози у пацієнта чоловічої статі; серцево-судинні захворювання; міждисциплінарний підхід; клінічний випадок.

Постановка проблеми й аналіз останніх досліджень та публікацій. Рак грудної залози у пацієнтів чоловічої статі є рідкісним онкологічним захворюванням, адже становить менше 1 % серед усіх випадків раку цієї локалізації [1]. Його діагностика часто є випадковою знахідкою, а клінічна настороженість залишається недостатньою [2]. Особливо складно діагностувати та лікувати цей вид раку на тлі серцево-судинної патології – ішемічної хвороби серця (ІХС), артеріальної гіпертензії (АГ) та серцевої недостатності (СН) [3]. Поєднання цих станів створює діагностичні та терапевтичні труднощі: кардіальні симптоми можуть маскувати прояви пухлини, а протипухлинна терапія підвищує ризик кардіотоксичних уражень [4]. Тому вивчення клінічних особливостей та діагностичних підходів у випадках раку грудної залози в чоловіків на тлі з тяжкою серцево-судинною патологією має особливе практичне та наукове значення, адже сприятиме підвищенню рівня настороженості лікарів, удосконаленню алгоритмів обстеження та формуванню міждисциплінарного підходу в онкокардіології.

Мета роботи: проаналізувати клінічний випадок щодо виявлення раку грудної залози у пацієнта чоловічої статі на тлі серцево-судинної патології, оцінити особливості діагностики, перебігу та тактики лікування при поєднанні кардіологічного та онкологічного процесів, а також підкреслити необхідність міждисциплінарного підходу.

Матеріали і методи. Матеріалом дослідження став клінічний випадок пацієнта чоловічої статі, у якого рак грудної залози було виявлено під час обстеження з приводу серцево-судинної патології. Проведено ретроспективний аналіз даних амбулаторної карти, результатів інструментальних та лабораторних досліджень. Для оцінки стану серцево-судинної системи застосовували стандартні клініко-діагностичні методи: електрокардіографію, ехокардіографію, вимірювання гемодинамічних показників, визначення лабораторно-інструментальних параметрів. Для діагностики онкологічного процесу використовували клінічний огляд, ультразвукове дослідження грудних залоз, мамографію, гістологічне підтвердження

ВИПАДОК З ПРАКТИКИ

діагнозу за результатами біопсії. Отримані дані проаналізовано з урахуванням сучасних рекомендацій Європейського товариства кардіологів (ESC) та Європейського товариства медичної онкології (ESMO) щодо ведення пацієнтів із поєднаною серцево-судинною та онкологічною патологіями [5].

Опис клінічного випадку. Пацієнт К. 63 років звернувся зі скаргами на задишку при фізичному навантаженні, періодичний біль у ділянці серця, задишку, загальну слабкість. Із анамнезу відомо, що хворіє на гіпертонічну хворобу понад 15 років, переніс інфаркт міокарда 8 років тому, 5 років – фібриляція передсердь. Постійно приймає базисну кардіологічну терапію.

Під час огляду пацієнта у правій грудній залозі ретроареолярно виявлено щільне малорухоме утворення близько 5 см у діаметрі з нерівними краями. Шкіра над ним потовщена, сосок втягнутий. У пахвовій ділянці збільшених лімфовузлів не визначається. Зміни у грудній залозі хворий помітив близько двох місяців тому. Відзначав поступове збільшення утворення та втягнення соска. Виділень із соска не було. Пацієнт пов'язував цю «знахідку» із травмою, тому не звертався до лікаря. Дані об'єктивного та лабораторно-інструментальних обстежень пацієнта наведені у таблиці 1.

Клінічний діагноз: ІХС, стабільна стенокардія напруження III ФК. Постінфарктний кардіосклероз (Q-інфаркт міокарда передньої стінки лівого шлуночка, 2017 р.). Постійна форма фібриляції передсердь, тахісistolічний варіант. Гіпертонічна хвороба III стадії, 2 ступеня. Додатковий ризик серцево-судинних ускладнень дуже високий. СН стадії С з проміжною ФВ ЛШ (45 %). NYHA III, ХСН II А.

Рекомендовано: середньоземноморська дієта, еналаприл – 10 мг 2 рази на добу, бісопролол – 5 мг 2 рази на добу, ксарелто – 20 мг 1 раз на добу, розарт – 20 мг 1 раз на добу, дапагліфлозін – 10 мг на добу, еплеренон – 25 мг зранку, спрей ізо-мік сублінгвально – 1,25 мг при потребі.

З огляду на виявлене утворення у ділянці правої грудної залози пацієнту проведено мамографію та УЗД грудних залоз.

Результат мамографії (рис. 1, 2): структура грудних залоз представлена переважно жировою тканиною. Справа на 6 год ретроареолярно візуалізується чітко окреслене ізоденсивне утворення розміром 53×49 мм, поряд без чіткого розмежування візуалізується округле ущільнення зі спікулоподібним контуром розміром 46×33 мм. Шкіра в ділянці ареоли потовщена до 5,1 мм, сосок втягнутий. Ліва грудна залоза – без вузлових утворень.

Таблиця 1. Дані об'єктивного обстеження та лабораторно-інструментальних досліджень пацієнта К.

Показник	Значення
Шкірні покриви	Бліді, сухі, акроціаноз
Лімфовузли пахвові	Не збільшені
Пульс	92–100/хв, аритмічний
Артеріальний тиск	160/90 мм рт. ст.
Серце	Діяльність серця аритмічна за типом фібриляції передсердь, тони приглушені, систолічний шум на верхівці
Дихання	Везикулярне, поодинокі вологі хрипи у нижніх відділах
Набряки	На гомілкях
Ехокардіоскопія	Дилатація лівого передсердя, ФВ 45 %, регургітація мітрального клапана 1 ступеня
Електрокардіографія	Фібриляція передсердь, ознаки постінфарктного кардіосклерозу
Гемоглобін	120 г/л
Гематокрит	36 %
Еритроцити	$4,2 \times 10^{12}/л$
Лейкоцити	$6,8 \times 10^9/л$
Тромбоцити	$210 \times 10^9/л$
Феритин	45 мкг/л
Креатинін	102 мкмоль/л
Сечовина	8,2 ммоль/л
Загальний білок	72 г/л
Загальний холестерин	3,2 ммоль/л

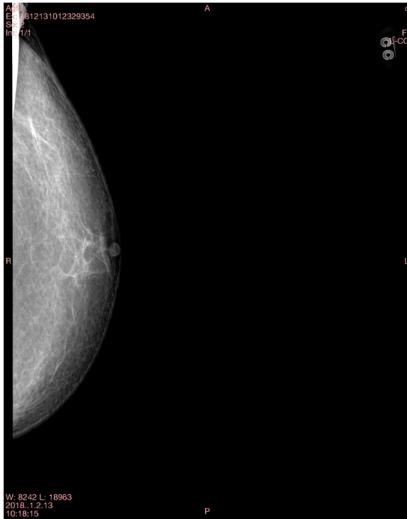


Рис. 1. Мамограма 1.

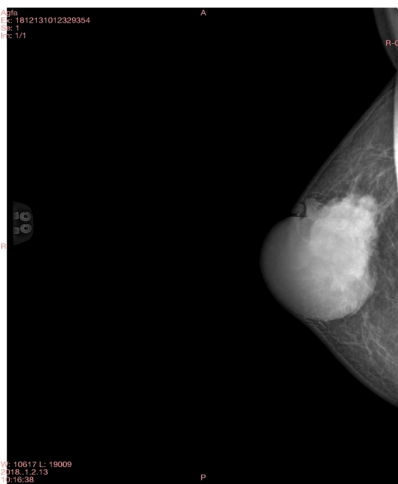


Рис. 2. Мамограма 2.

Шкіра – не потовщена, сосково-ареолярний комплекс – без особливостей. Збільшені аксиллярні лімфовузли на видимому протязі не візуалізуються.

У подальшому пацієнта скерували на консилиум онколога, хірурга та кардіолога для визначення оптимальної тактики діагностики та лікування. Після стабілізації гемодинаміки, компенсації периферичного кровообігу хворому проведено діагностичні заходи онкопроцесу.

При УЗД правої грудної залози пацієнта виявлено гіпоехогенне утворення неправильної форми з нечіткими контурами, гістологія біоптату: інвазивна протокова карцинома G2 (помірно диференційована). У лівій грудній залозі патологічних утворень не виявлено. УЗД органів черевної порожнини, заочеревинного простору та пахвових ділянок патологічних змін та ознак метастазів не виявило. Комп'ютерна томографія грудної кліти-

ни: легені без вогнищевих змін, плеврального випоту немає, середостіння без патології. Онкомаркери: СЕА – 2,3 нг/мл, СА 15-3 – 19,6 Од/мл. Хворому виставлено клінічний діагноз: рак правої грудної залози (у пацієнта чоловічої статті). Т3N0M0, ІІВ-стадія. Морфологічно: інвазивна протокова карцинома G2.

Подальша тактика лікування полягала у наступному. 1. Хірургічний етап – пацієнту виконано радикальну мастектомію справа за Мадденом. Післяопераційне гістологічне дослідження: інвазивна протокова карцинома G2, краї резекції чисті, лімфовузли без метастазів (0/10). Імуногістохімічні результати: ER – позитивний (80 %), PR – позитивний (60 %), HER2/neu – негативний (1+), Ki-67 – 20 %. Висновок: гормонозалежна, HER2-негативна пухлина з помірним проліферативним потенціалом. 2. Гормонотерапія – тамоксифен: 20 мг на добу протягом 5 років. Хіміотерапія – не показана (N0, HER2-, G2). Променева терапія – не проводилась (чисті краї резекції, лімфовузли інтактні).

Пацієнт перебуває під наглядом онколога: огляд кожні 3 місяці, контроль онкомаркерів (СЕА, СА 15-3) двічі на рік, щорічне УЗД органів черевної порожнини та КТ грудної клітки. Через 6 місяців після операції – рецидиву та метастазів не виявлено. Загальний стан задовільний, побічних ефектів від гормонотерапії немає.

Обговорення. У даного пацієнта виявлення пухлини стало «знахідкою» під час кардіологічного обстеження. Наведений випадок демонструє складність ранньої діагностики раку грудної залози у чоловіків через відсутність специфічних скринінгових програм і низьку настороженість пацієнтів. Рак грудної залози у пацієнтів чоловічої статі потребує підвищеної онконастороженості навіть за мінімальних змін у ділянці ареоли. Лікування таких пацієнтів потребує міждисциплінарного підходу, оскільки кардіотоксичність протипухлинних препаратів може погіршити перебіг серцевої недостатності. Оптимізація кардіопротективної терапії до початку онкологічного лікування, регулярний моніторинг функції міокарда, корекція факторів ризику є ключовими умовами безпеки терапії.

Висновки. Представлений випадок підкреслює важливість настороженості щодо онкопатології грудної залози у чоловіків, особливо за наявності супутніх хронічних захворювань, і демонструє ефективність мультидисциплінарного підходу до діагностики та лікування.

Конфлікт інтересів. Автори заявляють про відсутність конфлікту інтересів.

Джерела фінансування. Зовнішні джерела фінансування.

ВИПАДОК З ПРАКТИКИ

Внесок авторів. Радецька Л. В. – формування концепції дослідження, розробка ідеї та дизайну

дослідження. Лаба І. О. – проведення огляду й аналізу літератури та написання тексту.

REFERENCES

1. Giordano SH, Cohen DS, Buzdar AU. Breast carcinoma in men: a population-based study. *Cancer*. 2024; 130(5):947-54.
2. Vynnychenko OI, Moskalenko YuV. Prohnostychnyy vplyv indeksu masy tila na metastatychnu HER2-pozytyvnu vyzhyvanist' pry raku molochnoyi zalozy [Prognostic impact of body mass index on metastatic HER2-positive breast cancer survival]. *Ukrayins'kyi zhurnal radiolohiyi ta onkolohiyi*. 2024; 32(3):363-76. DOI: 10.46879/ukroj.3.2024.363-376c. Ukrainian.
3. Cardoso F, Kyriakides S, Ohno S, Penault-Llorca F, Poortmans P, Rubio S, Zackrisson IT, Senkus E. Early breast cancer: ESMO Clinical Practice Guidelines for diagnosis, treatment and follow-

up. *Ann Oncol*. 2023; 34(2):150-65.
4. Kozhukhov S, Dovhanych N, Smolanka I, Kryachok I, Koval'ov O. Rak i viyna v Ukraini: yak svit mozhe dopomohty peremohty v tsiy bytvi [Cancer and the war in Ukraine: how the world can help win this battle]. *JACC CardioOncol*. 2022; 4(2):279-82. Ukrainian.
5. Pro zatverdzhennya unifikovanoho klinichnoho protokolu pervynnoyi, vtorynnoyi (spetsializovanoyi) medychnoyi dopomohy «Rak molochnoyi zalozy» [On approval of a unified clinical protocol for primary, secondary (specialized) medical care «Breast Cancer»]. Nakaz MOZ Ukrainy No. 396 vid 30.06.2022. Ukrainian.

Надійшла до редакції / Received for editorial office on: 15.11.2025
Прийнята після рецензування / Accepted after review on: 05.01.2026
Подана до друку / Submitted for printing on: 20.02.2026

Електронна адреса для листування: radetska@tdmu.edu.ua

L. V. RADETSKA¹, I. O. LABA^{1,2}

¹I. Horbachevsky Ternopil National Medical University, Ternopil, Ukraine

²CnPE "Drohobych City Hospital 1" DCC, Drohobych, Ukraine

MULTIDISCIPLINARY APPROACH TO THE TREATMENT OF A MAN WITH BREAST CANCER ON THE BACKGROUND OF CHRONIC CARDIOVASCULAR PATHOLOGY: SUCCESSFUL SURGICAL AND MEDICAL TREATMENT

The aim of the work: to analyze a clinical case of detection of breast cancer in a man on the background of cardiovascular pathology, to assess the features of diagnosis, course and treatment tactics in the combination of cardiological and oncological processes, and also to emphasize the need for an interdisciplinary approach.

Materials and Methods. The material of the study was a clinical case of a male patient in whom breast cancer was detected during an examination for cardiovascular pathology. A retrospective analysis of outpatient chart data, instrumental and laboratory test results was conducted.

Results. A clinical case of breast cancer in a man with complex long-term cardiovascular pathology was analyzed, and clinical and diagnostic features of the combination of cardiac and oncological pathology were identified. The influence of cardiac pathology on the choice and course of antitumor treatment was analyzed. After combined treatment of breast cancer, the patient achieved remission, the prognosis is favorable provided that the recommendations and regular monitoring are followed. The role of an interdisciplinary approach (cardiologist, oncologist, therapist) in the management of such clinical cases was demonstrated.

Conclusions. Cases of the combination of cardiac and oncological pathology emphasize the need for a comprehensive examination and active screening of rare oncological diseases in men. Optimal patient management requires an interdisciplinary approach with cardioprotection and monitoring of cardiovascular function.

Key words: male breast cancer; cardiovascular disease; interdisciplinary approach; clinical case.

Відомості про авторів

Радецька Л. В. – кандидат медичних наук, доцент кафедри внутрішньої медицини № 1 закладу вищої освіти, Тернопільський національний медичний університет імені І. Я. Горбачевського МОЗ України, Тернопіль, Україна, e-mail: radetska@tdmu.edu.ua.
Лаба І. О. – лікар-рентгенолог у КНП «Дрогобицька міська лікарня 1» ДМР, Дрогобич, Львівська область, Україна, e-mail: hysteria1991@gmail.com.

Information about authors

Radetska L. V. – Candidate of Medical Sciences (PhD, Medicine), Associate Professor of the Department of Internal Medicine No. 1, I. Horbachevsky Ternopil National Medical University, Ternopil, Ukraine, e-mail: radetska@tdmu.edu.ua.

Labo I. O. – Doctor-radiologist at the CnPE "Drohobych City Hospital 1" DCC, Drohobych, Ukraine, e-mail: hysteria1991@gmail.com.