

DOI 10.11603/2414-4533.2026.1.16072

УДК 616.34-007.272-06:616.366-003.7-06]-053.9-055.2-072.1-089

©С. М. ЗАВГОРОДНІЙ<sup>1</sup>

ORCID: <https://orcid.org/0000-0003-3082-3406>

©М. Б. ДАНИЛЮК<sup>1</sup>

ORCID: <https://orcid.org/0000-0003-4515-7522>

©А. І. РИЛОВ<sup>2</sup>

ORCID: <https://orcid.org/0000-0003-0515-2495>

©К. О. ЗИМНЯ<sup>1</sup>

ORCID: <https://orcid.org/0000-0002-1595-9666>

©Я. В. СУМИК<sup>2</sup>

ORCID: <https://orcid.org/0009-0002-8567-1817>

©А. Д. МИХАЛЬЧЕНКО<sup>2</sup>

ORCID: <https://orcid.org/0009-0006-4856-7497>

<sup>1</sup>Запорізький державний медико-фармацевтичний університет, Запоріжжя, Україна

<sup>2</sup>КНП «Міська лікарня екстреної та швидкої медичної допомоги» Запорізької міської ради, Запоріжжя, Україна

### Успішне ендоскопічне усунення високої кишкової непрохідності при синдромі Міріззі типу Va у пацієнтки старечого віку

**Мета роботи:** проаналізувати результати ендоскопічного лікування пацієнтки із синдромом Міріззі типу Va.

**Матеріали і методи.** Випадок успішного ендоскопічного лікування високої кишкової непрохідності при синдромі Міріззі типу Va у пацієнтки старечого віку.

**Результати.** Ургентне ендоскопічне втручання у вигляді фрагментації та вилучення конкременту дозволило уникнути розширення об'єму операції у пацієнтки старечого віку. Післяопераційний період перебігав без ускладнень із повним регресом скарг. У даному випадку ендоскопічно-орієнтована тактика виявилася повністю ефективною. Проте важливо відмітити, що така стратегія потребує ретельного динамічного спостереження.

**Висновки.** Клінічний випадок підкреслює важливість подальшої роботи наукової спільноти у напрямку стандартизації та розробки єдиних клінічних рекомендацій лікування пацієнтів із синдромом Міріззі та вказує на важливість мультидисциплінарного підходу до даної патології. Розробка ендоскопічних підходів до діагностики та лікування наразі є пріоритетними при даній патології, що вказує нам на необхідність покращення кваліфікації кадрів та матеріальної бази.

**Ключові слова:** синдром Міріззі; нориця; кишкова непрохідність; ендоскопія.

**Постановка проблеми й аналіз останніх досліджень та публікацій.** Синдром Міріззі – це грізне ускладнення жовчнокам'яної хвороби, при якому великий конкремент у шийці жовчного міхура або в його міхуровій протоці (ductus cysticus) ззовні стискає загальну печінкову протоку (ductus hepaticus communis), викликаючи часткову або повну обструкцію жовчовивідних шляхів. Якщо даний стан триває довго, то може сформуватися жовчнокам'яна нориця (наприклад, холецистохоледохоальна або холецистодуоденальна). Від правильної класифікації конкретного типу синдрому Міріззі залежить вибір об'єму операційного втручання [1].

Найчастіше використовують класифікацією Бельтрана (2008):

• Тип I – стиснення загальної жовчної протоки без нориці:

Ia – збережена міхурова протока;

Ib – облітерована міхурова протока.

• Тип II – холецистобіліарна нориця з ураженням <1/3 об'єму загальної жовчної протоки.

• Тип III – холецистобіліарна нориця з ураженням 1/3–2/3 об'єму загальної жовчної протоки.

• Тип IV – холецистобіліарна нориця з ураженням >2/3 об'єму загальної жовчної протоки або повною деструкцією.

• Тип V – будь-яка форма синдрому Міріззі (I–IV) у поєднанні з холецистоентеральною норицею:

Va – без біліарного ілеусу;

Vb – із біліарним ілеусом.

Цей стан є відносно рідкісним явищем, тож диференційна діагностика та лікування його дещо утруднені. Середня частота виникнення синдрому Міріззі серед усіх хворих із жовчнокам'яною хво-

робою близько 1,7–2,0 %. Доопераційна його діагностика складає не більше 13,0–20,0 % [2].

Лікування синдрому Міріззі виключно операційне втручання: холецистектомія та реконструкція жовчних проток, але даний варіант може бути утрудненим через виражену деструкцію жовчовивідних шляхів та тяжкість стану пацієнта, особливо це стосується осіб похилого та старечого віку з тяжкою коморбідною патологією [3]. Саме тому ендоскопічне лікування має бути пріоритетним напрямком лікування у таких категоріях хворих.

**Матеріали і методи.** Пацієнтку Л. 89-ти років госпіталізовано до КНП «Міська лікарня екстреної та швидкої медичної допомоги» Запорізької міської ради 22.06.2025 р. зі скаргами на біль в епігастрії, більше у правому підребер'ї, нудоту, блювання. Хворіє протягом доби, коли стала турбувати нудота, блювання та біль у правому підребер'ї. З анамнезу захворювання відомо, що має жовчнокам'яну хворобу, холецистолітіаз більше 20 років. Неодноразово проводилася консервативна терапія з приводу печінкової колики. Від операційного лікування хвора відмовлялася. Пацієнтку госпіталізовано до хірургічного відділення в ургентному порядку, обстеження та лікування проводилося відповідно до стандартних клінічних протоколів лікарні [4].

Загальний аналіз крові виконували на гематологічному аналізаторі Mythic 18, «Orphee S.A.» (Швейцарія), езофагогастродуоденоскопію – на апараті «Olympus GIF-N170» (Японія) та оглядовий рентген-знімок черевної порожнини – на апараті-системі рентгенівська діагностична REX-650RF (Корея). Ультразвукове дослідження проводили на апаратах GE 50 «Siemens» (Німеччина) та ECUBE 9 «Alpinion medical system» (Південна Корея) – за допомогою конвексного мультиточкового датчика 2,0–5,0 МГц. Комп'ютерну томографію виконували на апараті «TOSHIBA Astelion 16» (Японія).

**Результати.** Під час клінічного огляду – загальний стан хворої середнього ступеня тяжкості, зумовлений больовим синдромом та постійним блюванням. Свідомість ясна, контакт утруднений через туговухість. Артеріальний тиск – 140/90 мм рт. ст., пульс – 90 уд./хв, SpO<sub>2</sub> – 98 %. Живіт при огляді здутий, пальпаторно відмічають біль у правій підреберній та епігастральній ділянках. Симптоми Кера, Ортнера, Мерфі та Щоткіна – Блумберга – негативні. Аускультативно – шум плескоту шлунка.

На етапі госпіталізації хворій провели забір загального та біохімічного аналізу крові: еритро-

цити –  $4,57 \times 10^{12}/л$ , гемоглобін – 141 г/л, лейкоцити –  $11,6 \times 10^9/л$ , ШОЕ – 54 мм/год, загальний білірубін – 18 мкмоль/л, амілаза – 28,6 г/год $\times$ л (норма 28–100).

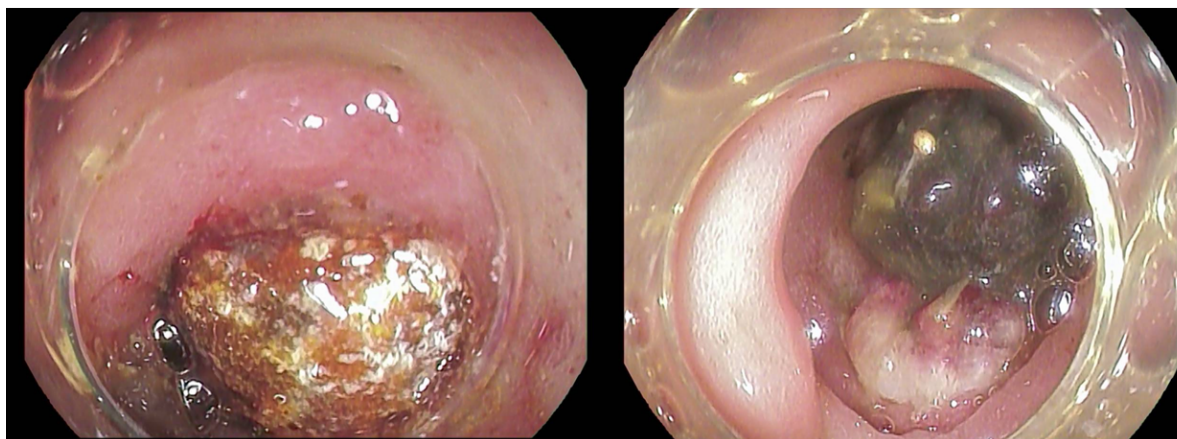
Пацієнтці виконано УЗД органів черевної порожнини та нирок: жовчний міхур деформований, контури нерівні й нечіткі, не збільшений. Його стінки не потовщені – 2 мм. У порожнині визначається гіперехогенна суспензія пристінково, множинні конкременти – до 3–4 мм. До жовчного міхура прилягає петля дванадцятипалої кишки, в просвіті якої конкремент 20 мм, який обтурує просвіт та викликає гастростаз. Уздовж стінки кишечника вільна рідина товщиною 1–2 мм. Неможливо виключити синдром Міріззі.

Хворій призначено консервативне лікування в обсязі: інгібітори протонної помпи – 40 мг внутрішньовенно 2 рази/добу, дротаверин – 2,0 мл внутрішньом'язово 3 рази/добу, метоклопрамід – 2,0 внутрішньом'язово при нудоті, внутрішньовенну інфузію збалансованих електролітних розчинів в об'ємі 2,0 л.

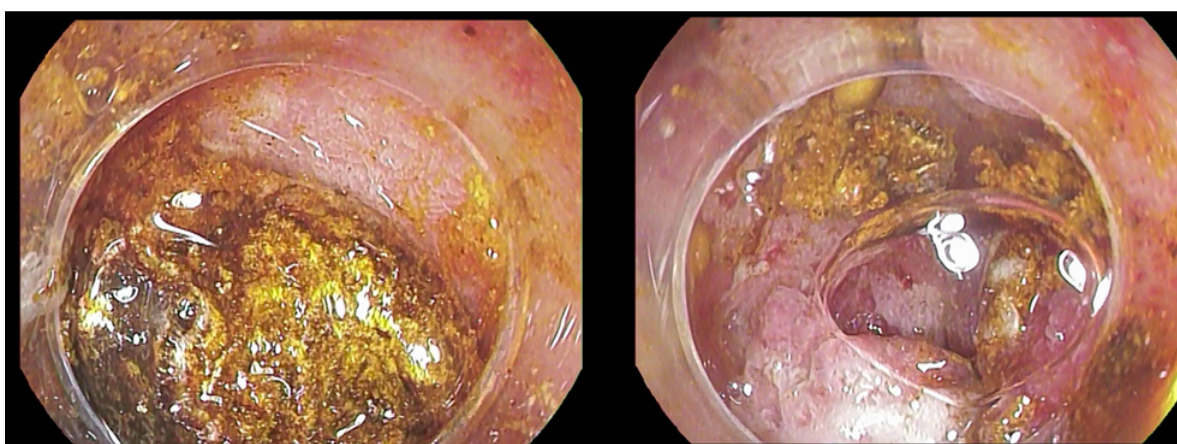
Через 6 год із моменту госпіталізації пацієнтці виконано ендоскопічне обстеження. На езофагогастродуоденоскопії під внутрішньовенною анальгоседацією: шлунок містить велику кількість темної каламутної рідини з неперетравленою їжею. Частково вміст аспіровано. Слизова тіла шлунка на доступних ділянках гіперемована, набрякла. Складки середнього калібру. Перистальтика знижена. Слизова антрального відділу гіперемована. Відразу за воротарем увесь просвіт цибулини дванадцятипалої кишки займає конкремент до 2,5 см у діаметрі, жовтого кольору. Провести відеогастроскоп за рахунок щільно фіксованого конкременту в низхідну частину дванадцятипалої кишки не є можливим (рис. 1).

Враховуючи описану картину, прийнято рішення спробувати вилучити конкремент шляхом його фрагментації методом холодної петлі. Ендоскопічною петлею проведено спроби видалення конкременту в просвіт шлунка. Частково конкремент фрагментувався, що дозволило його зрушити з місця та перевести у шлунок. Поетапно проведено повне вилучення фрагментів конкременту зі шлунка (рис. 2).

Ендоскоп введено у D2, додаткових конкрементів не виявлено. Відмічається жовч у дванадцятипалій кишці. Постбульбарні відділи з концентричними складками та активною перистальтикою. Великий дуоденальний сосочок ендоскопом з торцевою оптикою не візуалізовано. У цибулині дванадцятипалої кишки по передньо-нижній стінці виявлено холецистодуоденальну норичку з



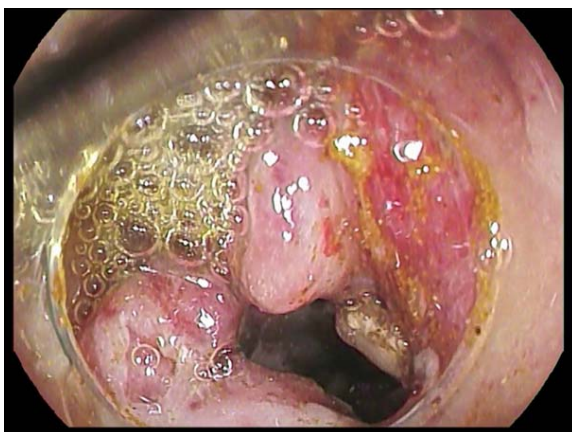
**Рис. 1.** Конкремент, що повністю обтурує просвіт дванадцятипалої кишки.



**Рис. 2.** Етап фрагментації та вилучення конкременту.

порожниною темного кольору. Дефект слизової – до 0,6 см. Слизова у цій ділянці гіперемована, набрякла, контактна ранима. Ознаки кровотечі відсутні (рис. 3).

Враховуючи вилучений конкремент, інтраендоскопічну знахідку, тяжкість загального стану та вік пацієнтки обстеження завершено.



**Рис. 3.** Холецистодуоденальна нориця.

Хвору в стабільному стані транспортовано до палати. Свідомість ясна. У ранньому післяопераційному періоді (через 30 хв після ендоскопічних процедур) пацієнтка відмітила появу болю в правому підребер'ї. Враховуючи ендоскопічне обстеження та можливість порушення цілісності структури нориці, проведено комп'ютерну томографію органів черевної порожнини для контролю: в холедосі та внутрішньопечінкових жовчних протоках визначається скупчення повітря. Виявлено пару дрібних бульбашок повітря у перивезикальній клітковині. Явних порушень структури паренхіматозних органів черевної порожнини та заочеревинного простору, вільного газу в черевній порожнині не виявлено.

Через 12 год після ендоскопічної процедури виконано повторний забір аналізу крові. Клінічний аналіз крові: еритроцити –  $4,23 \cdot 10^{12}/л$ , гемоглобін – 131 г/л, лейкоцити –  $11,6 \cdot 10^9/л$ . Біохімічний аналіз крові: загальний білірубін – 14 мкмоль/л, амілаза – 48 Од/л (норма 28–100), АсАТ – 20 Од/л, АлАТ – 17 Од/л.

При об'єктивному огляді: загальний стан середнього ступеня тяжкості, у свідомості. Артеріальний тиск – 140/90 мм рт. ст., пульс – 84 уд./хв, SpO<sub>2</sub> – 97 %. Хвора відмічає зниження болю в правому підребер'ї, повне зникнення нудоти. Живіт м'який, дещо піддутий, помірно болісний в епігастральній зоні. Симптоми Кера, Ортнера, Мерфі та Щоткіна – Блюмберга – негативні.

Враховуючи клінічну картину, результати ендоскопічного втручання та післяопераційного дообстеження, вирішено продовжити консервативну терапію та динамічне спостереження.

Виконано повторний забір крові та УЗД на 3 післяопераційну добу. Клінічний аналіз крові: еритроцити –  $3,48 \times 10^{12}$ /л, гемоглобін – 107 г/л, лейкоцити –  $7,62 \times 10^9$ /л. Біохімічний аналіз крові: загальний білірубін – 11 мкмоль/л, амілаза – 55 Од/л (норма 28–100), АсАТ – 15 Од/л, АлАТ – 12 Од/л.

При УЗД органів черевної порожнини: ехо-ознаки жовчнокам'яної хвороби, холецистолітіазу, хронічного холециститу. Під час огляду вільної рідини та рідинних утворень в черевній порожнині немає.

Загальний стан хворої задовільний. Післяопераційний період пройшов без ускладнень. Отримує харчування. Рецидиву больового синдрому не визначалося.

Пацієнтка перебувала на стаціонарному лікуванні 7 ліжко-днів. Виписана з поліпшенням із повним регресом скарг.

Контрольний огляд хворої проведено через 3 місяці після ендоскопічного операційного втручання. З анамнезу визначено, що епізодів больового синдрому за даний період не було. При об'єктивному огляді: загальний стан – задовільний. Свідомість ясна. Артеріальний тиск – 140/90 мм рт. ст., пульс – 86 уд./хв, SpO<sub>2</sub> – 98 %. Живіт при огляді звичайної форми, пальпаторно – безболісний у всіх відділах.

Проведено УЗ-дослідження черевної порожнини: жовчний міхур – деформований, контури рівні й чіткі, не збільшений. Стінки міхура не потовщені – 2 мм. У порожнині визначається гіперехогенна суспензія пристінково, множинні конкременти до 3–4 мм. До міхура прилягає петля дванадцятипалої кишки – синдром Міріззі.

**Обговорення.** Синдром Міріззі залишається клінічно та діагностично складною нозологією через рідкість та варіабельність проявів. Більшість оглядів підкреслюють, що даний синдром – відносно рідкісне ускладнення калькульозного холециститу, яке часто діагностується інтраопераційно та може імітувати пухлинні процеси гепатобіляр-

ної зони. Це обґрунтовує потребу в мультидисциплінарному підході й ретельному передопераційному обстеженні пацієнтів із підозрою на синдром Міріззі.

Іншою проблемою є вибір методу операційного втручання. На сьогодні відсутній чіткий алгоритм вибору операційного лікування при різних типах синдрому Міріззі. Вибір об'єму хірургічного лікування часто є зумовленим досвідом хірурга, наявним технічним обладнанням та загальним станом пацієнта. В літературі існують описані випадки успішного лікування синдрому Міріззі як шляхом лапароскопічної тотальної холецистектомії, так субтотальної холецистектомії до лазерної літотрипсії під контролем холангіографії [5, 6].

Останні роки показали зростаючу роль ендоскопії не лише як діагностичного, а й хірургічного інструмента, зокрема для пацієнтів похилого та старечого віку з серйозною коморбідністю, коли великі об'єми операційного втручання протипоказані. Окремі клінічні випадки демонструють успіхи при застосуванні пероральної холангіоскопії (peroral cholangioscopy/single-operator cholangioscopy) зі спрямованою літотрипсією (electrohydraulic або laser lithotripsy) для фрагментації та видалення імпактованих конкрементів у зоні Hartmann-pouch/cystic duct навіть в складних типах (III–IV) [7]. Ці техніки дозволили уникнути відкритого операційного втручання в окремих хворих і продемонстрували високу ефективність при ретельно відібраних клінічних випадках.

Разом з тим ендоскопічний підхід має обмеження: недоступність обладнання і досвіду, технічна складність при великих фістулах або при повній деструкції протоки, ризик перфорації чи кровотечі та питання довгострокової ефективності й рецидиву. Тому рекомендації наголошують на індивідуальному виборі лікування з урахуванням анатомії, типу синдрому, загального стану пацієнта й ресурсної бази центру.

Щодо національного контексту: в доступних українських публікаціях переважають описи хірургічних підходів і використання ендоскопічної ретроградної холангіопанкреатографії переважно як діагностичного, так і допоміжного методів у поєднанні з операцією [8]. На момент підготовки цього клінічного звіту в українських відкритих джерелах не виявлено широко задокументованих досліджень або кейс-репортів, що описували б винятково ендоскопічне (тобто без подальшої хірургії) завершення лікування синдрому Міріззі. Отже, описаний випадок має певну новизну для українського наукового суспільства й підкреслює прак-

## ВИПАДОК З ПРАКТИКИ

тичну значимість малоінвазивної тактики у пацієнтів старечого віку.

У нашому випадку (холецистодуоденальна нориця, клінічна стабілізація після ендоскопічного фрагментування та видалення конкременту, відсутність маркерів холангіту чи прогресуючого холестазу) ендоскопічно-орієнтована тактика виявилася повністю ефективною. Проте важливо відмітити, що така стратегія потребує ретельного динамічного спостереження (лабораторні маркери холестазу, УЗД, магнітно-резонансна холагніографія при показаннях) і чітких критеріїв для переходу до хірургічного лікування у разі погіршення або рецидиву. Для формалізації підходу до подібних пацієнтів доцільні подальші публікації із більшими серіями та мультицентрові дослідження, а також розвиток ендоскопічної інфраструктури в клініках третього рівня.

**Висновки.** 1. Описано рідкісний випадок успішного ендоскопічного лікування синдрому Міріззі Va типу в пацієнтки з ускладненням даного синдрому у вигляді високої кишкової непрохідності.

2. Клінічний випадок підкреслює важливість подальшої роботи наукової спільноти у напрямку стандартизації та розробки єдиних клінічних рекомендацій лікування пацієнтів із синдромом Міріззі та вказує на важливість мультидисциплінарного підходу до даної патології.

3. Розробка ендоскопічних підходів до діагностики та лікування наразі є пріоритетними при даній патології, що вказує нам на необхідність покращення кваліфікації кадрів та матеріальної бази.

**Конфлікт інтересів.** Автори заявили, що у них немає конфлікту інтересів.

**Джерела фінансування.** Зовнішні джерела фінансування і підтримки були відсутні. Гонорари чи інші компенсації не виплачувалися.

**Внесок авторів.** Завгородній С. М. – розробка концепції, дизайну дослідження, редагування статті, остаточне затвердження. Данилюк М. Б. – аналіз та інтерпретація даних, написання статті, редагування. Рілов А. І. – аналіз та інтерпретація даних, редагування. Зимня К. О., Сумик Я. В. – збір даних, редагування. Михальченко А. Д. – написання статті.

## REFERENCES

1. Klekowski J, Piekarska A, Góral M, Kozula M, Chabowski M. The current approach to the diagnosis and classification of Mirizzi syndrome. *Diagnosics*. 2021 Sep. [cited 2025 Oct 12]; 11(9):1660. Available from: <https://www.mdpi.com/2075-4418/11/9/1660>. DOI: 10.3390/diagnostics11091660.
2. Gulla A, Jasaitė M, Bilotaite L, Strupas K. Mirizzi Syndrome: is there a place for minimally invasive surgery? *Visc. Med*. 2022 [cited 2025 Oct. 12]; 38(6):369-71. Available from: <https://pubmed.ncbi.nlm.nih.gov/articles/PMC9801317/>. DOI: 10.1159/000525557.
3. Nassar AHM, Nassar MK, Gil IC, Nagral S, Ng HJ, Petelin JB, et al. One-session laparoscopic management of Mirizzi syndrome: feasible and safe in specialist units. *Surg Endosc*. 2021; 35:3286-95. DOI: 10.1007/s00464-020-07765-4.
4. Ministry of Health of Ukraine. Order No. 297 of 02.04.2010 "On approval of standards and clinical protocols of medical care in the specialty 'Surgery' (Revision 01.09.2022)". Kyiv: Ministry of Health of Ukraine; 2022 [cited 2025 Oct 12]. Available from: [https://former.zakononline.com.ua/documents/show/75647\\_\\_\\_679329](https://former.zakononline.com.ua/documents/show/75647___679329).
5. Kimura J, Ishii K, Kurokawa Y, et al. Laparoscopic subtotal cholecystectomy for Mirizzi syndrome. *Int J Surg Case Rep*. 2019; 55:1-4. DOI: 10.1016/j.ijscr.2018.12.020.
6. Moreira M, Barbosa A, Pacheco-Moreira L, et al. Cholangioscopy with lithotripsy in Mirizzi syndrome: case report and review. *GE Port J Gastroenterol*. 2023; 30(4):255-9. DOI: 10.1159/000530585.
7. Li TY, Chen ZX, Wang YD, Liu Y, Zhang JD, Yue P, et al. A novel endoscopic retrograde cholangiopancreatography technique to reduce stone size in type IV Mirizzi syndrome: avoiding cholangiojejunostomy. *Chin Med J (Engl)*. 2021; 134(8):1004-5. DOI: 10.1097/CM9.0000000000001370.
8. Zaporizhchenko BS, Bondarets DA, Borodaiev IE, Kachanov VN, Muraviov PT, Zubkov OB, Horbunov AA. Modern diagnostic methods and surgical approaches to the treatment of Mirizzi syndrome. *Ukrainian Journal of Surgery*. 2017; 4(35):33-7. Ukrainian. Available from: <https://repo.odmu.edu.ua/handle/123456789/6503>.

Надійшла до редакції / Received for editorial office on: 30.12.2025  
Прийнята після рецензування / Accepted after review on: 19.01.2026  
Подана до друку / Submitted for printing on: 17.02.2026

Електронна адреса для листування: kanastasia.1607@gmail.com

S. M. ZAVGORODNIY<sup>1</sup>, M. B. DANYLYUK<sup>1</sup>, A. I. RYLOV<sup>2</sup>, K. O. ZYMNIA<sup>1</sup>, Y. V. SUMYK<sup>2</sup>, A. D. MYKHALCHENKO<sup>2</sup>

<sup>1</sup>Zaporizhzhia State Medical and Pharmaceutical University, Zaporizhzhia, Ukraine

<sup>2</sup>Municipal Non-Commercial Enterprise "Zaporizhzhia City Hospital of Emergency and Urgent Medical Care" of the Zaporizhzhia City Council, Zaporizhzhia, Ukraine

### SUCCESSFUL ENDOSCOPIC REMOVAL OF HIGH INTESTINAL OBSTRUCTION IN MIRIZZI SYNDROME TYPE Va IN AN ELDERLY PATIENT

**The aim of the work:** to analyze the results of endoscopic treatment of Mirizzi syndrome type Va.

**Materials and Methods.** A case of successful endoscopic management of high intestinal obstruction in an elderly patient with Mirizzi syndrome type Va.

**Results.** Urgent endoscopic intervention in the form of fragmentation and removal of the stone allowed to avoid expanding the volume of the operation in an elderly patient. The postoperative period proceeded without complications with complete regression of complaints. In this case, an endoscopy-oriented approach proved to be fully effective. However, it is important to note that such a strategy requires careful dynamic follow-up.

**Conclusions.** The clinical case highlights the importance of further work by the scientific community towards standardization and development of uniform clinical recommendations for the treatment of patients with Mirizzi syndrome and indicates the importance of a multidisciplinary approach to this pathology. The development of endoscopic approaches to diagnosis and treatment is currently a priority for this pathology, which indicates the need to improve the qualifications of personnel and the material base.

**Key words:** Mirizzi syndrome; fistula; intestinal obstruction; endoscopy.

#### Відомості про авторів

**Завгородній С. М.** – доктор медичних наук, професор, завідувач кафедри загальної хірургії та післядипломної хірургічної освіти, Запорізький державний медико-фармацевтичний університет, Запоріжжя, Україна, e-mail: [gkbesmp.zp@gmail.com](mailto:gkbesmp.zp@gmail.com).

**Данилюк М. Б.** – кандидат медичних наук, доцент кафедри загальної хірургії та післядипломної хірургічної освіти, Запорізький державний медико-фармацевтичний університет, Запоріжжя, Україна, e-mail: [em\\_de@ukr.net](mailto:em_de@ukr.net).

**Рилов А. І.** – кандидат медичних наук, завідувач відділення хірургії з ліжками гінекології КНП «Міська лікарня екстреної та швидкої медичної допомоги» Запорізької міської ради, Запоріжжя, Україна, e-mail: [1-ho@ukr.net](mailto:1-ho@ukr.net).

**Зимня К. О.** – доктор філософії, асистент кафедри загальної хірургії та післядипломної хірургічної освіти, Запорізький державний медико-фармацевтичний університет, Запоріжжя, Україна, e-mail: [k.a.t.i.a.zim59@gmail.com](mailto:k.a.t.i.a.zim59@gmail.com).

**Сумик Я. В.** – хірург-ендоскопіст ендоскопічного відділення КНП «Міська лікарня екстреної та швидкої медичної допомоги» Запорізької міської ради, Запоріжжя, Україна, e-mail: [yasya.sumyk@gmail.com](mailto:yasya.sumyk@gmail.com).

**Михальченко А. Д.** – інтерн II курсу навчання, відділення хірургії з ліжками гінекології КНП «Міська лікарня екстреної та швидкої медичної допомоги» Запорізької міської ради, Запоріжжя, Україна, e-mail: [kanastasia.1607@gmail.com](mailto:kanastasia.1607@gmail.com).

#### Information about the authors

**Zavgorodniy S. M.** – MD, DSc (Medicine), Professor, Head of the Department of General Surgery and Postgraduate Surgical Education, Zaporizhzhia State Medical and Pharmaceutical University, Zaporizhzhia, Ukraine, e-mail: [gkbesmp.zp@gmail.com](mailto:gkbesmp.zp@gmail.com).

**Danylyuk M. B.** – PhD (Medicine), Associate Professor of the Department of General Surgery and Postgraduate Surgical Education, Zaporizhzhia State Medical and Pharmaceutical University, Zaporizhzhia, Ukraine, e-mail: [em\\_de@ukr.net](mailto:em_de@ukr.net).

**Rylov A. I.** – PhD (Medicine), Head of the Department of Surgery with Gynecology Beds of the Municipal Non-Commercial Enterprise "Zaporizhzhia City Hospital of Emergency and Urgent Medical Care" of the Zaporizhzhia City Council, Zaporizhzhia, Ukraine, e-mail: [1-ho@ukr.net](mailto:1-ho@ukr.net).

**Zymnia K. O.** – Doctor of Philosophy, Assistant Professor of the Department of General Surgery and Postgraduate Surgical Education, Zaporizhzhia State Medical and Pharmaceutical University, Zaporizhzhia, Ukraine, e-mail: [k.a.t.i.a.zim59@gmail.com](mailto:k.a.t.i.a.zim59@gmail.com).

**Sumyk Y. V.** – Endoscopist surgeon of the endoscopic department of the Municipal Non-Commercial Enterprise "Zaporizhzhia City Hospital of Emergency and Urgent Medical Care" of the Zaporizhzhia City Council, Zaporizhzhia, Ukraine, e-mail: [yasya.sumyk@gmail.com](mailto:yasya.sumyk@gmail.com).

**Mykhalchenko A. D.** – 2nd year intern, Department of Surgery with Gynecology Beds, Municipal Non-Commercial Enterprise "Zaporizhzhia City Hospital of Emergency and Urgent Medical Care" of the Zaporizhzhia City Council, Zaporizhzhia, Ukraine, e-mail: [kanastasia.1607@gmail.com](mailto:kanastasia.1607@gmail.com).