

©В. Ю. ІЛЬІНА-СТОГНІЄНКО

vikailina1978@gmail.com; ORCID 0000-0002-0564-9621

©О. М. ЧАЙКА

urolog.chaika@gmail.com; ORCID 0000-0001-7540-143X

Одеський національний медичний університет, Одеса, Україна

Діагностика доброякісних пухлин тонкого кишечника: сучасний стан проблеми

В огляді висвітлено проблеми діагностики доброякісних пухлин тонкої кишки. Проаналізовано особливості клінічного перебігу доброякісних пухлин тонкої кишки та можливості сучасних інтраскопічних технологій. Показано, що клінічні прояви можуть бути мізерними і діагностика доброякісних пухлин залишається складним завданням. Частота виявлення доброякісних пухлин у практиці роботи університетської клініки складає 0,1 % від числа звернень.

Ендоскопія шлунка та товстої кишки, ультразвукове дослідження та рентгенологічні дослідження тонкої кишки залишаються актуальними як заходи першої лінії в діагностичному пошуку. Як додаткові методи дослідження можуть застосовувати ентеврографію (та ентеерокліз) з КТ і МРТ, а також КТ-ангіографію і капсульну ендоскопію. В останні роки для аналізу зображень, одержаних при ендоскопії, використовують системи з технологією штучного інтелекту. Впровадження новітніх технологій інтраскопічної діагностики дозволяє збільшити частоту виявлення доброякісних пухлин.

Ключові слова: пухлини; шлунково-кишковий тракт; тонкий кишечник; хірургія; діагностика; медична візуалізація; прогнозування.

Доброякісні пухлини тонкої кишки (ДПТК) є рідкісною патологією, яка часто залишається безсимптомною впродовж усього життя [1, 2]. Незважаючи на те, що тонка кишка займає 75 % довжини та 90 % площі поверхні шлунково-кишкового тракту (ШКТ), первинні доброякісні новоутворення діагностуються дуже рідко. До них належать пухлини більш ніж 40 гістологічних типів, в тому числі гіперпластичні поліпи, гамартоми, аденоми, пухлини строми кишечника (найчастіше – лейоміоми), ліпони, гемангіоми та асоційовані з синдромом Пейтца – Єгерса новоутворення [1, 3, 4]. Багатоцентрове дослідження, проведене на Тайвані, показало, що гамартоми та аденоми є найпоширенішими доброякісними пухлинами тонкої кишки [4].

Первинні новоутворення тонкої кишки трапляються дуже рідко, вони становлять приблизно 4 % (діапазон 1,6–6 %) усіх пухлин шлунково-кишкового тракту. Приблизно 60 % цих пухлин є злоякісними. Доброякісні новоутворення тонкої кишки складають лише 5 % доброякісних пухлин кишкового тракту. Найчастіше їх виявляють у хворих віком 50–60 років [1, 3].

За даними літератури, пухлини тонкої кишки можуть бути діагностовані майже в 0,3 % розтинів. У більшості випадків прижиттєво ці пухлини себе ніяк не проявляли [1, 5].

Доброякісні пухлини тонкої кишки зазвичай характеризуються повільним ростом і відстроченою клінічною картиною. Нерідко їх виявляють випадково [1, 6].

Доброякісні пухлини тонкої кишки можуть виявляти у дванадцятипалій кишці, порожній кишці та клубовій кишці (у порядку збільшення частоти). Пухлини можуть бути поодинокими, множинними або поширеними (наприклад, як частина поліпозного синдрому). Пухлини можуть рости внутрішньопросвітно або мати інфільтративний або серозний ріст. Внутрішньопросвітні ураження найчастіше пов'язані з розвитком вторинної кишкової непрохідності та інвагінації, тоді як серозні ураження пов'язані із заворотом тонкої кишки [1, 3, 7–10].

Було запропоновано кілька факторів, що пояснюють як незначну кількість уражень тонкої кишки, так і рідкісність їх злоякісної трансформації [1, 11, 12]. По-перше, швидкий кишковий транзит через тонку кишку обмежує час контакту зі слизовою оболонкою тонкої кишки. По-друге, більша текучість хімусу тонкої кишки може розбавити подразники просвіту. По-третє, лужна реакція може відігравати певну роль, як і низька кількість бактеріальних колоній у тонкій кишці. У тонкій кишці було виявлено вищі рівні безилпероксидази (вважають, що вона детоксикує потенційні канцерогени). Разом із підвищеним рівнем імуноглобуліну А та розповсюдженням лімфоїдної тканини кишечника ці фактори можуть перешкоджати росту та розвитку пухлин та їх злоякісній трансформації [11].

Доброякісні ураження тонкої кишки були задокументовані в осіб усіх вікових груп, хоча середній вік появи становить між п'ятим і шостим десятиліттями життя. Кілька серій відзначають невелике переважання чоловіків порівняно з жінками. Расової чи етнічної схильності не виявлено [1, 2, 9, 10].

Клінічно доброякісні ураження тонкої кишки характеризуються відсутністю жодних патогномічних симптомів [1, 2, 7–10]. Натомість часто реєструють неспецифічні клінічні прояви, які не завжди пов'язують саме з пухлинною патологією [7, 11].

Біль у животі при ДПТК зазвичай неспецифічний, тупий і локалізується в епігастрії; біль частіше пов'язаний з більшими ураженнями, які можуть спричинити симптоми переміжної кишкової непрохідності. Іноді хворі скаржаться на раннє насичення при їжі, нудоту та блювання, діарею або закреп. Зрідка виникає мелена, постгеморагічна гіпохромна анемія тощо [1, 7, 9].

Інтервал від появи симптомів до встановлення діагнозу, як повідомляється, коливається від менше 1 місяця до більше 1 року, із середньою тривалістю симптомів 6 місяців. Незважаючи на свою часто непомітну природу, доброякісні пухлини тонкої кишки можуть проявлятися в основному як вторинні ускладнення свого росту. Так, кишкова непрохідність пов'язана з 30 % доброякісних пухлин тонкої кишки, ці пухлини залишаються основною причиною інвагінації у дорослих. Описані випадки завороту кишок, зумовленого серозними епендимальними пухлинними ураженнями [7, 13].

Шлунково-кишкова кровотеча – це часте явище, що виникає при 38 % пухлинних уражень тонкої кишки; крововтрата може бути прихованою, виявлятися лише при дослідженні калу на вміст гематину, або може бути гострою та рясною; така кровотеча може потребувати переливання крові, емболізації та/або екстреної операції. Деколи можлива перфорація пухлини тонкої кишки в черевну порожнину з подальшим розвитком перитоніту та необхідністю екстреної лапаротомії [7, 14, 15].

Гіперпластичні поліпи є доброякісними утвореннями слизової оболонки, які часто спостерігають у дванадцятипалій кишці та проксимальному відділі клубової кишки. Поліпи, які часто виявляють під час звичайної ендоскопії верхніх відділів, можуть бути поодинокими або множинними. Як правило, вони перебігають безсимптомно, без злоякісного потенціалу, і їх можна видалити ендоскопічно за допомогою біопсійних щипців або Endosnare [1, 2, 4].

Описано три типи аденом тонкої кишки: аденоматозні поліпи, аденоми залози Бруннера [3, 16] та ворсинчасті аденоми [17]. Загалом вони можуть розвиватися як одиничні та як множинні ураження,

як сидячі, так і на ніжці. Гістологічно вони виглядають як внутрішньопросвітні розширення слизової оболонки та підслизової архітектури з численними ацинусами, які підтримуються центральним фіброваскулярним ядром. Різні ступені диференціації зустрічаються в пухлинах і всередині них [4].

Ускладнення безперервного росту включають обструкцію, кровотечу, інвагінацію, іноді злоякісне переродження, особливо з більшими ураженнями ворсинок [7, 14–16, 18, 19]. Зокрема, аденоми залози Бруннера найчастіше розвиваються вздовж задньої стінки дванадцятипалої кишки на стику її першої та другої частин. Вогнищеві, мультифокальні або дифузні, вони демонструють доброякісну проліферацію залоз Бруннера з розсіяними протоковими та стромальними елементами [16].

Ворсинчасті аденоми, хоча і надзвичайно рідкісні, найчастіше описані в дванадцятипалій кишці [17]. Кровотеча та непрохідність є їх найпоширенішими ускладненнями, хоча, як і їх аналоги в товстій кишці та шлунку, вони можуть бути пов'язані зі злоякісним переродженням. Ворсинчасті аденоми розміром понад 4 см мають особливий ризик малігнізації [3, 17].

У кількох звітах стромальні пухлини кишечника (раніше відомі як лейоміоми та лейоміосаркоми) є найпоширенішими симптоматичними ураженнями тонкої кишки [20, 21]. Вони були виявлені в усіх ділянках тонкої кишки, включно дивертикул Меккеля. З гніздами веретеноподібних клітин, розташованими між власною м'язовою оболонкою та слизовою м'язовою оболонкою, ці інтрамуральні ураження можуть утворювати внутрішньопросвітні утворення, позапросвітні утворення або трансмуральні (у формі гантелі) ураження [3, 20].

Гістологічні особливості гладенької мускулатури тонкого кишечника є різноманітними [3, 4]. Були описані як вогнищеві ураження, так і анулярні ураження, часто з ознаками поверхневої виразки або більш глибокого некрозу. Така дегенерація може призвести до кровотечі та помітного крововиливу, які є найпоширенішими ускладненнями, що спостерігаються при цих пухлинах. Через поверхневу ерозію може виникнути незначна кровотеча, оскільки пухлини постійно стикаються з кишковим вмістом. Швидка артеріальна кровотеча може бути наслідком некрозу артеріол пухлини, що відбувається глибоко всередині ураження [18, 19].

Інші ускладнення стромальних пухлин кишечника включають кишкову непрохідність, інвагінацію, перфорацію пухлини та потенційне злоякісне переродження. Загалом розмір є визначальною характеристикою ускладнень стромальних пухлин кишечника. Чим більша пухлина, тим більше вона закупорює або скручує просвіт кишки. Подібним

чином більші пухлини зумовлюють більшу частоту ускладнень, які, як правило, і є приводом до госпіталізації [1, 18, 19].

Фізикальне обстеження при доброякісних пухлинах кишечника, як правило, не інформативне. Виняток становлять пухлини великого розміру (більше 6 см), які можна виявити при пальпації. Іноді при пальпації вогнища може виникати біль у животі. Втім, більшість пацієнтів не виявляють чітких фізикальних ознак під час огляду [7, 22].

Диференційну діагностику проводять з іншими пухлинами ШКТ, яка як правило вимагає застосування сучасних інтраскопічних технологій [23, 24]. У деяких випадках остаточний діагноз встановлюють лише після гістологічного дослідження видаленої пухлини [4].

Пацієнти з імовірним болем у животі, особливо якщо це пов'язано з ознаками анемії або періодичної непрохідності, повинні бути спрямовані на хірургічне обстеження та лікування. Безсимптомні ознаки утворення тонкої кишки, стриктури або переміжної непрохідності, виявлені на випадкових рентгенограмах, також є підставою для хірургічного обстеження [25].

Хірургічні ускладнення при резекції пухлини тонкої кишки повинні бути мінімальними і обмежуватися технічними аспектами операції. Повідомляли про інтраопераційну кровотечу, ранові інфекції, нещільність анастомозу та нездатність локалізувати пухлину під час операції [18].

Післяопераційні ускладнення включають кишкову непрохідність, післяопераційну грижу та відстрочену непрохідність тонкої кишки через спайки. Враховуючи обмежену кількість кишечника, який зазвичай резекують для цих рідкісних пухлин, синдром короткої кишки зазвичай не викликає занепокоєння [26].

Обструкції, пов'язані з пухлиною, не викликають симптомів до пізньої стадії через рідкий вміст тонкої кишки. Візуалізація в цей час зазвичай документує пізню стадію пухлини з відповідно низьким рівнем 5-річної виживаності (<20 %) [23, 24, 27].

Ендоскопія шлунка та товстої кишки, ультразвукове дослідження та барієві дослідження тонкої кишки є дослідженнями першої лінії для всіх неспецифічних клінічних симптомів ШКТ [23, 28].

Ентерографія (і ентерокліз) з КТ і особливо МРТ стали важливими у дослідженні розладів ШКТ. Ці методи перевершують ізольований ентерокліз в оцінці ексцентричних пухлин і вторинних уражень (карциноматоз очеревини) [23].

Для МРТ просторова роздільна здатність нижча, ніж досягнута за допомогою звичайного енте-

роклізу або КТ, тому вона менш корисна для оцінки уражень розмірами до 5 мм. Водночас МРТ краще, ніж ентерокліз, для показу екстралюмінальних моделей росту аденоми тонкої кишки [24].

Ендоскопічне ультразвукове дослідження є дуже чутливим і ефективним для дослідження новоутворень ампули дванадцятипалої кишки [25, 29].

КТ-ангіографія може бути корисною для демонстрації місця кровотечі та відповідального ураження, але не застосовується для рутинного клінічного моніторингу [24].

В останні роки застосовують капсульну ендоскопію, яка значно полегшує ранню діагностику пухлин тонкої кишки [30, 31]. Для аналізу зображень, одержаних при ендоскопії, вже використовують системи і технології штучного інтелекту [32].

За даними ретроспективного спостереження, за 2013–2022 рр. серед 5396 хворих, що звернулися до хірургічних відділень університетської клініки ОНМедУ, було виявлено 7 випадків доброякісних пухлин тонкого кишечника. Це складає 0,1 % від загального числа звернень. В основному це були випадки з клінікою кишкової непрохідності або кровотечі. Структура виявлених пухлин наведена на рисунку 1.

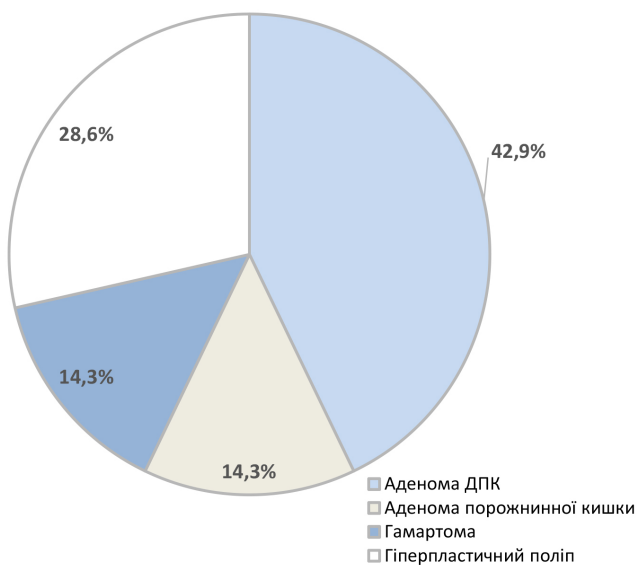


Рис. 1. Структура виявлених доброякісних пухлин тонкого кишечника.

Найчастіше діагностували аденоми дванадцятипалої кишки. У двох випадках приводом до звернення до лікувально-профілактичної установи були диспептичні явища, а у одному – кровотеча. В решті випадків пухлини визначали випадково при проведенні планової езофагогастроудоденоскопії.

Висновки. Діагностика доброякісних пухлин залишається складним завданням.

Частота виявлення доброякісних пухлин у реальній практиці університетської клініки складає 0,1% від числа звернень.

Впровадження новітніх технологій інтраскопічної діагностики дає змогу збільшити частоту виявлення доброякісних пухлин.

Конфлікт інтересів. Автори декларують відсутність конфлікту інтересів.

Джерела фінансування. Власні кошти авторів
Внесок авторів. В. Ю. Ільїна-Стогнієнко – ідея, концепція; збір та статистична обробка матеріалу; написання тексту статті – В. Ю. Ільїна-Стогнієнко, О. М. Чайка; аналіз та обговорення – В. Ю. Ільїна-Стогнієнко.

СПИСОК ЛІТЕРАТУРИ

1. Symptoms contributing to the diagnosis of small bowel tumors / K. Tsuruta, H. Takedatsu, S. Yoshioka [et al.] // *Digestion*. – 2023. – Vol. 12. – P. 1–8. DOI: 10.1159/000531215. Epub ahead of print. PMID: 37437555.
2. Gut wrenching: cases of missed gastrointestinal tumors and their mimics on computed tomography / N. Capiro, C. Flink, V. Sai, K. Beckett // *Emerg. Radiol.* – 2021. – Vol. 28 (2). – P. 389–399. DOI: 10.1007/s10140-020-01832-y. Epub 2020 Oct 6. PMID: 33025217.
3. Neoplastic gastrointestinal pathology / L. Lamps, A. Bellizzi, W. Frankel [et al.]. – 2015. – 408 p.
4. Shu-Yuan Xiao. Color atlas and synopsis: Gastrointestinal pathology / Shu-Yuan Xiao. – 2015. – 464 p.
5. Incidence, risk factors, and temporal trends of small intestinal cancer: A global analysis of cancer registries / J. Huang, S. C. Chan, Y. C. Fung [et al.] // *Gastroenterology*. – 2023. – Vol. 165 (3). – P. 600–612. DOI: 10.1053/j.gastro.2023.05.043. Epub 2023 Jun 3. PMID: 37277079.
6. Colonoscopies in Australia – how much does the National Bowel Cancer Screening Program contribute to colonoscopy use? / J. Worthington, E. He, J. B. Lew [et al.] // *Public Health Res. Pract.* – 2023. – Vol. 33 (1). – P. 32342216. DOI: 10.17061/phrp32232216. PMID: 36477980.
7. Rami Reddy S. R. A Systematic Review of the Clinical Presentation, Diagnosis, and Treatment of Small Bowel Obstruction. / S. R. Rami Reddy, M. S. Cappell // *Curr. Gastroenterol. Rep.* – 2017. – Vol. 19 (6). – P. 28. DOI: 10.1007/s11894-017-0566-9. PMID: 28439845.
8. Chetcuti Zammit S. Small bowel bleeding: cause and the role of endoscopy and medical therapy / S. Chetcuti Zammit, R. Sidhu // *Curr. Opin Gastroenterol.* – 2018 – Vol. 34 (3) – P. 165–174. DOI: 10.1097/MOG.0000000000000429. PMID: 29521682.
9. Small, spontaneously ruptured gastrointestinal stromal tumor in the small intestine causing hemoperitoneum: A case report. / S. Fukuda, Y. Fujiwara, T. Wakasa [et al.] // *Int. J. Surg. Case Rep.* – 2017. – Vol. 36. – P. 64–68. DOI: 10.1016/j.ijscr.2017.05.019. Epub 2017 May 17. PMID: 28549261; PMID: PMC5443905.
10. Predicting symptomatic mesenteric mass in small intestinal neuroendocrine tumors using radiomics. / A. Blazevic, MPA Starmans, T. Brabander [et al.] // *Endocr. Relat. Cancer*. – 2021. – Vol. 28 (8). – P. 529–539. doi: 10.1530/ERC-21-0064. PMID: 34003139.
11. Progress in the Treatment of Small Intestine Cancer. / R. Symons, D. Daly, R. Gandy [et al.] // *Curr. Treat Options Oncol.* – 2023. – Vol. 24 (4) – P. 241–261. DOI: 10.1007/s11864-023-01058-3. Epub 2023 Feb 24. PMID: 36826686.
12. Reynolds I. Malignant tumours of the small intestine / I. Reynolds, P. Healy, D. Mcnamara // *Surgeon*. – 2014. – Vol. 12 (5). – P. 263–270. DOI: 10.1016/j.surge.2014.02.003. Epub 2014 Mar 14. PMID: 24637026.
13. Maghbool M. Small intestinal myxoma presented with bowel obstruction, a rare case report. / M. Maghbool, B. Samizadeh // *Int. J. Surg. Case Rep.* – 2022. – Vol. 95. – P. 107180. DOI: 10.1016/j.ijscr.2022.107180. Epub 2022 May 14. PMID: 35580412; PMID: PMC9117535.
14. Lower gastrointestinal bleeding as an uncommon form of presentation in a small intestine neuroendocrine tumor / L. Lobato Bancalero, J. Roldán de la Rúa, N. Martos Rojas [et al.] // *Rev. Esp. Enferm. Dig.* – 2023. – Vol. 115 (6). – P. 341–342. DOI: 10.17235/reed.2023.9583/2023. PMID: 36975156.
15. Perforation of the mesenteric small bowel: etiologies and CT findings. / J. Hines, J. Rosenblat, D. R. Duncan [et al.] // *Emerg. Radiol.* – 2013. – Vol. 20 (2) – P. 155–161. DOI: 10.1007/s10140-012-1095-3. Epub 2012 Dec 5. PMID: 23212537.
16. Large Brunner's gland adenoma: case report and literature review / A. Rocco, P. Borriello, D. Compare [et al.] // *World J. Gastroenterol.* – 2006. – Vol. 12 (12). – P. 1966–1968. DOI: 10.3748/wjg.v12.i12.1966. PMID: 16610009; PMID: PMC4087528.
17. Composite intestinal adenoma-microcarcinoid: An update and literature review. / Z. Y. Fu, M. Kmeid, M. Aldyab [et al.] // *World J. Gastrointest. Endosc.* – 2021. – Vol. 13 (12). – P. 593–606. DOI: 10.4253/wjge.v13.i12.593. PMID: 35070021; PMID: PMC8716980.
18. Current Status and Challenges of Endoscopic Treatments for Duodenal Tumors. / Y. Ochiai, M. Kato, Y. Kiguchi [et al.] // *Digestion*. – 2019. – Vol. 99(1). – P. 21–26. DOI: 10.1159/000494408. Epub 2018 Dec 14. PMID: 30554227.
19. Duodenal intussusception secondary to Brunner's gland adenoma / S. Phillips, A. Rowcroft, B. Holt, S. Banting // *ANZ. J. Surg.* – 2022. – Vol. 93 (3) – P. 757–759. DOI: 10.1111/ans.17993. Epub 2022 Aug 19. PMID: 35984224.
20. Leiomyoma: a rare cause of small bowel obstruction. / J. Hughes, A. Lee, J. Fong [et al.] // *ANZ J Surg.* – 2020 – Vol. 90(6) – P. 1165–1168. doi: 10.1111/ans.15698. Epub 2020 Jan 17. PMID: 31951072.
21. Leiomyoma as a rare cause of small bowel obstruction: A case report. / H. Matalqah, R. Yaseen, M. Al-Hajjaj [et al.] // *Int. J. Surg. Case Rep.* – 2023. – Vol. 109. – P. 108473. DOI: 10.1016/j.ijscr.2023.108473. Epub 2023 Jul 7. PMID: 37441980; PMID: PMC10362285.
22. Clinical Efficacy of Various Diagnostic Tests for Small Bowel Tumors and Clinical Features of Tumors Missed by Capsule Endoscopy / J. W. Han, S. N. Hong, H. J. Jang [et al.] // *Gastroenterol. Res. Pract.* – 2015. – Vol. 2015. – P. 623208. DOI: 10.1155/2015/623208. Epub 2015 Jul 2. PMID: 26229529; PMID: PMC4503554.
23. Magnetic resonance imaging of small bowel neoplasms / G. Masselli, E. Casciani, E. Poletti [et al.] // *Cancer Imaging*. – 2013. – Vol. 13 (1). – P. 92–99. DOI: 10.1102/1470-7330.2013.0012. PMID: 23524074; PMID: PMC3607252.

24. Lee J. S. Radiologic Review of Small Bowel Malignancies and Their Mimicking Lesions / J. S. Lee, S. H. Park, S. J. Choi // *J. Korean Soc. Radiol.* – 2023. – Vol. 84 (1) – P. 110–126. DOI: 10.3348/jksr.2021.0168. Epub 2022 Nov 15. PMID: 36818705; PMCID: PMC9935952.
25. Nickerson T. P. Single-incision laparoscopic resection of small bowel tumours: Making it easier for patient and surgeon. / T. P. Nickerson, J. M. Aho, J. Bingener // *J. Minim. Access Surg.* – 2016. – Vol. 12 (3). – P. 235–239. DOI: 10.4103/0972-9941.158958. PMID: 27279394; PMCID: PMC4916749.
26. Principles of Surgical Management of Small Intestinal NET / A. Pasquer, T. Walter, L. Milot [et al.] // *Cancers (Basel)*. – 2021. – Vol. 13 (21). – P. 5473. DOI: 10.3390/cancers13215473. PMID: 34771639; PMCID: PMC8582489.
27. Characteristics and outcome of patients with small bowel adenocarcinoma (SBA) / A. Teufel, N. M. Meindl-Beinker, P. Hösel [et al.] // *J. Cancer Res. Clin. Oncol.* – 2023. – Vol. 149 (8). – P. 4579–4590. DOI: 10.1007/s00432-022-04344-z. Epub 2022 Sep 26. PMID: 36163558; PMCID: PMC10349691.
28. Usefulness of Capsule Endoscopy and Double-balloon Enteroscopy for the Diagnosis of Multiple Carcinoid Tumors in the Small Intestine: Case Reports and a Literature Review /
- K. Tominaga, K. Kamimura, J. Yokoyama, S. Terai // *Intern Med.* – 2019. – Vol. 58 (5). – P. 655–659. DOI: 10.2169/internalmedicine.1700-18. Epub 2018 Oct 17. PMID: 30333421; PMCID: PMC6443552.
29. Neuroendocrine neoplasms of the duodenum, ampullary region, jejunum and ileum / M. Milione, P. Parente, F. Grillo [et al.] // *Pathologica*. – 2021. – Vol. 113 (1). – P. 12–18. DOI: 10.32074/1591-951X-228. PMID: 33686306; PMCID: PMC8138699.
30. Waterman M. Capsule enteroscopy of the small intestine / M. Waterman, R. Eliakim // *Abdom. Imaging*. – 2009. – Vol. 34 (4). – P. 452–458. DOI: 10.1007/s00261-008-9431-5. PMID: 18575929.
31. Rukundo O. Challenges of 3D Surface Reconstruction in Capsule Endoscopy / O. Rukundo // *J. Clin. Med.* – 2023. – Vol. 12 (15). – P. 4955. DOI: 10.3390/jcm12154955. PM333ID: 37568357; PMCID: PMC10420189.
32. Artificial Intelligence in Gastrointestinal Endoscopy / A. P. Abadir, M. F. Ali, W. Karnes, J. B. Samarasena // *Clin. Endosc.* – 2020. – Vol. 53 (2). – P. 132–141. DOI: 10.5946/ce.2020.038. Epub 2020 Mar 30. PMID: 32252506; PMCID: PMC7137570.

REFERENCES

1. Tsuruta K, Takedatsu H, Yoshioka S, Yoshikai M, Tomiyasu K, Morita M, Kuwaki K, Mitsuyama K, Kawaguchi T. Symptoms Contributing to the Diagnosis of Small Bowel Tumors. *Digestion*. 2023; 1-8. DOI: 10.1159/000531215. Epub ahead of print. PMID: 37437555.
2. Capiro N, Flink C, Sai V, Beckett K. Gut wrenching: cases of missed gastrointestinal tumors and their mimics on computed tomography. *Emerg Radiol*. 2021;28(2): 389-99. DOI: 10.1007/s10140-020-01832-y. Epub. 2020 Oct 6. PMID: 33025217.
3. Neoplastic Gastrointestinal Pathology By Laura Lamps, Andrew Bellizzi, Wendy Frankel, Scott Owens and Rhonda Yantiss 2015, 408 pages
4. Color Atlas and Synopsis: Gastrointestinal Pathology By Shu-Yuan Xiao 2015, 464 pages
5. Huang J, Chan SC, Fung YC, Mak FY, Lok V, Zhang L, Lin X, Lucero-Priso DE 3rd, Xu W, Zheng ZJ, Elcarte E, Withers M, Wong MCS; NCD Global Health Research Group, Association of Pacific Rim Universities. Incidence, Risk Factors, and Temporal Trends of Small Intestinal Cancer: A Global Analysis of Cancer Registries. *Gastroenterology*. 2023;165(3): 600-12. DOI: 10.1053/j.gastro.2023.05.043. Epub 2023 Jun 3. PMID: 37277079.
6. Worthington J, He E, Lew JB, St John J, Horn C, Grogan P, Canfell K, Feletto E. Colonoscopies in Australia – how much does the National Bowel Cancer Screening Program contribute to colonoscopy use? *Public Health Res Pract*. 2023;33(1): 32342216. DOI: 10.17061/phrp32232216. PMID: 36477980.
7. Rami Reddy SR, Cappell MS. A Systematic Review of the Clinical Presentation, Diagnosis, and Treatment of Small Bowel Obstruction. *Curr Gastroenterol Rep*. 2017;19(6): 28. DOI: 10.1007/s11894-017-0566-9. PMID: 28439845.
8. Chetcuti Zammit S, Sidhu R. Small bowel bleeding: cause and the role of endoscopy and medical therapy. *Curr Opin Gastroenterol*. 2018;34(3): 165-74. DOI: 10.1097/MOG.0000000000000429. PMID: 29521682.
9. Fukuda S, Fujiwara Y, Wakasa T, Inoue K, Kitani K, Ishikawa H, Tsujie M, Yukawa M, Ohta Y, Inoue M. Small, spontaneous-ly ruptured gastrointestinal stromal tumor in the small intestine causing hemoperitoneum: A case report. *Int J Surg Case Rep*. 2017;36: 64-8. DOI: 10.1016/j.ijscr.2017.05.019. Epub 2017 May 17. PMID: 28549261; PMCID: PMC5443905.
10. Blazevic A, Starmans MPA, Brabander T, Dwarkasing RS, van Gils RAH, Hofland J, Franssen GJH, Feelders RA, Niessen WJ, Klein S, de Herder WW. Predicting symptomatic mesenteric mass in small intestinal neuroendocrine tumors using radiomics. *Endocr Relat Cancer*. 2021;28(8): 529-39. DOI: 10.1530/ERC-21-0064. PMID: 34003139.
11. Symons R, Daly D, Gandy R, Goldstein D, Aghmesheh M. Progress in the Treatment of Small Intestine Cancer. *Curr Treat Options Oncol*. 2023;24(4): 241-61. DOI: 10.1007/s11864-023-01058-3. Epub 2023 Feb 24. PMID: 36826686.
12. Reynolds I, Healy P, Mcnamara DA. Malignant tumours of the small intestine. *Surgeon*. 2014;12(5): 263-70. DOI: 10.1016/j.surge.2014.02.003. Epub 2014 Mar 14. PMID: 24637026.
13. Maghbool M, Samizadeh B. Small intestinal myxoma presented with bowel obstruction, a rare case report. *Int J Surg Case Rep*. 2022;95: 107180. DOI: 10.1016/j.ijscr.2022.107180. Epub 2022 May 14. PMID: 35580412; PMCID: PMC9117535.
14. Lobato Bancalero L, Roldán de la Rúa J, Martos Rojas N, González Cano J, Arrebola Luque L, Fernández García FJ. Lower gastrointestinal bleeding as an uncommon form of presentation in a small intestine neuroendocrine tumor. *Rev Esp Enferm Dig*. 2023;115(6): 341-2. DOI: 10.17235/reed.2023.9583/2023. PMID: 36975156.
15. Hines J, Rosenblat J, Duncan DR, Friedman B, Katz DS. Perforation of the mesenteric small bowel: etiologies and CT findings. *Emerg Radiol*. 2013;20(2): 155-61. DOI: 10.1007/s10140-012-1095-3. Epub 2012 Dec 5. PMID: 23212537.
16. Rocco A, Borriello P, Compare D, De Colibus P, Pica L, Iacono A, Nardone G. Large Brunner's gland adenoma: case report and literature review. *World J Gastroenterol*. 2006;12(12): 1966-8. DOI: 10.3748/wjg.v12.i12.1966. PMID: 16610009; PMCID: PMC4087528.
17. Fu ZY, Kmeid M, Aldyab M, Lagana SM, Lee H. Compos-

- ite intestinal adenoma-microcarcinoid: An update and literature review. *World J Gastrointest Endosc.* 2021;13(12): 593-606. DOI: 10.4253/wjge.v13.i12.593. PMID: 35070021; PMCID: PMC8716980.
18. Ochiai Y, Kato M, Kiguchi Y, Akimoto T, Nakayama A, Sasaki M, Fujimoto A, Maehata T, Goto O, Yahagi N. Current Status and Challenges of Endoscopic Treatments for Duodenal Tumors. *Digestion.* 2019;99(1): 21-6. DOI: 10.1159/000494408. Epub 2018 Dec 14. PMID: 30554227.
19. Phillips S, Rowcroft A, Holt B, Banting S. Duodenal intussusception secondary to Brunner's gland adenoma. *ANZ J Surg.* 2023;93(3): 757-9. DOI: 10.1111/ans.17993. Epub 2022 Aug 19. PMID: 35984224.
20. Hughes J, Lee A, Fong J, Vazquez M, Wright D, Bui A. Leiomyoma: a rare cause of small bowel obstruction. *ANZ J Surg.* 2020;90(6): 1165-8. DOI: 10.1111/ans.15698. Epub 2020 Jan 17. PMID: 31951072.
21. Matalqah H, Yaseen R, Al-Hajjaj M, Matalkeh L, Matalkeh M, Al Taani B. Leiomyoma as a rare cause of small bowel obstruction: A case report. *Int J Surg Case Rep.* 2023;109: 108473. DOI: 10.1016/j.ijscr.2023.108473. Epub 2023 Jul 7. PMID: 37441980; PMCID: PMC10362285.
22. Han JW, Hong SN, Jang HJ, Jeon SR, Cha JM, Park SJ, Byeon JS, Ko BM, Kim ER, Choi H, Chang DK. Clinical Efficacy of Various Diagnostic Tests for Small Bowel Tumors and Clinical Features of Tumors Missed by Capsule Endoscopy. *Gastroenterol. Res. Pract.* 2015;623208. DOI: 10.1155/2015/623208. PMID: 26229529; PMCID: PMC4503554.
23. Masselli G, Casciani E, Poletti E, Laghi F, Gualdi G. Magnetic resonance imaging of small bowel neoplasms. *Cancer Imaging.* 2013;13(1): 92-9. DOI: 10.1102/1470-7330.2013.0012. PMID: 23524074; PMCID: PMC3607252.
24. Lee JS, Park SH, Choi SJ. Radiologic Review of Small Bowel Malignancies and Their Mimicking Lesions. *J Korean Soc Radiol.* 2023;84(1): 110-26. DOI: 10.3348/jksr.2021.0168. Epub 2022 Nov 15. PMID: 36818705; PMCID: PMC9935952.
25. Nickerson TP, Aho JM, Bingener J. Single-incision laparoscopic resection of small bowel tumours: Making it easier for patient and surgeon. *J Minim Access Surg.* 2016;12(3): 235-9. DOI: 10.4103/0972-9941.158958. PMID: 27279394; PMCID: PMC4916749.
26. Pasquer A, Walter T, Milot L, Hervieu V, Poncet G. Principles of Surgical Management of Small Intestinal NET. *Cancers (Basel).* 2021;13(21): 5473. DOI: 10.3390/cancers13215473. PMID: 34771639; PMCID: PMC8582489.
27. Teufel A, Meindl-Beinker NM, Hösel P, Gerken M, Roig A, Ebert MP, Herr W, Scheiter A, Pauer A, Schlitt HJ, Klinkhammer-Schalke M. Characteristics and outcome of patients with small bowel adenocarcinoma (SBA). *J Cancer Res Clin Oncol.* 2023;149(8): 4579-90. DOI: 10.1007/s00432-022-04344-z. Epub 2022 Sep 26. PMID: 36163558; PMCID: PMC10349691.
28. Tominaga K, Kamimura K, Yokoyama J, Terai S. Usefulness of Capsule Endoscopy and Double-balloon Enteroscopy for the Diagnosis of Multiple Carcinoid Tumors in the Small Intestine: Case Reports and a Literature Review. *Intern Med.* 2019;58(5): 655-9. DOI: 10.2169/internalmedicine.1700-18. Epub 2018 Oct 17. PMID: 30333421; PMCID: PMC6443552.
29. Milione M, Parente P, Grillo F, Zamboni G, Mastracci L, Capella C, Fassan M, Vanoli A. Neuroendocrine neoplasms of the duodenum, ampullary region, jejunum and ileum. *Pathologica.* 2021;113(1): 12-8. DOI: 10.32074/1591-951X-228. PMID: 33686306; PMCID: PMC8138699.
30. Waterman M, Eliakim R. Capsule enteroscopy of the small intestine. *Abdom Imaging.* 2009;34(4): 452-8. DOI: 10.1007/s00261-008-9431-5. PMID: 18575929.
31. Rukundo O. Challenges of 3D Surface Reconstruction in Capsule Endoscopy. *J Clin Med.* 2023;12(15): 4955. DOI: 10.3390/jcm12154955. PM333ID: 37568357; PMCID: PMC10420189.
32. Abadir AP, Ali MF, Karnes W, Samarasekera JB. Artificial Intelligence in Gastrointestinal Endoscopy. *Clin Endosc.* 2020;53(2): 132-41. DOI: 10.5946/ce.2020.038. Epub 2020 Mar 30. PMID: 32252506; PMCID: PMC7137570.

Отримано 26.12.2023

Електронна адреса для листування: vikailina1978@gmail.com

V. YU. ILYINA-STOHNIIENKO, O. M. CHAYKA

Odesa National Medical University, Odesa, Ukraine

DIAGNOSIS OF BENIGN TUMORS OF THE SMALL INTESTINE: THE CURRENT STATE OF THE PROBLEM

The review is devoted to the problem of diagnosing benign tumors of the small intestine. The features of the clinical course of benign tumors of the small intestine and the possibilities of modern intrascopic technologies are analyzed. It is shown that clinical manifestations can be scarce and the diagnosis of benign tumors remains a difficult task. The frequency of detection of benign tumors in the work practice of the university clinic is 0.1 % of the number of applications.

Endoscopy of the stomach and colon, ultrasound examination and X-ray examination of the small intestine remain relevant as first-line measures in the diagnostic search. Enterography (and enteroclysis) with CT and MRI, as well as CT angiography and capsule endoscopy can be used as additional research methods. In recent years, systems using artificial intelligence technology have been used to analyze images obtained during endoscopy. The introduction of the latest technologies of intrascopic diagnostics allows to increase the frequency of detection of benign tumors.

Key words: tumors; gastrointestinal tract; small intestine; surgery; diagnosis; medical imaging; prognosis.