

Деякі можливі шляхи оптимізації хірургічного лікування пахвинних гриж

Мета роботи: з метою покращення результатів хірургічного лікування пахвинних гриж розробити, поглибити та вдосконалити індивідуалізований підхід до операції в кожному конкретному випадку.

Матеріали і методи. Проведено комплексне обстеження 90 пацієнтів чоловічої статі хворих на пахвинну грижу віком 25–82 роки. У 30 хворих застосовано лапароскопічний метод лікування з використанням алопластичних матеріалів, 15 пацієнтам – герніопластику за Десардом, у 15 хворих використовували алопластичні матеріали за власною методикою (модифікація герніопластики Десарда) і у 30 випадках – герніопластику за Ліхтенштейном.

Результати досліджень та їх обговорення. Хірургічне лікування пахвинної грижі передбачає індивідуальний підхід до вибору способу пластики пахового каналу, що вимагає від хірурга знань в цьому питанні. При визначенні методу хірургічного лікування пахвинних гриж необхідно брати до уваги загальний функціональний стан пацієнта і локальні зміни тканин пахвинної ділянки. При наявності технічних умов, компенсованому функціональному стані пацієнта (індекс коморбідності до 2 балів і операційно-анестезіологічному ризику за ASA < 2 балів) можливе виконання лапароскопічних герніопластик. Модифікований метод хірургічного лікування за Десардом є ефективною альтернативою методу Ліхтенштейна.

Ключові слова: пахвинна грижа; герніопластика; лапароскопічна герніопластика.

Постановка проблеми і аналіз останніх досліджень та публікацій. Досягнення в герніології в останні декілька десятиріч безперечні. Водночас привертають увагу публікації в медичній літературі, де наводяться позитивні результати хірургічного лікування пахвинних гриж, як правило, за одним із методів хірургічних пластик [5]. Це обмежує варіанти різноманітності у виборі різних методів хірургічних пластик при виконанні операції. Цілком зрозуміло, що у кожного хірурга є свої улюблені методи герніотомій, якими він володіє найкраще. Використання сітчастих трансплантатів у хірургії пахвинних гриж стала могутнім стимулом для подальших досліджень. Вибір виду операційного втручання, способу пластики пахвинного каналу, використання алопластичних матеріалів є неоднозначним у кожного конкретного хворого. Отже, розробка конкретного алгоритму для отримання відповідей на ці питання є необхідним і актуальним.

Мета роботи: з метою покращення результатів хірургічного лікування пахвинних гриж розробити, поглибити та вдосконалити індивідуалізований підхід до операції в кожному конкретному випадку.

Матеріали і методи. Проведено комплексне обстеження 90 пацієнтів чоловічої статі на пахвинну грижу віком 25–82 років. У 30 хворих застосовано лапароскопічний метод лікування з використанням алопластичних матеріалів, 15 пацієнтам проведено герніопластику за Десардом, у 15 за-

стосовано алопластичні матеріали за власною методикою (модифікація герніопластики Десарда) і в 30 випадках – герніопластику за Ліхтенштейном. У хворих проводились загальноклінічні методи обстеження, сонографічне дослідження до операції і в різні строки після хірургічного лікування. Визначали функціональний стан хворого, враховували індекс коморбідності [2]. Синдромальний аналіз пацієнта і навіть формування діагностичної і лікувальної концепції, що враховує потенційні ризики хворого та його віддалений прогноз. За шкалою ASA визначали ступінь операційно-анестезіологічного ризику [3], що дозволяло зробити вибір хірургічної тактики. Під час герніотомії звертали увагу на стан апоневротичного комплексу в пахвинній ділянці. Визначали інтенсивність болювого синдрому в ранньому післяопераційному періоді за допомогою 10-бальної візуальної аналогової шкали (ВАШ) за Е. С. Huskisson [7].

Статистичну обробку даних проводили із використанням варіаційного, кореляційного аналізу та вкопювання необхідної інформації з офіційної медичної документації (медична карта стаціонарного хворого, медична карта амбулаторного хворого). Обчислення результатів дослідження проводили на основі застосування стандартних програмних продуктів обробки інформації “Statistica”.

Результати досліджень та їх обговорення. Для надання хворим раціональної хірургічної допомоги ми розробили алгоритм хірургічних методів лікування пацієнтів на пахвинну грижу (рис. 1).

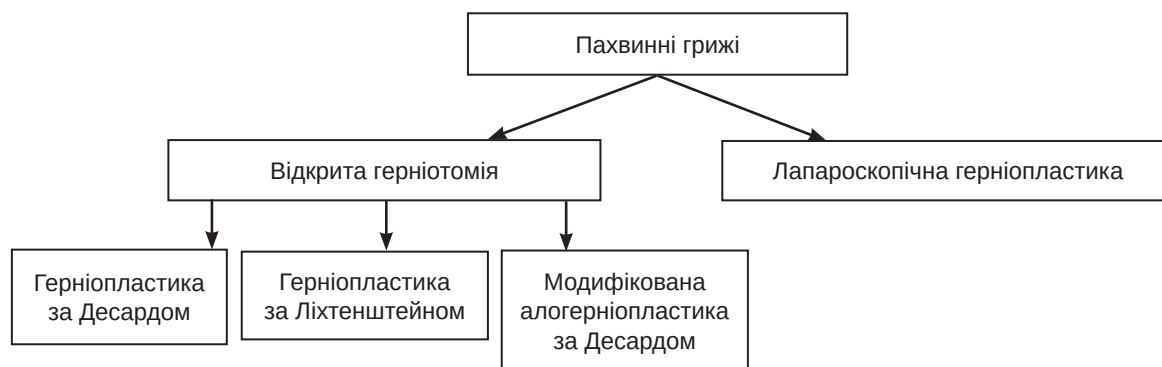


Рис. 1. Алгоритм хірургічних методів лікування пацієнтів на пахвинну грижу.

Лапароскопічна герніопластика відрізняється малою травматизацією тканин, що слугує вагомим аргументом у післяопераційному відновленні та суттєво скорочує його тривалість. Дана пластика дозволяє звести до мінімуму больову симптоматику в післяопераційному періоді. Це можливо завдяки тому, що в ході операції не роблять великі розрізи на животі і власні тканини не розтягуються. Значно зменшується число ранніх післяопераційних ускладнень – завдяки мінімальним масштабам втручання. Це сприяє швидкому відновленню працездатності після операції, має відмінний естетичний ефект, тому що відсутній поздовжній шкірний розріз на передній черевній стінці.

Лапароскопічні герніопластики з використанням сітчастого алотрансплантанту в передочеревинному просторі були виконані у 30 хворих. Індекс коморбідності склав: у пацієнтів віком 26–40 років – 0,4 бали, 40–50 років – 1,9 бала, 50–60 років – 4,0 бали. За шкалою ASA ступінь операційно-анестезіологічного ризику був $(1,6 \pm 0,12)$ бала. Строки відновлення моторно-евакуаторної функції травного каналу склали $(1,8 \pm 0,32)$ дня, тривалість лікування в середньому тривало $(2,8 \pm 0,4)$ дня.

Лапароскопічна методика через високу вартість лапароскопічної алопластики та технічну неспроможність багатьох хірургів ще досі не набула загальної доступності та поширення серед лікарень.

Розроблений Р. М. Desarda (2001) спосіб зміцнення пахвинного каналу має принципові відмінності від аналогів у тому, що в його основі лежить принцип “вільної від натягу” автопластики черевної стінки, який є одним із головних постулатів сучасної герніології. Нині спосіб Десарда застосовують небагато авторів, тому результати “вільної від натягу автопластики” під час усунення пахової грижі вивчені недостатньо. Визначення можливостей цієї операції та її місця серед операцій, у яких

використовується “ненатяжна” технологія, визначили одну із завдань дослідження. Крім цього, варіант використання пластики з застосуванням синтетичних матеріалів достатньо не вивчений.

Герніопластика за Десардом [3] проста, дає змогу уникнути ускладнень, які спостерігаються при застосуванні алотрансплататів, та більш доступна, оскільки виключає витрати на дорогі синтетичні матеріали, проте вимагає наявності міцних анатомічних структур для залучення у пластику, в той же час, при слабкості апоневротично-м’язового шару дозволяє використовувати сітчасті трансплантати. При наявності міцних анатомічних структур, на нашу думку, не раціонально використовувати сітчастий алотрансплантант. Це допоможе уникнути відчуття стороннього тіла та розвитку нейропатичного болю та парестезій в паховій ділянці.

Індекс коморбідності склав: у пацієнтів до 50 років – 0,33 бала, 51–60 років – 2,1 бала, 61–70 років – 2,8 бала, 71–80 років – 3,8 бала, 81–90 років досягав 5,0. За шкалою ASA ступінь операційно-анестезіологічного ризику склав 1,9 бала. Строки відновлення моторно-евакуаторної функції травного каналу становили $(1,32 \pm 0,28)$ дня, тривалість лікування в середньому складав 2–3 доби.

Недоліком способів із використанням сітчастого алотрансплантанту є контакт елементів сім’яного канатика з поліпропіленовою сіткою, що призводить до надмірного травмування його, ішемії та дегенеративного переродження. Це створює ризик розвитку рецидиву грижі та андрологічних проблем у чоловіків фертильного віку.

Тому в основу власного методу було поставлено завдання удосконалення відомого способу герніопластики пахвинних гриж за Десардом шляхом уникнення контакту поліпропіленового імпланту з сім’яним канатиком, що створює умови для запобігання розвитку ішемії та дегенеративного переродження останнього [1].

Таким чином, у пацієнтів етап формування задньої черевної стінки проводили за допомогою зшивання поперечної фасції, після цього медіальний край полімерної сітки підшивали до краю внутрішнього косоного м'яза живота, а латеральний – до пупартової зв'язки, поверх якої фіксували попередньо викроєну смужку апоневрозу зовнішнього косоного м'яза, формуючи задню стінку пахвинного каналу без натягу тканин, закінчували операцію вкладанням сім'яного канатика та зшиванням над ним країв апоневрозу зовнішнього косоного м'яза живота.

Показаннями до використання сітчастого трансплантата при виконанні пластики за Десардом були: стоншення і “сухість” апоневрозу зовнішнього косоного м'яза живота, а також наявність двох і більше розволонених ділянок в ньому.

Для отримання в післяопераційному періоді більш довготривалого знеболення і покращення якості життя пацієнта під час операції після накладання медіальних швів на зовнішній апоневротичний край піхви прямого м'яза до місця прикріплення нижньої ніжки пахової зв'язки до лонного горбка вводили 1,0-3,0 мл розчину анестетика (лонгокаїн 2,5 мг/мл). Після чого зав'язували попередньо накладені шви з подальшим виконанням пластики пахового каналу.

Особливості ведення післяопераційного періоду: відмова від використання наркотичних середників для знеболення, використання нестероїдних протизапальних середників у вигляді ін'єкцій або свічок, рання рухова активність пацієнта (до кінця першої доби), видалення катетера з сечового міхура. При визначенні інтенсивності больового синдрому за ВАШ отримано результати: до 3-х годин післяопераційного періоду ВАШ складало $(22,9 \pm 2,1)$ мм; 3–6 годин було $(28,9 \pm 2,5)$ мм ($p < 0,05$), що не вимагало введення наркотичних і навіть ненаркотичних знеболювальних засобів. Це свідчить про достовірно менший ступінь інтенсивності больового синдрому в пацієнтів після використання герніопластики за Десардом з інтраопераційною пролонгованою анестезією.

Клінічний приклад. Пацієнт О., вік 52 р. Діагноз при госпіталізації: лівобічна вправима пряма пахова грижа. Виконано операцію: лівобічну герніотомію, алогерніопластику за запропонованою нами методикою. Операція і післяопераційний період пройшли без ускладнень. На першу добу п/о періоду візуально аналогова шкала оцінки болю складала 1 бал. За даними УЗД, набряку тканин, сером, інфільтратів не спостерігали. При обстеженні через 1, 6 та 12 місяців після операції рецидиву грижі не було. За даними УЗД, набряку

тканин, сером, інфільтратів зони шва не виявлено. Післяопераційна рана загоювалася первинним натягом у всіх пацієнтів і хворих на другу – четверту добу після операції виписували з хірургічного стаціонару на амбулаторне лікування. Через 18–36 місяців було обстежено 24 пацієнти. У жодного з них не було діагностовано рецидиву грижі.

Цей спосіб суттєво знижує імовірність рецидиву грижі, прискорює трудову і соціальну реабілітацію хворих та знижує рівень андрологічних проблем у чоловіків фертильного віку.

Стосовно “золотого стандарту” пластики за Ліхтенштейном, то вона, справді, є універсальною. Серед переваг – низький рівень рецидивів [6].

Проте при даній пластичі спостерігаються парестезії, відчуття стороннього тіла та нейропатичний біль, які є негативним моментом у післяопераційному періоді. Необхідно обережно відводити та намагатись не руйнувати волокна п.ilioinguinalis та iliohypogastric у відповідній анатомічній ділянці при фіксації сітчастого алотрансплантату та не перетинати їх. З використанням цієї пластики оперовано 30 хворих.

Індекс коморбідності в цій групі пацієнтів був наступним: до 50 років – 0,33 бала, 51–60 років – 2,1 бала, 61–70 років – 2,8 бала, 71–80 років – 3,8 бала, 81–90 років досягав 5,0. За шкалою ASA ступінь операційно-анестезіологічного ризику був 2,45 бала. Строки відновлення моторно-евакуаторної функції травного каналу складало 2,15 доби, тривалість лікування в середньому складав 5–6 днів.

Отже, при лікуванні хворих на пахвинну грижу необхідно використовувати різноманітний арсенал хірургічних методів герніотомій із врахуванням матеріально-технічного забезпечення і функціонального стану пацієнта та локальних змін пахвинної ділянки.

Висновок. 1. Хірургічне лікування пахвинної грижі вимагає індивідуального підходу до вибору способу пластики пахового каналу, що вимагає від хірурга розширення об'єму знань в цьому питанні.

2. При визначенні методу хірургічного лікування пахвинних гриж необхідно брати до уваги загальний функціональний стан пацієнта і локальні зміни тканин пахвинної ділянки.

3. При наявності технічних умов, компенсованому функціональному стану пацієнта (індекс коморбідності до 2 балів і операційно-анестезіологічному ризику за ASA < 2 балів) можливе виконання лапароскопічних герніопластик.

4. Модифікований метод хірургічного лікування за Десардом є ефективною альтернативою методу Ліхтенштейна.

СПИСОК ЛІТЕРАТУРИ

1. Бенедикт В. В. Безнатяжна модифікація герніопластики Десарда / В. В. Бенедикт, В. Р. Лісовський // Шпитальна хірургія. Журнал імені Л. Я. Ковальчука. – 2021. – № 2. – С. 100–102.
2. A new method of classifying prognostic comorbidity in longitudinal studies: development and validation / M. E. Charlson, P. Pompei, K. L. Ales [et al.] // J. Chron. Dis. – 1987. – Vol. 40 (5). – P. 373–383.
3. Little J. P. Consistency of ASA grading / J. P. Little // Anaesthesia. – 1995. – 50, No 7. – P. 658–659.
4. Mohan P. Desarda Desarda repair versus other inguinal hernia repairs: a review of global data of 35578 patients / P. Desarda Mohan // International Surgery Journal. – 2022. – Vol. 9 (2). – P. 514–519.
5. Sanders D. L. A systematic review of randomised control trials assessing mesh fixation in open inguinal hernia repair / D. L. Sanders, S. Waydia // Hernia. – 2014. – 18. – P. 165–176.
6. Comparison of selffixating mesh with Lichtenstein tension free mesh hernioplasty in opening hernia repair / D. Sharma, D. S. Thakur, K. S. Jaswal // International Journal of Surgery. – 2021. – Vol. 5 (4). – P. 26–30.
7. Shimoji Koki. Pain Measurements. Chronic pain management in general and hospital practice / Koki Shimoji, Aida Sumihisa // Springer, Singapore. – 2021. – P. 173–200.

REFERENCES

1. Benedykt, V.V., & Lisovskyi, V.R. (2021). Beznatiazhna modifykatsiia hernioplastyky Desarda. *Shpytalna khirurhiya – Hospital Surgery*, 2, 100-102 [in Ukrainian].
2. Charlson, M.E., Pompei, P., Ales, K.L., & McKenzie, C.R. (1987). A new method of classifying prognostic comorbidity in longitudinal studies: development and validation. *J. Chron. Dis.*, 40 (5), 373-383.
3. Little, J. P. (1995). Consistency of ASA grading. *Anaesthesia*, 50(7), 658-659.
4. Desarda, Mohan P. (2022). Desarda repair versus other inguinal herniarepairs: a review of global data of 35578 patients. *International Surgery Journal*, 9 (2), 514-519.
5. Sanders, D.L., & Waydia, S. (2014). A systematic review of randomised control trials assessing mesh fixation in open inguinal hernia repair. *Hernia*, 18, 165-176.
6. Sharma, D., Thakur, D.S., Jaswal, K.S., Mahajan, P., Sharma, V.K., & Thakur, B. (2021). Comparison of selffixating mesh with Lichtenstein tension free mesh hernioplasty in open inguinal hernia repair. *International Journal of Surgery*, 5 (4), 26-30.
7. Shimoji, Koki, & Sumihisa, Aida. (2021). *Pain Measurements. Chronic pain management in general and hospital practice*. Springer, Singapore. 173-200.

Отримано 30.03.2023

Електронна адреса для листування: prodan@tdmu.edu.ua

V. V. BENEDYKT, A. M. PRODAN, I. YU. LAVRENIUK, K. YU. YATSUK

I. Horbachevsky Ternopil National Medical University

SOME POSSIBLE WAYS OF OPTIMIZING THE SURGICAL TREATMENT OF INGUINAL HERNIA

The aim of the work: to improve the results of surgical treatment of inguinal hernias, to develop, deepen and improve an individualized approach to surgery in each specific case.

Materials and Methods. A comprehensive examination of 90 male patients aged 25–82 years for inguinal hernia was carried out. 30 patients underwent a laparoscopic method of treatment using alloplastic materials, 15 patients underwent Desard's hernioplasty, 15 with the use of alloplastic materials according to their own method (a modification of Desard's hernioplasty), and in 30 cases – Lichtenstein's hernioplasty.

Results and Discussion. Surgical treatment of inguinal hernia requires an individual approach to choosing a method of plastic surgery of the inguinal canal, which requires the surgeon to expand the scope of knowledge in this matter. When determining the method of surgical treatment of inguinal hernias, it is necessary to take into account the general functional state of the patient and local changes in the tissues of the inguinal area. In the presence of technical conditions, compensated for the patient's functional state (comorbidity index up to 2 points and operative and anesthetic risk according to ACA < 2 points), it is possible to perform laparoscopic hernioplasty. The modified method of surgical treatment according to Desarda is an effective alternative to the Lichtenstein method.

Key words: inguinal hernia; hernioplasty; laparoscopic hernioplasty.