

## Морфологічні особливості грануляційної тканини лапаротомної рани при внутрішньочеревній гіпертензії в експерименті

**Мета роботи:** в експерименті на дрібних лабораторних тваринах дослідити вплив внутрішньочеревної гіпертензії на морфологічні особливості грануляційної тканини лапаротомної рани.

**Матеріали і методи.** Експеримент виконано на 102 лабораторних щурах, яким виконано серединну лапаротомію та зведено краї рани простими вузловими швами. Основну групу склали 72 тварини, яким створювали внутрішньочеревну гіпертензію. Групу порівняння склали 48 тварин без внутрішньочеревної гіпертензії. Забір біологічного матеріалу проводили на 1-у, 3-ю та 5-у доби після створення внутрішньочеревної гіпертензії.

**Результати досліджень та їх обговорення.** Створена внутрішньочеревна гіпертензія призводить до нерівномірного повнокров'я як м'язово-апоневротичного шару, так і грануляційної тканини, збільшення об'єму останньої, а також до переважання відсотка лімфоїдних клітин над фібробластами, що свідчить про затримку репаративних процесів у ділянці рубця. Особливістю венозного повнокров'я за створеної внутрішньочеревної гіпертензії є склад еритроцитів у венулах та “порожні” артеріоли. Ступінь вираження патогістологічних змін, спричинених внутрішньочеревною гіпертензією, залежить від рівня внутрішньочеревного тиску та тривалості його дії.

**Ключові слова:** грануляційна тканина; лапаротомна рана; гіпертензія.

**Постановка проблеми і аналіз останніх досліджень та публікацій.** Одним із найбільш небезпечних ускладнень в абдомінальній хірургії є післяопераційна евентрація, летальність при виникненні якого сягає до 20 %, а за даними деяких авторів – до 65 % [3, 6, 9].

Незважаючи на існуючі сучасні методи діагностики та лікування гострої хірургічної патології органів черевної порожнини, все ще трапляються тяжкі, а інколи навіть летальні післяопераційні ускладнення. Одним із головних чинників розвитку даного ускладнення є внутрішньочеревна гіпертензія (ВЧГ), яка має місце за різної хірургічної патології у ранньому післяопераційному періоді [7, 8].

З огляду на численні публікації стосовно негативної дії ВЧГ на морфофункціональний стан внутрішніх органів до кінця невивчений її вплив на репаративні процеси у ділянці лапаротомної рани [1, 5].

Експериментальне дослідження морфологічних особливостей грануляційної тканини в ділянці лапаротомної рани за тривалої дії зростаючого внутрішньочеревного тиску (ВЧТ) дасть змогу визначити місце та роль внутрішньочеревної гіпертензії у виникненні післяопераційної евентрації.

**Мета роботи:** в експерименті на дрібних лабораторних тваринах дослідити вплив ВЧГ на морфологічні особливості грануляційної тканини лапаротомної рани.

**Матеріали і методи.** Експеримент виконано на 102 статевозрілих нелінійних щурах середнього віку обох статей, масою не менше 180 г, яким виконано серединну лапаротомію завдовжки до 3,0 см та зведено краї м'язово-апоневротичного шару передньої черевної стінки простими вузловими швами.

Всіх дослідних тварин розподілили на дві групи – основну та порівняння. Основну групу склали 72 тварини, яким створювали ВЧГ шляхом введення у черевну порожнину ємності (презерватива) з певною кількістю фурациліну [2].

Залежно від рівня ВЧТ тварин основної групи розподілили на дві підгрупи. Рівень ВЧТ тварин першої підгрупи становив 20 смН<sub>2</sub>О, а другої – 40 смН<sub>2</sub>О.

З метою виключення можливого впливу операційної травми та наявності стороннього тіла у черевній порожнині створено групу порівняння із 48 тварин, яким після відновлення прохідності шлунково-кишкового тракту було уведено в черевну порожнину порожній презерватив.

Забір біологічного матеріалу проводили на 1-у, 3-ю та 5-у доби після створення ВЧГ, шляхом висічення м'язово-апоневротичного шару передньої черевної стінки, під загальним в/м знеболенням (розчин хлоралгідрату 200–250 мг/кг) з дотриманням правил асептики.

Хірургічні втручання виконано в умовах віварію ВДНЗ України “Буковинський державний медичний університет”, відповідно до національних

вимог “Загальних етичних принципів експериментів на тваринах” (Україна, 2011), які узгоджені з положенням “Європейської конвенції про захист хребетних тварин, що використовуються для експериментів та інших наукових цілей” (Страсбург, 1985).

Евтаназію щурів здійснювали згідно з етичними стандартами та діючими рекомендаціями, у стані глибокого наркозу, шляхом уведення надлишкової кількості наркотичного препарату, згідно із законом України № 3447-1 від 21.02.2006 р. “Про захист тварин від жорстокого поводження”.

Для світлооптичного дослідження, при гістологічному дослідженні, біоптати м’язово-апоневротичного шару передньої черевної стінки фіксували в 10 % нейтральному формаліні. Парафінові зрізи забарвлювали гематоксиліном та еозином, а для ідентифікації колагенових волокон та фібрину використовували методику забарвлення гістологічних зрізів водним блакитним – хромотропом 2 В за Н. З. Слінченко [4]. Використовували описову методику виявлених патоморфологічних змін.

Для цілей кількісної оцінки результатів за допомогою комп’ютерної морфометрії – скор-тест (комп’ютерна програма ImageJ 1.48 v) проводили порівняння кількості клітин грануляційної тканини (%).

Статистичний аналіз отриманих результатів проводили з використанням електронних таблиць Microsoft Excel та пакета програм статистичної обробки PAST. Для перевірки нормальності розподілу даних у вибірках застосовували критерій Shapiro-Wilk. Розбіжності між групами досліджень визначали за допомогою критеріїв Mann-Whitney. Результат вважали вірогідним, якщо коефіцієнт вірогідності був  $\leq 0,05$ , що є загальноприйнятим у медико-біологічних дослідженнях.

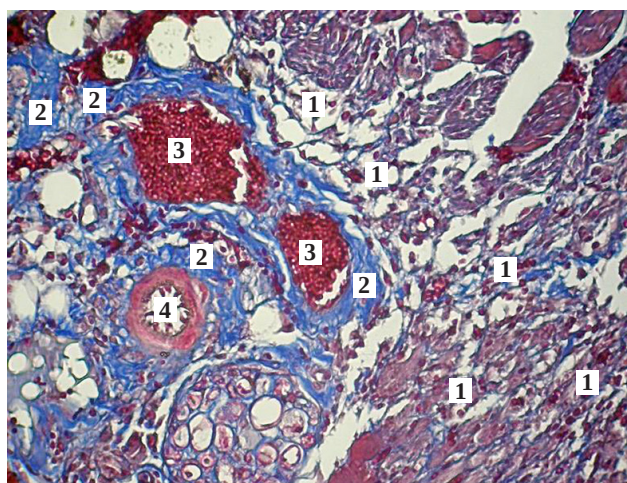
### Результати досліджень та їх обговорення.

Аналіз гістологічної картини проведеного дослідження показав, що кількість судин за межами грануляційної тканини у тварин основної групи є більша проти групи порівняння, за винятком тварин першої підгрупи основної групи на 1-у добу спостереження, де їх кількість не відрізняється. Впродовж всього терміну дослідження спостерігається збільшення кількості судин, із переважанням у тварин другої підгрупи основної групи.

При оцінці гістологічних препаратів складається враження, що об’єм грануляційної тканини у тварин основної групи більший за групу порівняння.

У тварин основної групи, за винятком першої підгрупи, на 1-у добу спостереження, має

місце нерівномірне венозне повнокров’я тканин м’язово-апоневротичного шару навколо грануляційної тканини із “порожніми” артеріями, крововиливи, а також її набряк, що підтверджує наявність фібрину (рис. 1). Виразність вищезазначених змін виразніша у тварин другої підгрупи основної групи та збільшується із терміном спостереження, де на 5-у добу зустрічається сладж еритроцитів у судинах.



**Рис. 1.** Фото мікропрепарату грануляційної тканини лапаротомної рани щура другої підгрупи основної групи на 5-у добу спостереження. Спостерігається нерівномірне повнокров’я грануляційної тканини, яке характеризується великою кількістю еритроцитів, їх сладжем у венозних судинах та “порожніми” артеріальними судинами. Лімфоїдні клітини (1), фібрин (2), еритроцити у венозних судинах (3), артеріальна судина (4). Забарвлення водним блакитним-хромотропом 2В. Об. 10<sup>×</sup>. Ок. 10<sup>×</sup> (загальне оптичне збільшення у 100 разів).

Аналіз результатів дослідження, представлений в таблиці 1, вказує на відсутність фібробластів на 1-у добу спостереження у всіх дослідних групах. Впродовж всього терміну спостереження встановлено вірогідне переважання відсотка фібробластів у групі порівняння. Відсоток фібробластів у другій підгрупі основної групи вірогідно менший проти показників першої підгрупи впродовж всього терміну дослідження. Показники 5-ї доби спостереження вірогідно вищі за 3-ї у всіх групах спостереження.

Результати дослідження, наведені в таблиці 2, вказують на відсутність вірогідної різниці відсотка лімфоїдних клітин між усіма дослідними групами на 1-у добу спостереження. На 3-ю та 5-у доби спостереження спостерігається вірогідно менший відсоток лімфоїдних клітин у тварин групи

## ЕКСПЕРИМЕНТАЛЬНІ ДОСЛІДЖЕННЯ

**Таблиця 1. Динаміка відсотка фібробластів у грануляційній тканині лапаротомної рани в різні терміни спостереження (M±m), %**

Терміни спостереження, доба	Група тварин		
	група порівняння n=10	перша підгрупа основної групи n=12	друга підгрупа основної групи n=12
3-я	44,8 ± 1,68	17,8 ± 0,8 p<0,001	5,08 ± 0,82 p<0,001; p <sub>1</sub> <0,001
5-а	74,5 ± 0,96 *	60,6 ± 1,43 p<0,001*	15,4 ± 0,82 p<0,001; p <sub>1</sub> <0,001*

Примітки: n – кількість спостережень;

p – різниця проти показників групи порівняння;

p<sub>1</sub> – різниця проти показників першої підгрупи основної групи;

\* – вірогідна різниця проти показників 3-ї доби.

**Таблиця 2. Динаміка відсотка лімфоїдних клітин у грануляційній тканині лапаротомної рани в різні терміни спостереження (M±m), %**

Терміни спостереження, доба	Група тварин		
	група порівняння n=10	перша підгрупа основної групи n=12	друга підгрупа основної групи n=12
1-а	88,2 ± 1,5	89,4 ± 1,28 p>0,05	91,2 ± 1,05 p>0,05
3-я	47,1 ± 1,48 *	71,5 ± 0,81 p<0,001 *	81,1 ± 1,07 * p<0,001; p <sub>1</sub> <0,001
5-а	24,3 ± 0,87 *,**	30,1 ± 1,65 p<0,05 *,**	76,2 ± 0,91 *,** p<0,001; p <sub>1</sub> <0,001

Примітки: n – кількість спостережень;

p – різниця проти показників групи порівняння;

p<sub>1</sub> – різниця проти показників першої підгрупи основної групи;

\* – вірогідна різниця проти показників 1-ї доби;

\*\* – вірогідна різниця проти показників 3-ї доби.

порівняння. У дані терміни спостереження відсоток лімфоїдних клітин у тварин другої підгрупи основної групи вищий від першої підгрупи. Впродовж всього терміну дослідження встановлено поступове вірогідне зниження відсотка лімфоїдних клітин у всіх дослідних групах тварин.

Результати дослідження, представлені в таблиці 3, вказують на менший відсоток нейтрофілів у тварин основної групи на 1-у добу спостереження, проте ця різниця вірогідна тільки проти показників другої підгрупи основної групи. На 3-ю та 5-у доби дослідження спостерігається вірогідне переважання відсотка нейтрофілів у тварин основної групи. Відсоток нейтрофілів у тварин основної групи вірогідно вищий від першої тільки на 3-ю добу спостереження. Впродовж всього тер-

міну дослідження спостерігається вірогідне зниження відсотка нейтрофілів тільки у тварин групи порівняння.

На 1-у добу спостереження у всіх дослідних групах вірогідно переважає відсоток лімфоїдних клітин над нейтрофілами (рис. 2, 3).

На 3-ю добу у всіх дослідних групах з'являються фібробласти. У групі порівняння відсутня вірогідна різниця між відсотками лімфоїдних клітин та фібробластами, проте відсоток останніх у 5,5 раза (p<0,001) перевищує відсоток нейтрофілів. В обох підгрупах основної групи встановлено вірогідне переважання відсотка лімфоїдних клітин над фібробластами. Спостерігається вірогідна різниця відсотка між фібробластами та нейтрофілами, проте у другій підгрупі осно-



## ЕКСПЕРИМЕНТАЛЬНІ ДОСЛІДЖЕННЯ

**Таблиця 3.** Динаміка відсотка нейтрофілів у грануляційній тканині лапаротомної рани в різні терміни спостереження (M±m), %

Терміни спостереження, доба	Група тварин		
	група порівняння n=10	перша підгрупа основної групи n=12	друга підгрупа основної групи n=12
1-а	13,8 ± 1,6	10,6 ± 1,28 p>0,05	8,8 ± 1,05 p<0,05; p <sub>1</sub> >0,05
3-я	8,1 ± 0,67 *	10,8 ± 0,55 p<0,001	13,8 ± 0,67 * p<0,001; p <sub>1</sub> <0,01
5-а	1,2 ± 0,2 *,**	9,3 ± 0,62 p<0,001	8,4 ± 0,87 ** p<0,001; p <sub>1</sub> >0,05

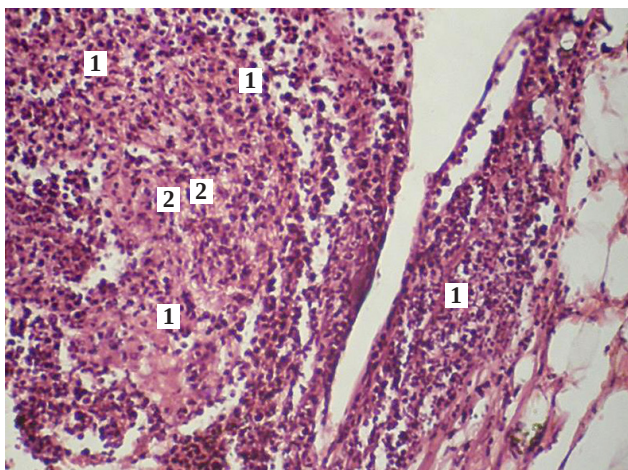
Примітки: n – кількість спостережень;

p – різниця проти показників групи порівняння;

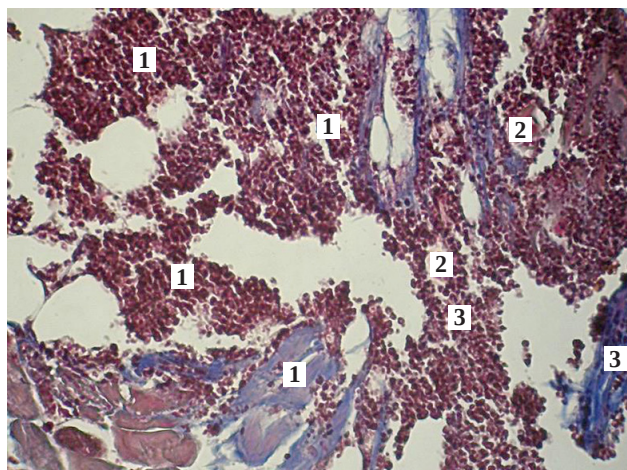
p<sub>1</sub> – різниця проти показників першої підгрупи основної групи;

\* – вірогідна різниця проти показників 1-ї доби;

\*\* – вірогідна різниця проти показників 3-ї доби.



**Рис. 2.** Фото мікропрепарату грануляційної тканини лапаротомної рани щура першої підгрупи основної групи (ВЧГ – 20 smH<sub>2</sub>O) на 1-у добу спостереження. Незначний набряк грануляційної тканини, де присутні лімфоїдні клітини (1) та нейтрофіли (2). Гематоксилін і еозин. Об. 10<sup>×</sup>. Ок. 10<sup>×</sup> (загальне оптичне збільшення у 100 разів).



**Рис. 3.** Фото мікропрепарату грануляційної тканини лапаротомної рани щура першої підгрупи основної групи (ВЧГ – 20 smH<sub>2</sub>O) на 1-у добу спостереження. Грануляційна тканина (1) представлена більшим відсотком лімфоїдних клітин порівняно з фібробластами та нейтрофілами. Кровонаповненні судини (2). Незначний набряк та фібрин (3). Забарвлення водним блакитним-хромотропом 2В. Об. 10<sup>×</sup>. Ок. 10<sup>×</sup> (загальне оптичне збільшення у 100 разів).

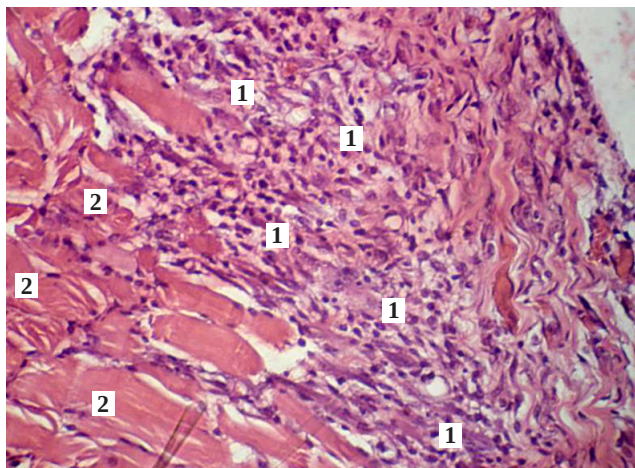
вної групи відсоток останніх, навпаки, у 2,7 раза (p<0,001) переважає (рис. 4, 5).

На 5-у добу у групі порівняння та першій підгрупі основної групи спостерігається вірогідне переважання відсотка фібробластів. Відсоток нейтрофілів залишається вірогідно меншим за відсоток фібробластів та лімфоїдних клітин. Проте у другій підгрупі основної групи, у даний термін спостереження, спостерігається вірогідне переважання у 4,9 раза (p<0,001) відсотка лімфоїдних

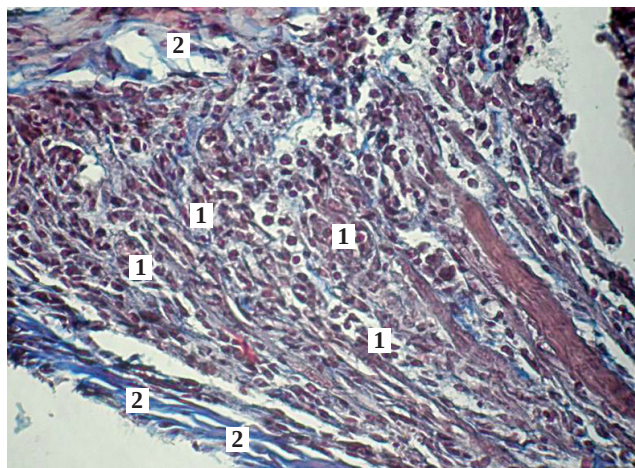
клітин над фібробластами та у 9 рази (p<0,001) над нейтрофілами (рис. 6, 7).

Таким чином, аналізуючи результати проведеного дослідження слід зазначити, що створена ВЧГ призводить до нерівномірного повнокров'я тканин м'язово-апоневротичного шару навколо грануляційної тканини, з характерною особливістю: венули містять велику кількість еритроцитів, інколи спостерігається сладж, а артеріоли – “порожні”. При фарбуванні водним блакитним-хромотропом

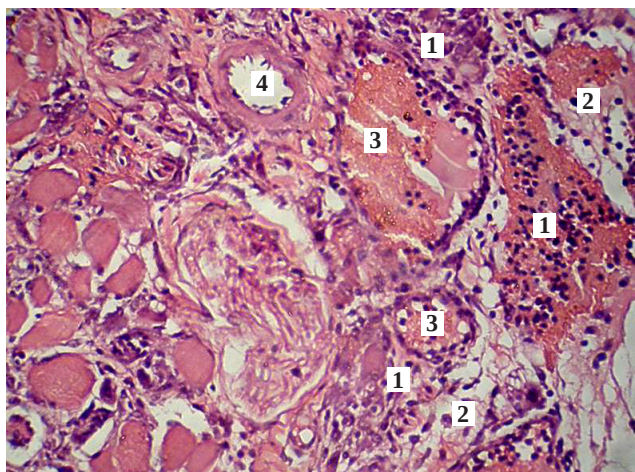




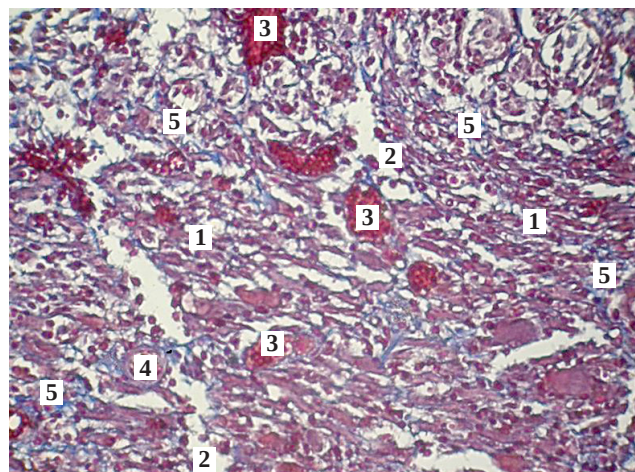
**Рис. 4.** Фото мікропрепарату грануляційної тканини лапаротомної рани щура групи порівняння (ВЧТ – 0 smH<sub>2</sub>O) на 3-ю добу спостереження. Грануляційна тканина представлена лімфоїдними клітинами, фібробластами та нейтрофілами (1). М'язи передньої черевної стінки (2). Гематоксилін і еозин. Об. 10<sup>×</sup>. Ок. 10<sup>×</sup> (загальне оптичне збільшення у 100 разів).



**Рис. 5.** Фото мікропрепарату грануляційної тканини лапаротомної рани щура групи порівняння (ВЧТ – 0 smH<sub>2</sub>O) на 3-ю добу спостереження. Грануляційна тканина (1) представлена майже однаковим відсотком лімфоїдних клітин та фіброblastів. Спостерігається фібрин (2). Забарвлення водним блакитним-хромотропом 2В. Об. 10<sup>×</sup>. Ок. 10<sup>×</sup> (загальне оптичне збільшення у 100 разів).



**Рис. 6.** Фото мікропрепарату грануляційної тканини лапаротомної рани щура другої підгрупи основної групи (ВЧТ – 40 smH<sub>2</sub>O) на 5-у добу спостереження. Значне переважання лімфоїдних клітин, склад еритроцитів у венозних судинах. Лімфоїдні клітини (1), фіброblastи (2), еритроцити у венозних судинах (3), артеріальні судини (4). Гематоксилін і еозин. Об. 10<sup>×</sup>. Ок. 10<sup>×</sup> (загальне оптичне збільшення у 100 разів).



**Рис. 7.** Фото мікропрепарату грануляційної тканини лапаротомної рани щура другої підгрупи основної групи (ВЧТ – 40 smH<sub>2</sub>O) на 5-у добу спостереження. Венозне повнокров'я, незначна кількість фібрину. Лімфоїдні клітини (1), фіброblastи (2), еритроцити у венозних судинах (3), артеріальні судини (4), фібрин (5). Забарвлення водним блакитним-хромотропом 2В. Об. 10<sup>×</sup>. Ок. 10<sup>×</sup> (загальне оптичне збільшення у 100 разів).

спостерігається набряк та місцями крововиливи, що пояснюється підвищеною проникністю судин. Дані патологічні зміни з'являються на 3-ю добу дослідження, при зростанні рівня ВЧТ до 20 smH<sub>2</sub>O.

При дослідженні грануляційної тканини зміни виникають з початку 3-ї доби спостереження, де за ВЧГ відбувається вірогідне переважання відсо-

тка лімфоїдних клітин над фіброblastами. Також при зростанні рівня ВЧТ до 40 smH<sub>2</sub>O відсоток нейтрофілів вірогідно перевищує відсоток фіброblastів, що свідчить про підвищену проникність судин, набряк, тобто ознаки запалення.

На 5-у добу дослідження гістологічна картина при підвищенні рівня ВЧТ до 20 smH<sub>2</sub>O набли-

жається до норми, проте за ВЧТ – 40 смН<sub>2</sub>O відсоток фіброblastів залишається вірогідно меншим, а лімфоїдних клітин більшим.

Отже, слід зробити висновки, що виникнення ВЧГ вкрай негативно впливає на дозрівання грануляційної тканини лапаротомної рани, проте необхідно вказати на певну залежність – чим вищий рівень сталого ВЧТ, тим пізніше настає адаптація репаративних процесів у ділянці лапаротомної рани. Це, безумовно, впливає на виникнення післяопераційної евентрації.

**Висновки.** 1. Післяопераційна внутрішньочеревна гіпертензія призводить до нерівномірного повнокров'я як м'язово-апоневротичного шару, так і грануляційної тканини, збільшення об'єму остан-

ньої, а також до переважання відсотка лімфоїдних клітин над фіброblastами, що свідчить про затримку репаративних процесів у ділянці рубця.

2. Особливістю венозного повнокров'я за створеної внутрішньочеревної гіпертензії є склад еритроцитів у венулах та “порожні” просвіти артеріол.

3. Ступінь вираження гістопатологічних змін, спричинених внутрішньочеревною гіпертензією, залежить від рівня внутрішньочеревного тиску та тривалості його дії.

**Перспективи подальших досліджень.** Вважаємо за необхідне вивчити в експерименті особливості грануляційної тканини лапаротомної рани за створеної ВЧГ на тлі злякисного новоутворення.

#### СПИСОК ЛІТЕРАТУРИ

1. Бодяка В. Ю. Біохімічні і реологічні зміни крові щурів при моделюванні внутрішньочеревної гіпертензії / В. Ю. Бодяка, О. І. Івашук, В. П. Кабиш [та ін.] // Експериментальна і клінічна медицина. – 2012. – № 3. – С. 44–48.
2. Бодяка В. Ю. Спосіб моделювання внутрішньочеревної гіпертензії / В. Ю. Бодяка // Клінічна анатомія та оперативна хірургія. – 2012. – Т. 11, № 3. – С. 111–113.
3. Евентрація. Лікування ускладнень / В. В. Бойко, А. В. Козаченко, Г. І. Гербенко [та ін.] // Харківська хірургічна школа. – 2014. – № 1. – С. 98–102.
4. Коржевский Д. Э. Основы гистологической техники / Д. Э. Коржевский, А. В. Гиляров. – СПб. : СпецЛит, 2010. – 95 с.
5. Патоморфологічні зміни внутрішніх органів за дії підвищеного внутрішньочеревного тиску в експерименті / В. Ю. Бо-

1. Бодяка В. Ю. Біохімічні і реологічні зміни крові щурів при моделюванні внутрішньочеревної гіпертензії / В. Ю. Бодяка, О. І. Івашук, В. П. Кабиш [та ін.] // Клінічна та експериментальна патологія. – 2013. – Т. 12, № 2. – С. 18–20.
2. Післяопераційна евентрація / І. К. Морар, О. І. Івашук, В. Ю. Бодяка [та ін.] // Клінічна та експериментальна патологія. – 2017. – Т. 16, № 1. – С. 177–181.
3. Синдром абдомінальної компресії як клінічна проблема сучасної невідкладної хірургії / О. І. Івашук, В. Ю. Бодяка, І. К. Морар, С. Ф. Глігор // Клінічна анатомія та оперативна хірургія. – 2011. – Т. 10, № 4. – С. 81–86.
4. Синдром інтраабдомінальної гіпертензії / Б. Р. Гельфанд, Д. Н. Проценко, П. В. Подачин [и др.]. – Новосибирск : “Сибирский успех”, 2008. – 32 с.
5. Study of two techniques for midline laparotomy fascial wound closure / V. Gurjar, B. M. Halvadia, R. P. Bharaney [et al. ] // Indian. Journal Surg. – 2014. – Vol. 76 (2). – P. 91–94.

#### REFERENCES

1. Bodiaka, V.Iu., Ivashchuk, O.I., & Kabysch, V.P. (2012). Biohimichni ta reolohichni zminy krovi shchuriv pry modeliuvani vnutrishnocherevnoi hipertenzii [Biochemical and rheological changes in the blood of rats in the simulation of intra-abdominal hypertension]. *Eksperymentalna i klinichna medytsyna – Experimental and Chemical Medicine*, 3 (56), 44-48 [in Ukrainian].
2. Bodiaka, V.Iu. (2012). Sposib modeliuвання vnutrishnocherevnoi hipertenzii [Method of modeling intra-abdominal hypertension]. *Klinichna anatomiia ta operatyvna khirurgiia – Clinical Anatomy and Operative Surgery*, 11, (3), 111-113 [in Ukrainian].
3. Boiko, V.V., Kozachenko, A.V., Herbenko, H.I. (2014). Eventratsiia, likuvannya uskladnen [Eventration, treatment of complications]. *Kharkivska khirurgichna shkola – Kharkiv Surgical School*, 1 (64), 98-102 [in Ukrainian].
4. Korzhevskiy, D.E., & Gilyarov, A.V. (2010). *Osnovy gistologicheskoy tekhniki [Bases of histological techniques]*. Saint-Petersburg [in Russian].
5. Bodiaka, V.Iu., Ivashchuk, O.I., & Davydenko, I.S. (2013). Patomorfologichni zminy vnutrishnikh orhaniv za dii pidvyshchenoho vnutrishnocherevnoho tysku v ekspyrymentі [Pathomorphological changes of internal organs under the action of in-

6. Morar, I.K., Ivashchuk, O.I., & Bodiaka, V.Iu. (2017). Pisliiaoperatsiina eventratsiia [Postoperative eventration]. *Klinichna ta eksperymentalna patolohiia – Clinical and Experimental Pathology*, 2 (44), 18-20 [in Ukrainian].
7. Ivashchuk, O.I., Bodiaka, V.Iu., & Morar, I.K. (2011). Syndrom nevidkladnoi kompresii yak klinichna problema suchasnoi nevidkladnoi khirurgii [Abdominal compression syndrome as a clinical problem of modern emergency surgery]. *Klinichna anatomiia ta operatyvna khirurgiia – Clinical Anatomy and Operative Surgery*, 10 (4), 81-86 [in Ukrainian].
8. Gelfand, B.R., Protsenko, D.N., & Podachin, P.V. (2008). *Sindrom intraabdominalnoy gipertenzii [Intra-abdominal hypertension syndrome]*. Savelyev, V.S. (Ed.). Novosibirsk: Sibirskiy uspek [in Russian].
9. Gurjar, V., Halvadia, B.M., & Bharaney, R.P. (2014). Study of two techniques for midline laparotomy fascial wound closure [Study of two techniques for midline laparotomy fascial wound closure]. *Indian J. Surg.*, 76 (2), 91-94.

Отримано 24.09.2020

Електронна адреса для листування: igor.morar82@gmail.com



I. K. MORAR

Bukovynian State Medical University, Chernivtsi

## MORPHOLOGICAL FEATURES OF GRANULATION TISSUE OF LAPAROTOMIC WOUND IN INTRAPERITONEAL HYPERTENSION IN THE EXPERIMENT

**The aim of the work:** in an experiment on small laboratory animals to investigate the effect of intra-abdominal hypertension on the morphological features of the granulation tissue of the laparotomy wound.

**Materials and Methods.** The experiment was performed on 102 laboratory rats, which underwent median laparotomy and reduced the edges of the wound with simple nodal sutures. The main group consisted of 72 animals, which developed intra-abdominal hypertension. The comparison group consisted of 48 animals without intra-abdominal hypertension. Biological material was collected on the 1st, 3rd and 5th day after the creation of intra-abdominal hypertension.

**Results and Discussion.** The created intra-abdominal hypertension leads to uneven fullness of both musculo-aponeurotic layer and granulation tissue, increase in the volume of the latter, as well as to the predominance of the percentage of lymphoid cells over fibroblasts, which indicates a delay in reparative processes in the scar. The peculiarity of venous plethora in intra-abdominal hypertension is the sludge of erythrocytes in the venules and “empty” arterioles. The degree of expression of histopathological changes caused by intra-abdominal hypertension depends on the level of intra-abdominal pressure and the duration of its action.

**Key words:** granulation tissue; laparotomic wound; hypertension.

И. К. МОРАРЬ

ВГУЗ Украины “Буковинский государственный медицинский университет”, Черновцы

## МОРФОЛОГИЧЕСКИЕ ОСОБЕННОСТИ ГРАНУЛЯЦИОННОЙ ТКАНИ ЛАПАРОТОМНОЙ РАНЫ ПРИ ВНУТРИБРЮШНОЙ ГИПЕРТЕНЗИИ В ЭКСПЕРИМЕНТЕ

**Цель работы:** в эксперименте на мелких лабораторных животных исследовать влияние внутрибрюшной гипертензии на морфологические особенности грануляционной ткани лапаротомной раны.

**Материалы и методы.** Эксперимент выполнен на 102 лабораторных крысах, которым выполнено срединную лапаротомию и соедены края раны простыми узловыми швами. Основную группу составили 72 животные, которым создавали внутрибрюшную гипертензию. Группу сравнения образовали 48 животных без внутрибрюшной гипертензии. Забор биологического материала проводили на 1, 3 и 5 сутки после создания внутрибрюшной гипертензии.

**Результаты исследований и их обсуждение.** Созданная внутрибрюшная гипертензия приводит к неравномерному полнокровию как мышечно-апоневротического слоя, так и грануляционной ткани, увеличению объема последней, а также к преобладанию процента лимфоидных клеток над фибробластами, что свидетельствует о задержке репаративных процессов в области рубца. Особенностью венозного полнокровия по созданной внутрибрюшной гипертензии является сладж эритроцитов в венулах и “пустые” артериолы. Степень выраженности патогистологических изменений, вызванных внутрибрюшной гипертензией, зависит от уровня внутрибрюшного давления и продолжительности его действия.

**Ключевые слова:** грануляционная ткань; лапаротомная рана; гипертензия.