

Гастроєнодуоденостомія в лікуванні та профілактиці неспроможності кукси дванадцятипалої кишки

Мета роботи: оцінити ефективність сполучення дванадцятипалої кишки із петлею тонкої кишки, сформованою за Ру, в профілактиці та лікуванні неспроможності кукси дванадцятипалої кишки після дистальної резекції шлунка.

Матеріали і методи. За період з 2009 по 2019 р. автори застосували запропонований спосіб реконструкції безперервності травного тракту в 15 пацієнтів. Вперше гастроєнодуоденостомію застосовували в пацієнтів із пошкодженням дванадцятипалої кишки внаслідок травми (3 хворі). У подальшому таку операцію виконано при неможливості надійного закриття кукси дванадцятипалої кишки під час первинної операції (4 хворі) та при неспроможності кукси в післяопераційному періоді (8 хворих). Помер один (12,5 %) пацієнт після операції з приводу неспроможності кукси дванадцятипалої кишки (ДПК).

Результати досліджень та їх обговорення. Оцінюючи досвід застосування гастроєнодуоденостомії на виключеній за Ру петлі тонкої кишки можна виділити такі її позитивні сторони: універсальність – можливість використання як при первинно “тяжкій” куксі, так і для лікування її неспроможності; технічну простоту – хірург тільки перетинає і накладає практично стандартні анастомози без необхідності пластики, викроювання і т.д.; придатність при пенетруючих, “низьких” та юкстапапілярних виразках – пришивання тонкої кишки до кукси можливо навіть по кратеру виразки або по краю слизової шириною 1 мм (з обов’язковим використанням атравматичного шовного матеріалу); придатність при відсутності передньої стінки ДПК – після попередньо накладеного гастродуоденоанастомозу за Фіннесом або Джабуле, після висічення перфоративної виразки за Джаддом; пластичність властивості – використання добре васкуляризованої петлі тонкої кишки для закриття дефекту ДПК із запаленими краями після неспроможності є по суті тією ж пересадкою шкірного клаптя на рановий дефект на поверхні тіла; декомпресія ДПК – при підвищенні тиску в ДПК в результаті скупчення секретів, декомпресія через анастомоз із тонкою кишкою, яка перистальтично скорочується в напрямку “від ДПК”, представляється дуже вірогідною; “редуоденізація” пасажу їжі.

Ключові слова: виразкова хвороба дванадцятипалої кишки; резекція шлунка; кукса дванадцятипалої кишки; неспроможність кукси; гастроєнодуоденостомія.

Постановка проблеми і аналіз останніх досліджень та публікацій. Проблема закриття “важкої” кукси дванадцятипалої кишки продовжує залишатися невирішеною в абдомінальній хірургії.

Недостатньо герметичне закриття кукси підвищує ризик її неспроможності в післяопераційному періоді. Частота виникнення такої неспроможності за даними Cozzaglio L. і співавт. становить від 1 до 6 %, а смертність – від 3 до 5 % [1]. У Cozzaglio L. і співавторів частота виникнення недостатності кукси дванадцятипалої кишки (ДПК) після дистальної резекції шлунка та гастроектомії, виконаних із приводу раку шлунка, становила 1,5 % (дані мультицентрового дослідження). Аналогічні дані про частоту неспроможності та смертність наводить Zizzo M. із співавторами (дані огляду літератури) [2].

Водночас Vashist Y. K. і співавт. повідомляють, що частота недостатності кукси після резекцій шлунка з приводу пенетруючої дуоденальної виразки становила 29 %, а смертність – 10,5 % [3]. Таку різницю показників можна пояснити вихідним станом дванадцятипалої кишки при цих двох патологіях: при раку вона практично не змінена, а при виразці часто значно деформована, інколи містить кілька виразок, щільно фіксована пене-

труючою виразкою до головки підшлункової залози або гепатодуоденальної зв’язки, що створює значні технічні труднощі для накладення навіть першого ряду швів.

З метою профілактики неспроможності кукси ДПК запропоновано безліч способів: метод “каптура” за Нісеном, метод “манжетки” за Сапожковим, метод “равлика” за Юдіним, метод Фінстерера–Бенкрофта–Пленка. У періодичних публікаціях найчастіше згадують метод Ніссена і метод мукозектомії антрального відділу шлунка до цибулини ДПК за Бенкрофтом (резекція “на виключення” за Шалімовим–Кекало у вітчизняній літературі) [4].

Абсолютна неможливість закриття кукси ДПК змушує формувати зовнішню дуоденальну норицю (дуоденостому) на дренажній трубці.

У доступних публікаціях вплив способу закриття кукси після резекції шлунка з приводу виразкової хвороби на ймовірність виникнення її неспроможності не описаний. Так, Бурч після узагальнення результатів лікування 200 хворих повідомляє про відсутність випадків неспроможності кукси після закриття її за Бенкрофтом і Нісеном, проте після класичного закриття неспроможність виникла у 2,5 % пацієнтів, а після дуоденостомії “на трубці” – у 33,3 % (3 хворих з 9) [5].

Такі прогностичні фактори описані для резекцій з приводу раку – це вік хворого і наявність супутніх захворювань, але не спосіб зашивання кукси [6].

Якісно відмінним напрямком у профілактиці неспроможності є завершення операції за способом Більрот-I з накладенням термінолатерального гастродуоденоанастомозу.

Ускладненнями неспроможності кукси ДПК є перитоніт, абсцес черевної порожнини, кровотеча в черевну порожнину, інфікування рани, сепсис та легенево-плевральні ускладнення.

Сучасне лікування неспроможності кукси ДПК можна розділити на кілька груп:

- консервативне;
- черезшкірне:
 - черезпечінкове відведення жовчі;
 - дренивання скупчень в черевній порожнині;
 - дуоденостомія;
- хірургічне [2].

Консервативне лікування передбачає припинення перорального приймання їжі (якщо воно збільшує кількість виділень через дуоденальну норицю) антибіотикотерапію, нутритивну підтримку (здебільшого шляхом повного парентерального харчування), октреотид при високодебітних дуоденальних норицях. Консервативне лікування застосовують у пацієнтів з відсутністю ознак сепсису, гемодинамічно стабільних, і, відповідно, воно супроводжується практично повною відсутністю летальності [1, 2]. За даними Zizzo M. із співавторами, ефективність черезшкірних методів лікування становить 91 %. Причому час до одужання у таких пацієнтів, за даними авторів, становив $(31,2 \pm 19,7)$ доби. Найбільшу ефективність продемонструвало черезпечінкове відведення жовчі, що підтверджено багатьма авторами [2].

Хірургічне лікування застосовують у пацієнтів з ознаками сепсису або гемодинамічно нестабільних. Необхідність в хірургічному лікуванні за даними систематичного огляду виникла у 53 % хворих [2]. Санация і дренивання черевної порожнини були виконані у всіх пацієнтів. Різні автори використовували зашивання кукси ДПК, повторне прошивання її степлером, дуоденостомію “на трубці”, зовнішнє дренивання холедоха, холедохоєюностомію, пластику отвору в ДПК клаптем прямого м’яза живота на ніжці або стінкою вільної петлі тонкої кишки без створення анастомозу (т. зв. “serosal patch”). Ефективність хірургічних методів лікування склала 71 %. Летальність за даними різних авторів була від 9 до 36 %. Середній час, необхідний для одужання, склав $(28,5 \pm 63)$ доби [2].

Слід зазначити різницю в кількості публікацій, присвячених недостатності кукси дванадцятипа-

лої кишки після операцій з приводу раку шлунка та з приводу виразкової хвороби дванадцятипалої кишки. Більшість з них належить до онкологічної практики. У базах даних Pubmed і Google Scholar не вдалося знайти жодного систематичного огляду на проблему неспроможності кукси після операцій з приводу виразкової хвороби. Невелика кількість робіт є повідомленнями про клінічні випадки або когортними дослідженнями.

Розглядаючи способи профілактики неспроможності кукси ДПК при виконанні резекції шлунка з приводу виразкової хвороби, а також способи її хірургічного лікування, хотілося б окремо згадати ще один метод, який незаслужено, на наш погляд, не знайшов достатнього відображення як у періодичних публікаціях, так і в посібниках та монографіях.

Це спосіб відновлення пасажу їжі по травному тракті після дистальної резекції шлунка, при якому використовують петлю тонкої кишки, ізольовану за Ру, на якій спочатку накладають гастроєюноанастомоз за типом “кінець-у-кінець” або “бік-у-бік”, а потім дуоденоєюноанастомоз “кінець кукси ДПК в бік петлі за Ру” (рис. 1).

Onur Kutlu в статті згадує такий спосіб закриття “тяжкої кукси” ДПК, посилаючись на роботу Cukingnan R.A. Jr, Culliford A.T., Worth M.H. Jr. за 1975 рік [7]. Робота являє собою повідомлення про клінічний випадок, причому операція була виконана з приводу неспроможності кукси після травми ДПК [8].

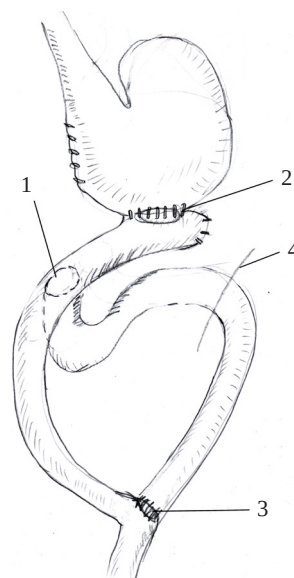


Рис. 1. Схема гастроєюнодуоденостомії: 1 – дуоденоєюноанастомоз; 2 – гастроєюноанастомоз; 3 – єюноанастомоз між привідною та відвідною частинами тонкої кишки за Ру; 4 – зв’язка Трейца.

Про цю ж техніку згадують Vashist Y.K. і співавт., повідомляють, що дуоденоєюностомія порівняно з “класичним” закриттям кукси достовірно зменшила рівень неспроможності з 29 до 14,5 % і летальність з 16,1 до 4,8 % [3].

У статті Chung R.S., DenBesten L. за 1976 також повідомляється про один клінічний випадок застосування цього способу при постбульбарній виразці дванадцятипалої кишки [9].

Доволі докладно цей спосіб описали Тарасенко С.В. та співавтори, де вони успішно використовують спосіб не тільки при “тяжкій” куксі ДПК, але і при юкстапапілярних виразках і супутньому дуоденостазі [4]. Слід зазначити, що цей спосіб навіть не має визначеної назви, яка б дозволяла чітко відрізнити його від інших. Зустрічаються терміни “гастроєюнодуоденостомія”, “дуоденоєюностомія”, “гастроєюнодуоденопластика” (не плутати з операцією Henley, де використовують тонкокишкову вільну вставку на мезентеріальній ніжці), “декомпресійна дуоденоєюностомія” (за Тарасенко С. В. та співавт.), що значно ускладнює пошук.

Систематичних оглядів або мета-аналізу, а також когортних досліджень про цей спосіб відновлення пасажу їжі по травному тракту після резекцій шлунка з приводу виразкової хвороби знайти не вдалося.

Мета роботи: оцінити ефективність сполучення дванадцятипалої кишки із петлею тонкої кишки, сформованою за Ру, у профілактиці та лікуванні неспроможності кукси дванадцятипалої кишки після дистальної резекції шлунка.

Матеріали і методи. Представляємо наш досвід виконання гастроєюнодуоденостомії на Ру-петлі тонкої кишки після дистальної резекції шлунка період 2009–2019 рр.

Вперше гастроєюнодуоденостомія застосована в пацієнта із пошкодженням передньої стінки низхідного відділу дванадцятипалої кишки внаслідок дорожньо-транспортної пригоди.

Інтраопераційно був діагностований розрив ДПК до 3 см з переходом на заочеревинну частину ДПК із витіканням жовчі у вільну черевну порожнину і заочеревинний простір. Традиційне втручання в такій ситуації передбачало б дистальну резекцію шлунка із гастроєюностомією за Більрот-II, зашивання розриву ДПК, зовнішнє дренування кукси дванадцятипалої кишки та накладання холецистостоми.

Однак у пацієнта внаслідок поєднаної скелетної травми спостерігали тяжкий загальний стан із нестабільною гемодинамікою. З метою скорочення часу операції вирішили відокремити шлунок від ДПК, прошивши цибулину відразу за пілорусом

степлером і пересікши її між рядами скобок. Після цього ряд скобок занурили у два напівкисетних шви і ряд вузлових серо-серозних. Шлунок додатково прошили степлером на межі антрального відділу і пересікли. Наклали гастроєюноанастомоз із початковим відділом тонкої кишки відразу за зв'язкою Трейца, розташували відвідну петлю тонкої кишки ізоперистальтично. На відстані 40 см від гастроєюноанастомозу тонку кишку пересікли, із відвідної частини сформували Ру-петлю, яку з'єднали із ДПК по лінії розриву дворядним вузловим швом атравматикою. Після чого між привідною і відвідною частинами тонкої кишки на відстані 80 см від дуоденоєюноанастомозу створили анастомоз “кінець-у-бік” за Ру (рис. 2).

Дренування жовчних шляхів не здійснювали. Післяопераційний перебіг був тяжкий у зв'язку із політравмою, проте ускладнень з боку черевної порожнини не було. Згодом пасаж по травному тракту відновився, пацієнт приймав їжу, при цьому болу і диспептичних явищ не спостерігали.

Ефективність дуоденоєюностомії спонукала нас до застосування її спочатку при первинно тяжкій куксі ДПК при резекціях шлунка, а потім – для лікування неспроможності кукси ДПК у післяопераційному періоді після резекцій.

Загальна кількість операцій за запропонованою методикою представлена у таблиці 1.

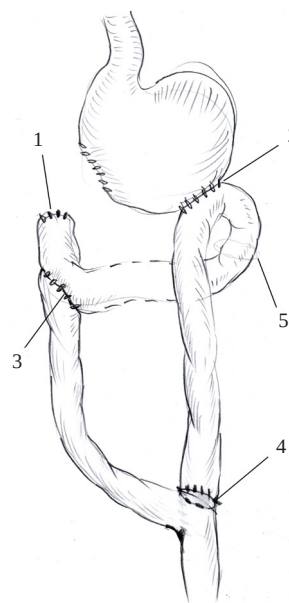


Рис. 2. Схема виконаної дуоденоєюностомії при пошкодженні ДПК: 1 – кукса ДПК; 2 – гастроєюноанастомоз; 3 – дуоденоєюноанастомоз; 4 – єюноєюноанастомоз між привідною і відвідною частинами тонкої кишки за Ру; 5 – залишки розсіченої зв'язки Трейца після формування ультракороткої петлі тонкої кишки для анастомозування із шлунком.

Таблиця 1. Загальна кількість гастроєнодуоденостомій в розрізі нозологій

Нозологія	Кількість операцій	Померло
Травматичний розрив ДПК	3	–
Тяжка кукса ДПК при первинній операції	4	–
Неспроможність кукси ДПК	8	1 (12.5%)

Для ілюстрації ефективності методу наведемо клінічний випадок застосування гастроєнодуоденостомії. Пацієнт Ч., вік – 55 років, був госпіталізований в ургентному порядку в хірургічне відділення центральної районної лікарні з сильним болем у животі і блювотою типу “кавової гущі”, які виникли за 4 години до госпіталізації. В анамнезі встановлено, що протягом понад 15 років хворіє на виразкову хворобу ДПК. Наявність виразки підтверджено на фіброезофагогастроуденоскопії (ФЕГДС) неодноразово. Однак систематично не лікувався, не дотримувався рекомендацій лікарів. При обстеженні на оглядовій рентгенографії живота вільного газу і рівнів рідини в кишці не виявлено. Вирішено виконати ендоскопію для верифікації джерела кровотечі. При ендоскопії виявлено, що шлунок значно збільшений в розмірах, перерозтягнутий, містить велику кількість бурої рідини, частинки їжі і згустки крові. Пілоричний відділ рубцево деформований і непрохідний для апарату, по малій кривизні високо в кардіальному відділі знаходиться виразка, прикрита тромбом. Також діагностований виразковий дефект до 5–6 мм у середній третині стравоходу з набряклими валикоподібними краями. Після ФЕГДС біль у животі посилювався. На повторній рентгенограмі виявлено два “серпи” повітря під склепіннями діафрагми. Викликаний черговий хірург Закарпатського територіального центру медицини катастроф, виконана екстрена операція.

Після лапаротомії виявлено перфорацію виразки шлунка по малій кривизні в області езофагокардіального переходу. Шлунок значно перерозтягнутий, стінки його гіпертрофовані, що свідчило про стеноз виходу в стадії декомпенсації. Пілоричний відділ рубцево змінений у вигляді тяжу до 5–6 мм в діаметрі. Також діагностовано перфорацію постбульбарної виразки дванадцятипалої кишки в заочеревинний простір – навколо низхідної частини заочеревинно присутнє скупчення жовчі до 100 мл.

Вміст шлунка евакуювали через товстий зонд. Шлунок мобілізований по великій кривизні від цибулини ДПК до верхнього полюса селезінки. Ліва шлункова артерія перев’язана і пересічена у місці відходження від черевного стовбура, після чого

парціально пересічений малий сальник. Виразка малої кривизни “економно” висічена, дефект зашитий дворядними вузловими швами атравматикою. Мобілізований медіальний край стравоходу. Виконана фундоплікація за Нісеном на товстому зонді в стравоході. Манжета фундоплікації надійно вкрила зашитий перфораційний отвір. Також манжета фундоплікації фіксована окремими швами до ніжки діафрагми. Нижче манжетки по малій кривизні і на рівні нижнього полюса селезінки по великій шлунок пересічений.

Після мобілізації ДПК за Кохером виявлено великих розмірів постбульбарну виразку ДПК з пенетрацією в заочеревинний простір. Внаслідок перфорації виразки цибулина ДПК виявилася фактично відокремлена від постбульбарного відділу – зберігався невеликий місток тканин по верхньому контуру. Місток тканин пересічений, після чого дистальну частину шлунка видалили. При ревізії по медіальній стінці кукси ДПК на відстані 2 мм від краю виразки знаходиться великий дуоденальний сосок – виразка юкстапільярна.

Мобілізували за Ру петлю тонкої кишки, після чого наклали гастроєноанастомоз по великій кривизні кукси шлунка і дуоденоєноанастомоз “кінець кукси ДПК в бік петлі тонкої кишки”. З метою запобігання захопленню в шов великого сосочка ДПК частина швів задньої губи дуоденоєноанастомозу накладена за край кратера пенетруючої виразки. Шов однорядний з використанням атравматичного шовного матеріалу 3/0. Післяопераційний перебіг гладкий.

Поряд зі стандартним лікуванням протягом 7 днів пацієнт отримував октрестатин по 100 мкг підшкірно 3 рази на день. Виписаний в задовільному стані через 14 днів після операції. Через місяць після операції госпіталізований повторно з явищами тяжкої дисфагії. Рентгенологічно й ендоскопічно діагностували рубцеву стриктуру стравоходу III ст. на місці попередньої виразки. Хворий знаходиться в процесі лікування бузжуванням стравоходу – з позитивною динамікою.

Результати досліджень та їх обговорення.
Виходячи з даних літератури і власного невелико-

го досвіду, можна стверджувати, що єдиного універсального способу закриття тяжкої кукси ДПК не існує.

Класичні способи закриття тяжкої кукси за Ніссеном, Сапожковим або Юдіним, як і багато інших, були придумані для виразки дванадцятипалої кишки, що пенетрує в головку підшлункової залози, і в цій ситуації вони ефективні.

Необхідно зазначити, що поняття сучасної “тяжкої кукси” зазнало значних як змістовних, так і морфологічних змін. Тяжка кукса у хірургів ХХ століття все ж була на рівні цибулини ДПК із можливістю пластичного використання передньої її стінки. В еру застосування інгібіторів протонної помпи не піддаються лікуванню тільки виразки з вкрай високою агресивністю кислотно-пептичного фактора. Вони “виживають” при рутинному застосуванні інгібіторів, і хірургам доводиться оперувати пацієнтів практично виключно з такими виразками.

Тому сучасні “тяжкі виразки” – це виразки зацибулинні, “низькі” (розташовані в низхідному відділі ДПК) або юкстапапілярні. При цьому в більшості випадків вони є субциркулярними, з залученням і передньої стінки ДПК [10].

Безсумнівно, ще більш тяжкою стає кукса ДПК при необхідності її закриття після неспроможності швів. Консервативне лікування може бути використане при відсутності перитоніту або сепсису. Описані вище методи мініінвазивного лікування приваблюють своєю ефективністю, проте все ще малодоступні. Так, вкрай мало є хірургів або радіологів, здатних здійснити черезшкірне черезпечінкове дренивання загальної жовчної протоки у таких хворих, оскільки остання не розширена.

У той же час, пам’ятаючи про доведену високу ефективність такого втручання, на нашу думку, всім хірургам слід взяти на озброєння жовчну депривацію кукси ДПК при її неспроможності. Та-

ку депривацію при відкритій лапаротомній операції можна забезпечити зовнішнім дрениванням загальної жовчної протоки за Кером.

Висновки. Оцінюючи наш досвід застосування гастроєнодуоденостомії на виключеній за Ру петлі тонкої кишки можна відзначити такі її позитивні сторони:

- універсальність – можливість використання як при первинно “важкій” куксі, так і для лікування її неспроможності;
 - технічну простоту – хірург тільки перетинає і накладає практично стандартні анастомози без необхідності пластики, викроювання і т.д.;
 - придатність при пенетруючих, “низьких” та юкстапапілярних виразках – пришивання тонкої кишки до кукси можливо навіть по кратеру виразки або по краю слизової шириною 1 мм (з обов’язковим використанням атравматичного шовного матеріалу);
 - придатність при відсутності передньої стінки ДПК – після попередньо накладеного гастроєнодуоденостомозу за Фіннеєм або Джабуле, після висічення перфоративної виразки за Джаддом;
 - пластичні властивості – використання добре васкуляризованої петлі тонкої кишки для закриття дефекту ДПК із запаленими краями після неспроможності є по суті тією ж пересадкою шкірного клаптя на рановий дефект на поверхні тіла;
 - декомпресія ДПК – при підвищенні тиску в ДПК в результаті скупчення секретів, декомпресія через анастомоз із тонкою кишкою, яка перистальтично скорочується в напрямку “від ДПК”, представляється дуже вірогідною;
 - “редуоденізація” пасажу їжі.
- Будь-який абдомінальний, в т. ч. ургентний хірург, повинен прагнути до розширення арсеналу способів закриття “тяжкої” кукси ДПК у зв’язку з відсутністю універсального.

СПИСОК ЛІТЕРАТУРИ

1. Surgical management of duodenal stump fistula after elective gastrectomy for malignancy: an Italian retrospective multicenter study / L. Cozzaglio, M. Giovenzana, R. Biffi [et al.] // *Gastric Cancer*. – 2016. – 16 (1). – P. 273–279. doi: 10.1007/s10120-014-0445-0.
2. Management of duodenal stump fistula after gastrectomy for malignant disease: a systematic review of the literature / M. Zizzo, L. Ugoletti, L. Manzini [et al.] // *BMC Surg*. – 2019. – 19. – P.5. doi: 10.1186/s12893-019-0520-x.
3. Management of the difficult duodenal stump in penetrating duodenal ulcer disease: a comparative analysis of duodenojejunoscopy with “classical” stump closure (Nissen-Bsteh) / Y. K. Vashist, E. F. Yekebas, F. Gebauer [et al.] // *Langenbecks Arch. Surg*. – 2012. – 397 (8). – P.1243–1249. doi: 10.1007/s00423-012-0990-0
4. Хирургия осложненной язвенной болезни : монография / С. В. Тарасенко, О. В. Зайцев, В. П. Кочуков [и др.]. – Москва : Проспект, 2015. – 95 с.
5. Management of the difficult duodenal stump / J. M. Burch, C. L. Cox, D. V. Feliciano [et al.] // *Am. J. Surg*. – 1991. – Vol. 162 (6). – P. 522–526.
6. Duodenal fistula: The most lethal surgical complication in a case series of radical gastrectomy / M. F. K. P. Ramos, M. A. Pereira, L. C. Barchi [et al.] // *Int. J. Surg*. – 2018. – Vol. 53. – P. 366–370. doi: 10.1016/j.ijsu.2018.03.082
7. Kutlu O. C. The successful use of simple tube duodenostomy in large duodenal perforations from varied etiologies / O. C. Kutlu, S. Garcia, S. Dissanaikie // *Int. J. Surg. Case Rep*. – 2012. – Vol. 4 (4). – P. 279–282. doi: 10.1016/j.ijscr.2012.11.025

8. Cukingnan R. A. Jr. Surgical correction of a lateral duodenal fistula with the Roux-Y technique: report of a case / R. A. Jr. Cukingnan, A. T. Culliford, M. H. Jr. Worth // *J. Trauma*. – 1975. – Vol. 15 (6). – P. 519–523. doi: 10.1097/00005373-197506000-00012.
9. Chung R. S. Duodenojejunoscopy in gastric operations for postbulbar duodenal / R. S. Chung, L. D. Besten // *Arch. Surg.* – 1976. – Vol. 111 (9). – P. 955–957. A life-saving but inadequately

- discussed procedure: tube duodenostomy. Known and unknown aspects / B. Isik, S. Yilmaz, V. Kirimlioglu [et al.] // *World J. Surg.* – 2007. – Vol. 31 (8). – P. 1616–1624.
10. A modified surgical technique for the emergent treatment of giant ulcers concomitant with hemorrhage in the posterior wall of the duodenal bulb / X. Wu, D. Zen, S. Xu [et al.] // *Am. J. Surg.* – 2002. – Vol. 184 (1). – P. 41–44.

REFERENCES

1. Cozzaglio, L., Giovenzana, M., Biffi, R., Cobianchi, L., Coniglio, A., Framarini, ... Quagliuolo, V. (2016). Surgical management of duodenal stump fistula after elective gastrectomy for malignancy: an Italian retrospective multicenter study. *Gastric Cancer*, 16 (1), 273-279. doi: 10.1007/s10120-014-0445-0.
2. Zizzo, M., Ugoletti, L., Manzini, L., Castro Ruiz, C., Elisa Nita, G., Zanelli, M., ... Pedrazzoli, C. (2019). Management of duodenal stump fistula after gastrectomy for malignant disease: a systematic review of the literature. *BMC Surg.*, 19, 55. doi: 10.1186/s12893-019-0520-x.
3. Vashist, Y.K., Yekebas, E.F., Gebauer, F., Tachezy, M., Bachmann, K., König, A., ... Izbicki, J.R. (2012). Management of the difficult duodenal stump in penetrating duodenal ulcer disease: a comparative analysis of duodenojejunoscopy with "classical" stump closure (Nissen-Bsteh). *Langenbecks Arch. Surg.*, 397 (8), 1243-1249. doi: 10.1007/s00423-012-0990-0.
4. Tarasenko, S.V., Zaytsev, O.V., Kochukov, V.P., Kopeykin, A.A., Natal'skiy, A.A., & Bogomolov A.Yu. (2015). *Khirurgiya oslozhnennoy yazvennoy bolezni [Surgery of complicated peptic ulcer]*. Moscow: Prospekt [In Russian].
5. Burch, J.M., Cox, C.L., Feliciano, D.V., Richardson, R.J., & Martin, R.R. (1991). Management of the difficult duodenal stump.

- Am. J. Surg.*, 162 (6), 522-526.
6. Ramos, M.F.K.P., Pereira, M.A., Barchi, L.C., Yagi, O.K., Dias, A.R., Szor, D.J., ... Ceconello, I. (2018). Duodenal fistula: The most lethal surgical complication in a case series of radical gastrectomy. *Int. J. Surg.*, 53, 366-370. doi: 10.1016/j.ij-su.2018.03.082.
7. Kutlu, O.C., Garcia, S., & Dissanaik, S. (2012). The successful use of simple tube duodenostomy in large duodenal perforations from varied etiologies. *Int. J. Surg. Case Rep.*, 4 (4), 279-282. doi: 10.1016/j.ijscr.2012.11.025.
8. Cukingnan, R.A. Jr., Culliford, A.T., & Worth, M.H. Jr. (1975). Surgical correction of a lateral duodenal fistula with the Roux-Y technique: report of a case. *J. Trauma*, 15 (6), 519-523. doi: 10.1097/00005373-197506000-00012.
9. Chung, R.S., & Besten, L.D. (1976). Duodenojejunoscopy in gastric operations for postbulbar duodenal ulcer. *Arch. Surg.*, 111 (9), 955-957.
10. Wu, X., Zen, D., Xu, S., Zhang, L., & Wang, P. (2002). A modified surgical technique for the emergent treatment of giant ulcers concomitant with hemorrhage in the posterior wall of the duodenal bulb. *Am. J. Surg.*, 184 (1), 41-44.

Отримано 03.10.2019

Електронна адреса для листування: roff75@gmail.com

V. I. RUSYN, K. YE. RUMIANTSEV, V. V. RUSYN, V. V. MASHURA

Uzhhorod National University

GASTROJEJUNODUODENOSTOMY IN TREATMENT AND PROPHYLAXIS OF DUODENAL STUMP LEAKAGE

The aim of the work: to evaluate the effectiveness of conjunction of the duodenum with a Roux-en-Y loop of the small intestine in the prevention and treatment of the duodenal stump leakage after distal gastrectomy.

Materials and Methods. From 2009 to 2019, the authors applied a proposed method of the digestive tract continuity restoration in 15 patients. For the first time, gastrojejunoduodenostomy was applied in patients with traumatic duodenal injury (3 patients). Later such an operation was performed in case of duodenal stump primary closure impossibility (4 patients) and in case of its leakage in the postoperative period (8 patients). One patient (12.5 %) died after surgery for duodenal stump leakage.

Results and Discussion. Evaluating the experience of gastrojejunoduodenostomy on the Roux-en-Y small intestine loop, authors have noted the following positive features: versatility – the ability to apply it both in the primary “difficult” stump closure and in its leakage treatment; technical simplicity – the surgeon only transects and creates mainly standard anastomoses without plasty, tailoring, etc.; suitability for penetrating, “low” and juxtapapillary ulcers – so sewing the small intestine to the stump is possible even over the crater of the ulcer or over the 1mm wide edge of the duodenal mucosa; suitability in absence of the anterior wall of the duodenum – after the pre-imposed gastroduodenostomy by Finney or Jaboulay, or after the excision of perforated ulcer by Judd; plastic properties – the use of a well-vascularized loop of the small intestine to close the defect of the duodenum with inflamed edges after its leakage is essentially the same as a skin flap transplantation to a wound defect on the surface of the body; decompression of the duodenum – with increasing pressure in the duodenum as a result of the accumulation of secretions, decompression due to anastomosis with the small intestine is very likely; re-education of the food passage.

Key words: peptic ulcer of duodenum; distal gastrectomy; duodenal stump; stump leakage; gastrojejunoduodenostomy.

В. И. РУСИН, К. Е. РУМЯНЦЕВ, В. В. РУСИН, В. В. МАШУРА

Ужгородский национальный университет

ГАСТРОЕЮНОДУОДЕНОСТОМИЯ В ЛЕЧЕНИИ И ПРОФИЛАКТИКЕ НЕСОСТОЯТЕЛЬНОСТИ КУЛЬТЫ ДВЕНАДЦАТИПЕРСТНОЙ КИШКИ

Цель работы: оценить эффективность сообщения двенадцатиперстной кишки с петлей тонкой кишки, изолированной по Ру, в профилактике и лечении несостоятельности культи двенадцатиперстной кишки после дистальной резекции желудка.

Материалы и методы. За период с 2009 по 2019 г. авторы применили предложенный способ реконструкции непрерывности пищеварительного тракта у 15 пациентов. Впервые гастроюнодуоденостомия была применена у пациентов с повреждением двенадцатиперстной кишки вследствие травмы (3 больных). В дальнейшем такая операция выполнена при невозможности надежного закрытия культи двенадцатиперстной кишки при первичной операции (4 больных) и при несостоятельности культи в послеоперационном периоде (8 больных). Умер один (12,5 %) пациент после операции по поводу несостоятельности культи ДПК.

Результаты исследований и их обсуждение. Оценивая опыт применения гастроюнодуоденостомии на выключенной по Ру петле тонкой кишки можно отметить такие ее положительные стороны: универсальность – возможность использования как при первично трудной культе, так и для лечения ее несостоятельности; техническую простоту – хирург только пересекает и накладывает практически стандартные анастомозы без необходимости пластики, выкраивания и т.д.; пригодность при пенетрирующих, “низких” и юкстапиллярных язвах – пришивание тонкой кишки к культе возможно даже по кратеру язвы или по краю слизистой шириной 1 мм (с обязательным использованием атравматического шовного материала); пригодность при отсутствии передней стенки ДПК – после предварительно наложенных гастродуоденоанастомозов по Финнею или Джабуле, либо после иссечения перфоративной язвы по Джадду; пластические свойства – использование хорошо васкуляризованной петли тонкой кишки для закрытия дефекта ДПК с воспаленными краями после несостоятельности является по сути той же пересадкой кожного лоскута на раневой дефект на поверхности тела; декомпрессия ДПК – при повышении давления в ДПК в результате скопления секретов, декомпрессия через анастомоз с тонкой кишкой, которая перистальтически сокращается в направлении “от ДПК”, представляется очень вероятной; “редуоденизация” пассажа пищи.

Ключевые слова: язвенная болезнь двенадцатиперстной кишки; резекция желудка; культа двенадцатиперстной кишки; несостоятельность культи; гастроюнодуоденостомия.