

©І. М. ГУДЗ¹, В. Р. ГІНЧИЦЬКИЙ², І. Я. МЕЛЬНИК², О. І. ГУДЗ¹, І. В. ДМИТРІВ¹Івано-Франківський національний медичний університет¹Комунальне некомерційне підприємство “Обласна клінічна лікарня Івано-Франківської обласної ради”²

Можливості ендоваскулярної хірургії у хворих із синдромом Леріша

Проведено аналіз упровадження у практику клініки судинної хірургії Івано-Франківського національного медичного університету методики ендоваскулярної ревазуляризації у пацієнтів із ураженням артерій аорто-клубового сегмента (тип D) як альтернативи відкритій операції “аорто-стегове біфуркаційне шунтування”. Впродовж 2019 року у 3 пацієнтів із ХЗІНК, спричиненою вищенаведеною оклюзією, застосовано малоінвазивну методику CERAB (covered endovascular reconstruction of aortic bifurcation). Незначна кількість клінічного матеріалу має пояснення у високій вартості (в умовах сучасного фінансування державної медицини) використаних для ендоваскулярного втручання матеріалів.

Ключові слова: ендоваскулярна хірургія; синдром Леріша.

Розвиток хронічної загрозливої ішемії нижньої кінцівки (ХЗІНК) зумовлений оклюзійно-стенотичними ураженнями магістральних (аорта, клубові, стегові) та/чи периферичних артерій (підколінна, гомілкові, ступневі) у різній комбінації рівнів залежно від стану колатерального кровотоку. Незалежно від морфологічного стану ураження єдиним ефективним способом усунення проявів ХЗІНК залишається ревазуляризація. Згідно з останніми рекомендаціями доказової медицини [2, 4] пріоритет у виборі способу ревазуляризації в більшості випадків залишається за ендоваскулярними втручаннями. Переваги останніх перед “відкритою хірургією” очевидні: практично відсутні протипоказання до проведення (як виняток – алергічні реакції на введення рентгенконтрастної речовини), малотравматичність, короткий термін госпіталізації, можливість виконання повторної процедури в разі рецидиву ХЗІНК. Недолік ендоваскулярної процедури в умовах функціонування вітчизняної медицини, на жаль, тільки один – висока вартість витратних матеріалів. Проте власні підходи до забезпечення довготривалої ефективності від ендоваскулярних методик у хворих із ХЗІНК, спричиненою різними варіантами ураження артерій нижньої кінцівки (особливо при поєднанні із діабетичною ангіопатією), свідчать про їх суттєві переваги (навіть із врахуванням основного недоліку – вартості втручання) над реконструктивними операціями [1].

Мета роботи: оцінити ранні та віддалені результати застосування ендоваскулярних методик у пацієнтів із поширеними оклюзійно-стенотичними ураженнями артерій аорто-клубового сегмента, які спричинили розвиток ХЗІНК.

Впродовж січня-березня 2019 року у 3 пацієнтів (віком 62–68 років) із ХЗІНК, спричиненою

“синдромом Леріша” (оклюзія біфуркації черевної аорти та поширенні оклюзійно-стенотичні ураження клубових артерій з обох боків, але без поширення процесу на біфуркацію стегової артерії), були проведені ендоваскулярні втручання для відновлення кровотоку у нижніх кінцівках. Пріоритет малоінвазивної операції був обґрунтований останніми світовими консенсусними документами, але, в першу чергу, ми вибрали її через протипоказання до виконання аорто-стегового біфуркаційного шунтування (у всіх пацієнтів були перенесені нещодавно інфаркти міокарда та/або ішемічні інсульти, що поєднувались із тяжкими формами цукрового діабету). У таких випадках після консильярного обговорення вибору оперативного втручання, виходячи із морфологічних особливостей атеросклеротичного ураження, були проведені ендоваскулярні процедури за типом CERAB (covered endovascular reconstruction of aortic bifurcation). Операції виконували під місцевою (інфільтраційною) анестезією, їх тривалість склала 60–120 хвилин, у всіх випадках це були черешкірні пункційні процедури (без потреби відкритого доступу до біфуркації стегової артерії). Ефективність проведеного лікування оцінювали на основі безпосереднього ангіографічного контролю, а також за клінічною картиною (усунення симптомів ХЗІНК) та змінам регіонарної гемодинаміки (постоклюзійні тиски та величина кістчково-плечового коефіцієнта).

Безпосередня успішність проведеного ендоваскулярного втручання склала 100 % – у всіх пацієнтів було відновлено кровотік по магістральних артеріях нижніх кінцівок (присутність пульсації на стегових артеріях). Не було констатовано жодних ранніх післяопераційних ускладнень (тромбоз зони реконструкції, гематоми міс-

ця пункції), всіх хворих виписали зі стаціонару у задовільному стані (відсутність або суттєва редукція ішемії спокою, позитивна динаміка наростання постоклюзійних тисків на артеріях стоп) на 2–3 день після ендovasкулярної процедури. Стосовно проблеми постпункційних гематом у пахвинній зоні, ймовірність виникнення яких зростає при використанні інтрадіюсерів більших розмірів – ми отримали також перший досвід і переконались у високій ефективності використання пристроїв для черезшкірного зашивання пункційного отвору в артерії (ProGlide, Abbott Vascular, USA).

Після виписування зі стаціонару проведені періодичні контрольні обстеження (через 1, 3, 6 та 9 міс після втручання): у всіх хворих на вказані терміни було констатовано ліквідацію ішемії спокою, клінічна картина відповідала ХАН Іа ступеня. Проте в одного пацієнта на 9-й місяць було виявлено відсутність пульсації на стегновій артерії справа, що супроводжувалось суттєвим вкороченням дистанції “переміжної” кульгавості та відповідним зниженням величини кісточно-плечового коефіцієнта. В даного пацієнта виконано діагностичну ангіографію, після якої проведено гібридне втручання (тромбоендартеректомія із зони біфуркації стегнової артерії та імплантація короткого стента в зовнішню клубову артерію). На 3-й день після операції пацієнта виписали додому із відновленням магістрального кровотоку у правій нижній кінцівці. Таким чином, на 9-й місяць після виконаних ендovasкулярних процедур кумулятивна вторинна прохідність зон реконструкції склала 100 %.

Оскільки 3 вищевказані ендovasкулярні втручання ми виконали вперше, вважаємо за доцільне зупинитись на окремих важливих етапах методики CERAB, що може мати визначальний вплив у плані забезпечення ефективності процедури як у ранньому, так і у віддаленому післяопераційному періодах. Безумовною запорукою успішності запланованого втручання є вирішення проблеми забезпечення вільного доступу у просвіт аорти (як правило, із субінтимального шляху через клубові артерії). У всіх хворих не було потреби використовувати “Re-Entry” катетерів, як і додатковий доступ через плечову артерію. Згідно з класичною технікою CERAB першим етапом є імплантація лінійного стент-графту в інфраренальну аорту, а потім вже в ньому формується “нова” біфуркація черевної аорти. Ми провели втручання без вказаного етапу, а застосовували ендovasкулярну методику “kissing stentgrafts”, при якій важливим технічним моментом є визначення проксимальної межі імплантації стент-графтів – вони повинні знаходитись

у нестенозованому сегменті інфраренальної аорти (рис. 1, 2). Слід зауважити, що спроба здешевлення даного втручання за рахунок використання класичних стентів (без тканинного покриття) становить загрозу емболізації периферійного артеріального русла внаслідок просякання тромботичних мас через стент у процесі виконання балонної дилатації одночасно двох імплантатів у просвіті черевної аорти. Іншим обґрунтуванням для доцільності використати саме стент-графти у клубових артеріях були результати дослідження COBEST (кращі довготривалі показники прохідності саме після імплантації стент-графтів, а не стентів) [3].

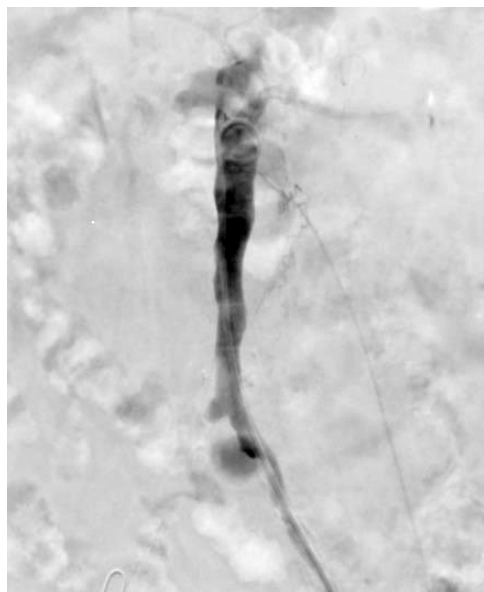


Рис. 1. Стенотичні зміни черевної аорти в її інфраренальному відділі.

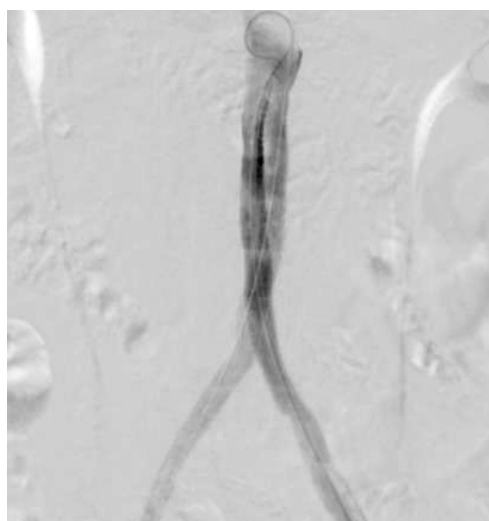

Рис. 2. Сформована “нова” біфуркація аорти у незміненому її сегменті.

Після завершення даного етапу втручання подальші дії визначались особливостями ураження клубових артерій (стенози та/чи оклюзії). У всіх випадках було проведено балонну дилатацію уражених сегментів, що дозволило відновити прохідність клубових артерій (рис. 3). При залишкових стенозах або у випадках гемодинамічно значимих відшарувань інтими (рис. 4) для забезпечення надійної прохідності клубових артерій нам доводилось імплантувати різної довжини стенти (в серед-

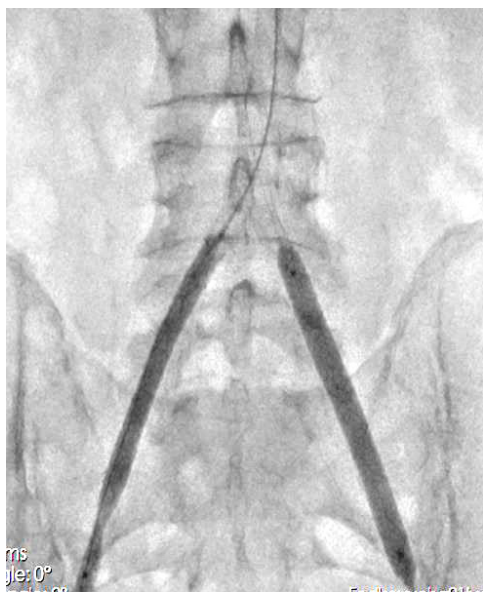


Рис. 3. Балонна дилатація клубових артерій з обох боків.

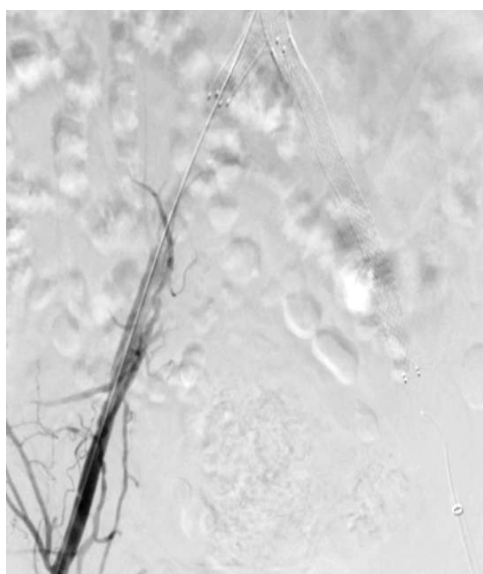


Рис. 4. Відшарування інтими у клубовій артерії (потреба у стентуванні).

ньому по 2 стенти на пацієнта). Контрольні ангіографії засвідчили задовільну прохідність зони ендovasкулярного втручання. У випадках симуль-танного ураження артерій стегново-підколінного сегмента додаткових ендovasкулярних процедур не виконували. Як вже було зазначалось, у 2 пацієнтів для зниження ризику розвитку постпункційних гематом було використано пристрої для черезшкірного зашивання отвору в артерії.

Післяопераційне медикаментозне лікування у всіх пацієнтів проводилось згідно з останніми рекомендаціями доказової медицини [2] і полягало у призначенні впродовж 1 міс. подвійної антитромбоцитарної (ацетилсаліцилова кислота + клопідогрель) терапії, надалі – тільки клопідогрель, а також постійне приймання статинів. Після публікації результатів дослідження COMPAS та відповідного висновку провідних світових судинних асоціацій хворим призначено на тривалий час комбінацію ацетилсаліцилова кислота з ривароксабаном (2,5 мг двічі на добу) [5]. Подальша корекція факторів ризику та періодичні обстеження (разом із обов'язковим ультразвуковим дослідженням ділянки біфуркації стегнової артерії) відіграють важливу роль у забезпеченні довготривалої прохідності після виконаних ендovasкулярних втручань.

Висновки. 1. У хворих із ХЗІНК, спричиною поширеними оклюзійно-стенотичними ураженнями черевної аорти та клубових артерій (синдром Леріша), ендovasкулярні втручання можуть бути успішними для відновлення прохідності магістральних артерій і така малотравматична процедура є альтернативою до традиційного аорто-стегнового біфуркаційного шунтування.

2. У віддаленому періоді після використання методики CERAB слід врахувати можливу потребу у проведенні додаткових ендovasкулярних (гібридних) втручань внаслідок прогресування атеросклеротичного ураження клубових артерій або/та біфуркації стегнової артерії.

Перспективи подальших досліджень. Методика CERAB потребує ширшого впровадження у клініки України для вивчення більш віддалених результатів (2–5 років). Невирішеною залишається і проблема адекватного медикаментозного забезпечення для попередження атеротромботичних ускладнень та прогресування гіперплазії неоінтими після імплантації в просвіт артерій ендovasкулярних пристроїв.

СПИСОК ЛІТЕРАТУРИ

1. Гудз І. М. Вплив цилостазолу на віддалені результати ендovasкулярних та реконструктивних втручань на магістральних артеріях / І. М. Гудз, О. І. Гудз // *Серце і судини*. – 2015. – № 1 (49). – С. 116–120.
2. 2017 ESC Guidelines on the Diagnosis and Treatment of Peripheral Arterial Diseases, in collaboration with the European Society for Vascular Surgery (ESVS) / V. Aboyans, J. B. Ricco, M. E. L. Bartelink [et al.] // *Eur. Heart J.* – 2018. – Vol. 39 (9). – P. 763–816.
3. Durability of the balloon-expandable covered versus bare-metal stents in the Covered versus Balloon Expandable Stent Trial (COBEST) for the treatment of aortoiliac occlusive disease / B. P. Mwipatayi, S. Sharma, A. Daneshmand [et al.] // *J. Vasc. Surg.* – 2016. – Vol. 64 (1). – P. 83–94.
4. Global vascular guidelines on the management of chronic limb-threatening ischemia / M. S. Conte, A. W. Bradbury, P. Kohl [et al.] // *J. Vasc. Surg.* – 2019. – Vol. 69 (6S). – P. 3–125.
5. Patients with peripheral arterial disease in the COMPASS trial / P. C. Kruger, S. S. Anand, Tim A. C. de Vries, J. W. Eikelboom // *Eur. J. Vasc. Surg.* – 2018. – Vol. 56. – P. – 772–773.

REFERENCES

1. Hudz, I.M. & Hudz, O.I. (2015). Vplyv tsylostazolu na viddaleni rezultaty endovaskuliarnykh ta rekonstruktyvnykh vtruchan na mahistralnykh arteriiakh [Influence of cilostazol on long-term results of endovascular and reconstructive interventions on the main arteries]. *Sertse i sudyny – Heart and Vessels*, 1 (49), 116-120 [in Ukrainian].
2. Aboyans, V., Ricco, J.B., Bartelink, MEL, Björg, M., Brodmann, M., Cohnert, T., ... Desormais, I. (2018). 2017 ESC Guidelines on the Diagnosis and Treatment of Peripheral Arterial Diseases, in collaboration with the European Society for Vascular Surgery (ESVS). *Eur. Heart J.*, 39 (9), 763-816.
3. Mwipatayi, P.B., Sharma, S., Daneshmand, A., Thomas, S.D., Vijayan, V., Altaf, N., ... Jackson, M. (2016). Durability of the balloon-expandable covered versus bare-metal stents in the Covered versus Balloon Expandable Stent Trial (COBEST) for the treatment of aortoiliac occlusive disease. *J. Vasc. Surg.*, 64 (1), 83-94.
4. Conte, M.S., Bradbury, A.W., Kohl, P., White, J.V., Dick, F., Fitrige, R., ... Wang, S. (2019). Global vascular guidelines on the management of chronic limb-threatening ischemia. *J. Vasc. Surg.*, 69 (6S), 3-125.
5. Kruger, P.C., Anand, S.S., de Vries, Tim A.C., & Eikelboom, J.W. (2018). Patients with peripheral arterial disease in the COMPASS trial. *Eur. J. Vasc. Surg.*, 56, 772-773.

Отримано 06.11.2019

Електронна адреса для листування: prof_gudz@ukr.net

I. M. GUDZ¹, V. R. GINCHITSKY², I. YA. MELNIK², O. I. GUDZ¹, I. V. DMITRIV¹

Ivano-Frankivsk National Medical University¹
Municipal Non-profit Enterprise “Regional Clinical Hospital of Ivano-Frankivsk Regional Council”²

POSSIBILITIES OF ENDOVASCULAR SURGERY IN PATIENTS WITH LERICHE SYNDROME

An analysis of the introduction into practice of vascular surgery clinic of Ivano-Frankivsk National Medical University of endovascular revascularization in patients with aortoiliac segment (type D) lesions as an alternative to open “aortofemoral bifurcation surgery”. In 2019, CERAB (covered endovascular reconstruction of aortic bifurcation) was used in 3 patients with critical limb ischemia caused by the above occlusion. The small amount of clinical material is explained by the high cost (in modern public funding) used for endovascular intervention.

Key words: endovascular surgery; Leriche syndrome.

И. М. ГУДЗ¹, В. Р. ГИНЧИЦКИЙ², И. Я. МЕЛЬНИК², А. И. ГУДЗ¹, И. В. ДМИТРИВ¹

Ивано-Франковский национальный медицинский университет¹
Коммунальное некоммерческое предприятие “Областная клиническая больница Ивано-Франковского областного совета”²

ВОЗМОЖНОСТИ ЭНДОВАСКУЛЯРНОЙ ХИРУРГИИ У БОЛЬНЫХ С СИНДРОМОМ ЛЕРИША

Проведен анализ внедрения в практику клиники сосудистой хирургии Ивано-Франковского национального медицинского университета методики эндоваскулярной реваскуляризации у пациентов с поражением артерий аорто-подвздошного сегмента (тип D) как альтернативы открытой операции “аорто-бедренное бифуркационное шунтирование”. В течение 2019 у 3 пациентов с критической ишемией, вызванной вышеприведенной окклюзией, было применено малоинвазивную методику CERAB (covered endovascular reconstruction of aortic bifurcation). Малое количество клинического материала имеет объяснение в высокой стоимости (в условиях современного финансирования государственной медицины) использованных для эндоваскулярного вмешательства материалов.

Ключевые слова: эндоваскулярная хирургия; синдром Лериша.