

ІДІОПАТИЧНИЙ СКОЛІОЗ ІЗ ПОЗИЦІЙ КІНЕЗІОЛОГІЇ ТА ОСТЕОПАТІЇ. ШИЙНИЙ І ГРУДНИЙ ВІДДІЛИ ХРЕБТА

І. Г. Жердецький

Харківський базовий медичний коледж № 1

У статті коротко викладено закономірності формування триплощинної деформації хребетного стовпа в шийному та грудному відділах хребта і її розвиток у динаміці. Фактичний матеріал накопичений в результаті корекції хребта підтверджує основні положення кінезіології та остеопатії в поліетіологічному характері захворювання.

IDIOPATHIC SCOLIOSIS FROM THE STANDPOINT OF KINESIOLOGY AND OSTEOPATHY. CERVICAL AND THORACIC SPINE

I. H. Zherdetskyi

Kharkiv Base Medical College № 1

This article summarizes the patterns of formation trimensional deformation of the spine in the cervical and thoracic spine and its development dynamics. The actual material accumulated as a result of the correction of the spine confirms the main provisions of kinesiology and osteopathy in poli-etiological nature of the disease.

Вступ. Сколіоз є одним із найдавніших відомих порушень опорно-рухового апарату. Для вирішення цієї, за висловом В. Д. Чакліна, «старої і вічно юної проблеми» не тільки залучалися найсучасніші діагностичні та дослідницькі технології, а й використовувалися дослідження вчених інших спеціальностей, розробляли різні гіпотези [1].

Виникнення сколіозу в, здавалося б, здорової дитини без будь-якої очевидної причини стало приводом для доповнення до основного терміну слова «ідіопатичний» (від грец. *idiopathic* – неясний, сам по собі, без видимої причини).

Хоча клінічна картина ідіопатичного сколіозу описана в літературі досить докладно, багато вельми важливих питань, що належать до різних аспектів етіології, патогенезу і пов'язаних із ними принципів лікування і профілактики, досі залишаються невирішеними [2].

Відповідно до теорії порушення м'язової рівноваги, висунутої ще Гіппократом, причиною виникнення сколіозу є порушення балансу

м'язів, хребетного стовпа. І як це не дивно для XXI століття, з таким висновком необхідно погодитися. Підставою для цього є фундаментальні закони фізики і механіки – в замкнутій системі, а саме такою є опорно-руховий апарат людини, будь-які зміщення і переміщення елементів, що входять до її складу (деформація хребетного стовпа – один із прикладів такого зміщення) відбуваються під впливом внутрішньосистемних рухів. І саме такими рушійними силами в нашому організмі є м'язи.

Асоціативні зв'язки – це явища резонансу між ендоритмами певного скелетного м'яза – вісцерального органа, розташуванням меридіана, хребетним руховим сегментом і под. У медицині вони називаються вісцеромоторні, вертебромоторні, меридіаномоторні, емоційно-моторні та ін. Ці зв'язки виявлені емпірично і частина з них підтверджена експериментально на тваринах і нейрофізіологічними і клінічними спостереженнями за пацієнтами.

Мотовісцеральні рефлексі – дисфункція вісцеральної системи як реакція на зміну тонічної активності мускулатури для підтримки тіла і

фазно-тонічної активності, пов'язаної з її пересуванням. На цьому заснована лікувальна фізкультура.

Вісцеромоторні рефлекси – зниження тонічної і фазно-тонічної активності мускулатури як реакції таламо-паліадарної системи на зниження аферентації з вісцеральних органів [3].

M. trapezius починається короткими сухожильними пучками від зовнішнього потиличного виступу, медіальної третини верхньої вийної лінії потиличної кістки, від вийної зв'язки остистих відростків VII шийного і всіх грудних хребців і від надостистої зв'язки.

У публікаціях академічних журналів практично не висвітлено тему впливу внутрішніх органів на тонус скелетних м'язів, що відповідають за положення та стан хребта. В силу загальної іннервації цих м'язів і внутрішніх органів відбувається рефлекторне напруження м'язів у відповідній ділянці [5].

Огулов О. Т. склав таку схему (рис. 1) і вона перевірена на практиці. Як приклад можна взяти m. trapezius, патологічні зміни якого є наслідком патології нирки з однойменної сторони.

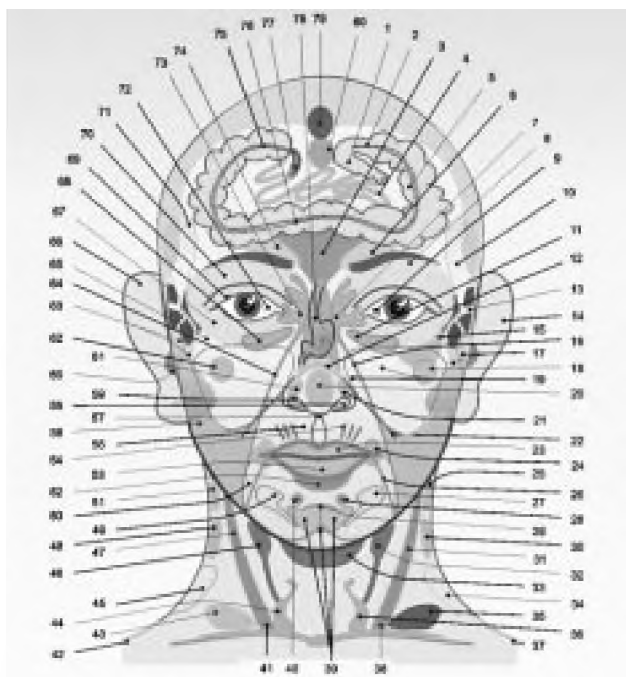


Рис. 1. Схема О. Т. Огулова.

Додаткове статичне напруження призводить до зміщення С4 і при масажі тільки шийно-комірцевої зони можливо отримати тимчасовий ефект, що триває протягом 1–2 тижнів. Це в тому випадку, якщо ми не використовуємо вісцеромоторні зв'язки при впливі на нирки. Пацієнти, пройшовши курс масажу, як правило, його повторюють не частіше одного разу на півріччя, а

то й раз на рік. Це дозволяє повернути тонус м'язів до колишнього стану і підтримати сколіотичну дугу в шийно-грудному відділі.

Але m. trapezius це тільки поверхневий шар м'язів, внутрішній шар м'язів також буде зміщувати хребці в сторону гіпертонусу. Викривлення хребта посилюватиметься по ходу всього шийного відділу.

У статті не ставиться питання про правомірність терміна ІС, але стає зрозумілою частина питань, що стосуються етіології ІС, а саме:

- 1) чому захворювання прогресує;
- 2) пояснює формування сколіотичних дуг в ту чи іншу сторону.

У роботах Толстоносова А. А. [5, 6] дається пояснення формуванню сколіозу з акцентом на положення таза і побудови компенсаційної дуги починаючи від поперекового відділу хребта. Таз вважається фундаментом хребта. Після корекції куприка і таза здійснюється корекція інших відділів хребта.

Необхідно відзначити особливу роль куприка у формуванні функціональної різниці довжини ніг (ФРДН). Загин куприка з одночасною ротацією та зміщенням, як правило, у бік поштовхової ноги, призводить і підтримує зміни положення крижів. У остеопатії зв'язок куприка і шийного відділу хребта є загальноприйнятим.

Недостатньо висвітлено питання впливу положення атланта (С1) на розвиток сколіозу як одного з основних факторів. При ротації С1 одночасно відбувається його нахил в одну зі сторін. Вестибулярний апарат намагається зберегти положення голови вертикальним. М'язи напружуються з протилежного нахилу боку і залишаються в гіпертонусі протягом усього періоду життя, якщо не проведена корекція С1. Так утворюється перша дуга в шийному відділі. Грудний відділ компенсує цю дугу зворотною дугою, оскільки кріплення довгих м'язів ший починається в шийному відділі, а закінчується в грудному.

Якщо під час сеансу вдається поставити С1 на фізіологічне місце, то, як правило, відбувається зменшення ФРДН від 4 до 6 мм до кінця сеансу, навіть за наявності вже сформованих клиноподібної форми тіл хребців.

Швейцарець Кладіус Шумперлі винайшов апаратну корекцію С1. Оскільки він був парамедиком, його проект отримав комерційний характер і став інструментом таких же парамедиків. Висока ціна на послугу корекції С1 і на навчання цього методу залишили його фактично за бортом серйозних медичних досліджень у нашій країні.

Основна частина. У навчально-лікувальному медичному центрі «Аратта» Харківського базового медичного коледжу № 1 ми обстежили 71 пацієн-

та, які звернулися зі скаргами на біль в ділянці шиї, голови та грудного відділу хребта. Серед них 23 пацієнти чоловічої статі віком від 5 до 64 років та 48 пацієнтів жіночої статі віком від 7 до 74 років. Усі пацієнти при обстеженні проходили тести на функціональну різницю довжини ніг, флексійні тести. Для візуалізації положення хребців проводили їх розмітку фломастерами зеленого кольору до корекції і червоного кольору після корекції.

У всіх пацієнтів після корекції спостерігали значне зниження больового синдрому, пов'язаного з гіпертонусом м'язів комірцевої зони аж до повного купірування. Пацієнти самі відзначали зміну постави в положенні стоячи і сидячи, спостерігали поліпшення сну, оскільки не треба було шукати положення голови на по-

душці при засипанні. Не прокидалися протягом ночі при зміні положення тіла. У 15 пацієнтів з нестабільним АТ відзначали нормалізацію артеріального тиску в межах 140–130/100–80 мм рт. ст. протягом доби. 12 пацієнтів відзначали покращення роботи органів чуття (слуху, зору, нюху).

Практика показує, що при комплексному підході до відновлення викривлень в ШГ переході з урахуванням вісцеромоторних зв'язків та корекції С1, можливо вже після першого сеансу отримати значну позитивну динаміку. На представлених фото 1–3 показано результати корекції ШГ переходу після сеансів. Для кращої візуалізації остистих відростків хребта вони відзначені фломастерами різних кольорів до і після сеансу. Зелений колір – до сеансу, червоний – після сеансу.

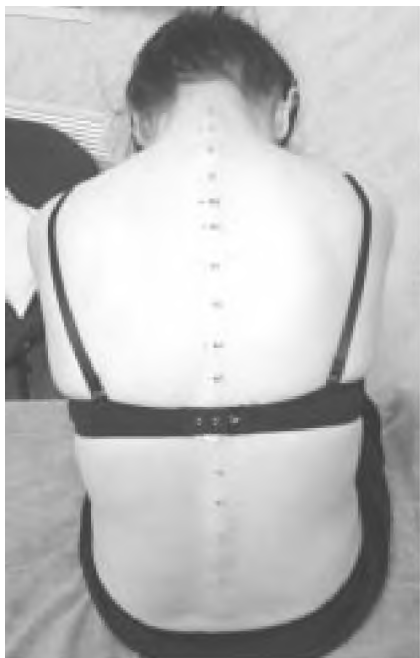

Фото 1

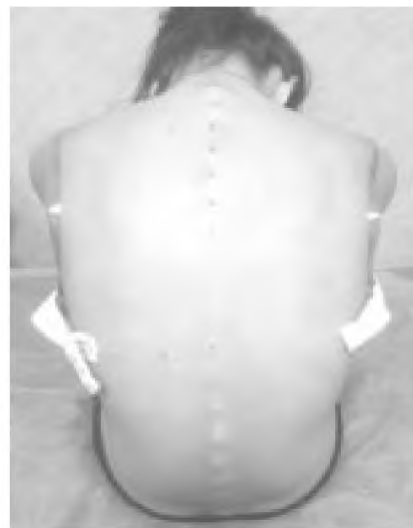
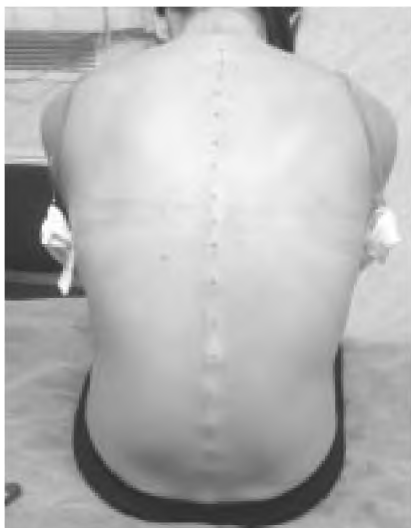
Фото 2

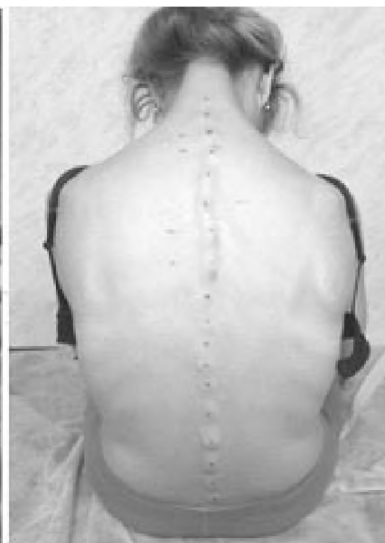
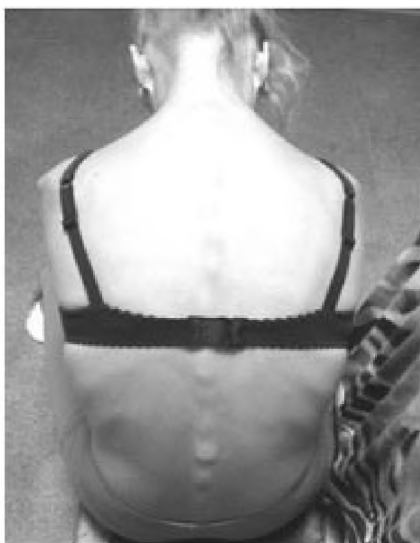
Фото 3

Висновки. 1. Розвиток деформацій у ШГ переході прямо пов'язаний з положенням С1 і ряду органів, які мають асоціативні зв'язки з м'язами шийно-комірцевої зони.

2. Поліетіологічна причина викривлень ШГ переходу унеможлиблює пошук монометоду корекції.

ЛІТЕРАТУРА

1. Чаклин В. Д. Сколиозы и кифозы / В. Д. Чаклин, Е. А. Абальмасова. – М. : Медицина, 1973. – 255 с.

2. Дудин М. Г. Идиопатический сколиоз. Часть 1 [Текст]: периодические издания / М. Г. Дудин, Д. Ю. Пинчук // Доктор. Ру. – 2010. – № 5. – С. 38–41.

3. Васильева Л. Ф. Теоретические основы прикладной кинезиологии / Л. Ф. Васильева. – М. : ВИС, 2003. – 84 с.

3. Корекція С0–С1 і внутрішніх органів м'якими остеопатичними і кінезіологічними прийомами дозволяє отримати швидкий і довгостроковий результат без травм та ускладнень.

4. Функциональная диагностика в висцеральной хиропрактике. – М. : ПРЕДТЕЧА, 2006. – 44 с.

5. Толстоносов А. А. Мануальное кредо: народные методы массажа, авторская методика / А. А. Толстоносов. – Кубанское книжное изд-во, 2011. – 212 с.

6. Толстоносов А. А. Явная доктрина здоровья или как хочется быть... / А. А. Толстоносов. – Кубанское книжное изд-во, 2011. – 212 с.

Отримано 23.10.14