

©Н.О. Гевкалюк

ДВНЗ «Тернопільський державний медичний університет імені І. Я. Горбачевського»

Клінічні прояви гострих респіраторних вірусних інфекцій та грипу в порожнині рота хворих дітей

Резюме. Динамічне спостереження за дітьми, хворими на грип, парагрип, аденовірусні захворювання, дозволили встановити, що при цих інфекціях виявляються зміни слизової оболонки порожнини рота у вигляді набряку, геморагій, посиленого судинного рисунка, зернистості, нальоту, десквамації епітелію язика. Слизова оболонка порожнини рота уражалась при всіх формах захворювання, однак ці зміни не мали строго специфічного характеру, їх вираження визначи тяжкістю перебігу ГРВІ, тропністю респіраторних вірусів до певних систем та тканин.

Ключові слова: слизова оболонка порожнини рота, гострі респіраторні вірусні інфекції, клінічні прояви, діти.

Н. А. Гевкалюк

ГВУЗ «Тернопольский государственный медицинский университет имени И. Я. Горбачевского»

Клинические проявления острых респираторных вирусных инфекций и гриппа в полости рта больных детей

Резюме. Динамическое наблюдение за детьми, больными гриппом, парагриппом, аденовирусными заболеваниями, позволило установить, что при этих инфекциях выявляются изменения слизистой оболочки полости рта в виде геморрагий, усиленного сосудистого рисунка, отека, зернистости, налета, десквамации эпителия языка. Слизистая оболочка полости рта поражалась при всех формах заболевания, однако эти изменения не имели строго специфического характера, их выраженность определялась тяжестью протекания ОРВИ, тропностью респираторных вирусов к определенным системам и тканям.

Ключевые слова: слизистая оболочка полости рта, острые респираторные вирусные инфекции, клинические проявления, дети.

N. O. Nevkalyuk

I. Horbachevsky Ternopil State Medical University

Clinical manifestations of acute respiratory viral infections and influenza in the oral cavity of sick children

Summary. Dynamic monitoring of patients with influenza, parainfluenza, adenovirus disease revealed that when these changes are infections of the oral mucosa in the form of hemorrhages, vascular enhanced figure, edema, granularity, plaque, desquamation of the epithelium of the

tongue. Oral mucosa damaged in all forms of the disease, but these changes were not strictly specific nature, their severity was determined by the severity of occurrence of ARVI.

Key words: oral mucosa, acute respiratory infections, clinical manifestations, children.

Вступ. Щорічно в Україні на грип та гострі респіраторні вірусні інфекції (ГРВІ) хворіють близько 11–13 млн чоловік, що складає 95 % від усіх зареєстрованих випадків інфекційних захворювань [3, 7, 10]. У структурі дитячих інфекцій ГРВІ посідає перше рангове місце. За даними ВООЗ (2008) [16], інфекції дихальних шляхів є однією із найголовніших причин захворюваності та смертності в дитячому віці. Як причина смертності, від вірусних інфекцій, грип, за даними ВООЗ [16], знаходиться на першому місці в світі (35,8 %), випереджаючи захворювання, зумовлені вірусами простого герпесу (15,8 %) [14, 15].

Сучасні підходи до верифікації діагнозу передбачають застосування високоінформативних методів дослідження, які дають змогу виявити збудник захворювання та здійснювати клініко-лабораторний моніторинг ефективності лікування [9]. Сучасна діагностика набуває особливого значення у вирішенні різних аспектів екології та еволюції вірусів грипу, інших ГРВІ, в тому числі у встановленні міжпопуляційних взаємовідношень між мікробними патогенами різних екосистем та механізмів формування високопатогенних реасортантних штамів [12].

Проте у відомих дослідженнях, які проводять у даний час, недостатньо відображається етіопатогенетична роль окремих вірусів та їх можливих асоціацій з бактеріями та грибами на стан тканин та біологічних рідин порожнини рота. Питання інфікування органів порожнини рота, слинних залоз респіраторними вірусами, які можуть розглядатись як етіологічні, патогенетичні фактори при розвитку захворювання на ГРВІ, питання впливу різних видів збудників на клінічні прояви та особливості перебігу захворювання і з локалізацією вогнищ ураження в порожнині рота до цих пір залишаються остаточно невирішеними [1, 2, 8, 11, 13].

Метою роботи було охарактеризувати клінічні прояви грипу та інших гострих

респіраторних вірусних інфекцій у дітей в порожнині рота.

Матеріали і методи. Для вивчення особливостей перебігу ГРВІ ми провели клінічне обстеження із використанням комплексних лабораторних досліджень 384 дітей, хворих на ГРВІ, які перебували на лікуванні в інфекційно-боксованому відділенні Тернопільської обласної дитячої клінічної лікарні у період 2010–2013 років. Із загального числа обстежених хворих 318 дітей мали ураження тканин порожнини рота. Контрольну групу склали діти відповідних вікових груп, хворі на ГРВІ без ураження органів ротової порожнини (66 осіб).

Обстеження пацієнтів полягало у ретельному зборі анамнезу, динамічному клінічному спостереженні, що дало змогу визначити тяжкість захворювання, тривалість загальноінфекційного синдрому, наявність проявів у порожнині рота, втягнення в інфекційних процес слинних залоз, наявність елементів ураження слизової оболонки порожнини рота (СОПР), терміни їх епітелізації.

Для індикації та ідентифікації респіраторних вірусів з метою виявлення їх РНК чи ДНК– вірусу грипу (Influenza virus A типів H_3N_2 , H_1N_1 , Influenza virus B, Influenza virus C), парагрипу (Parainfluenza virus 1/3, 2/4 типів), аденовірусів, респіраторно-синцитіальних, риновірусів у секреті слинних залоз дітей було проведено метод полімеразної ланцюгової реакції (ПЛР) із використанням обладнання і діагностичних наборів на апараті «Rotor-Gene 6000», зареєстрованими в Україні системами фірми «Ампі-Сенс» (Росія).

Для проведення молекулярно-генетичних досліджень було застосовано алгоритм протоколу щодо першочергової постановки ПЛР з подальшим проведенням досліджень за допомогою загальновідомих класичних методів, рекомендований ВООЗ [16]. Для етіологічного встановлення природи ГРВІ ротову рідину досліджували

методом флуоресціюючих антитіл із використанням флуоресціюючих глобулінів до антигенів вірусів грипу А, В, парагрипу, аденовірусів, респіраторно-синцитіальних, риновірусів за допомогою тест-систем виробництва Санкт-Петербурзького науково-дослідного інституту епідеміології та мікробіології імені Пастера (Росія).

При формуванні клінічних груп хворих на ГРВІ враховували наявність лабораторно підтверджених вірусних інфекцій методами ПЛР та флуоресціюючих антитіл. Безперечною перевагою цих методів є надзвичайно висока їх чутливість, специфічність і експресність у детекції та ідентифікації багатьох мікробних патогенів [9, 12].

Результати досліджень та їх обговорення. Аналіз вірусологічного дослідження методами полімеразної ланцюгової реакції та флуоресціюючих антитіл дозво-

лив отримати позитивні результати у 273 хворих (85,85 %). Дослідження дітей, хворих на ГРВІ проведене нами, показало, що в епідемічний період загальній структурі ГРВІ в значній частині випадків (28,62 %) мав місце грип (рис.1). Парагрип посідав друге місце (23,58 %), причому в дітей молодших вікових груп. Майже в половині із числа обстежених (47,48 %) мала місце змішана вірусна інфекція, в етіологічній структурі якої переважали віруси грипу В (36,81 %) та аденовіруси (17,23 %), які виявлялись у поєднанні. Дещо рідше було поєднання вірусів грипу А (H_1N_1) і грипу В, а також вірусів грипу А (H_1N_1) і грипу А (H_3N_2). Серед моноінфекцій захворювання, спричинені аденовірусами, склали 21,38 %, значно рідше ГРВІ були зумовлені респіраторно-синцитіальним вірусом (7,55 %) та риновірусами (4,72 %).

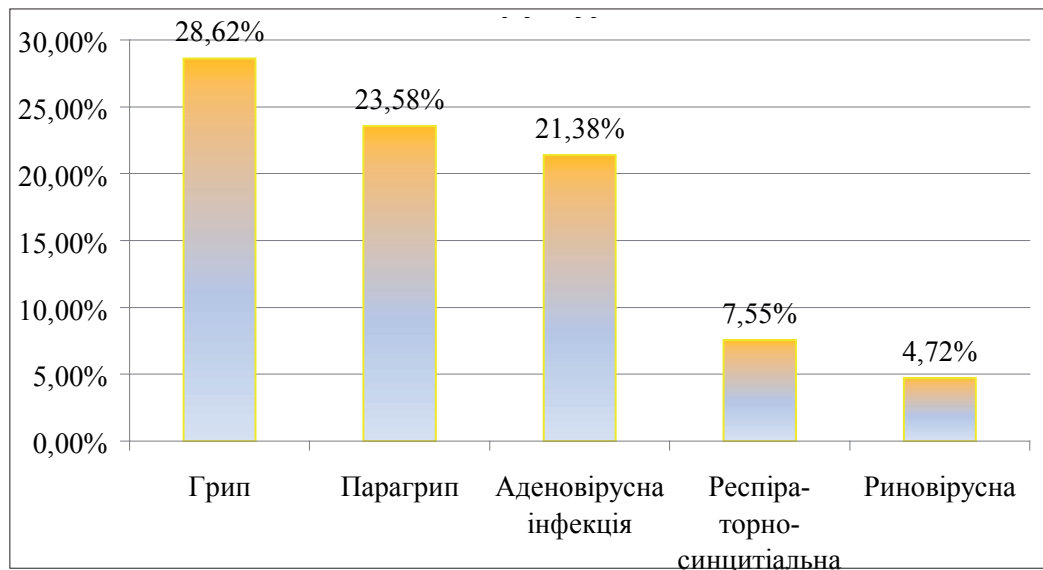


Рис.1. Загальна структура ГРВІ з проявами захворювання у ротовій порожнині хворих дітей за результатами вірусологічного дослідження методами полімеразної ланцюгової реакції та флуоресціюючих антитіл.

Патогенними властивостями збудника значною мірою зумовлений характер клінічної картини ГРВІ. Недивлячись на численні етіологічні фактори, респіраторні вірусні інфекції виявляють схожий клінічний симптомокомплекс. Для типової клінічної картини ГРВІ характерним є поєднання двох провідних синдромів – загальної інтоксикації і катаральних явищ верхніх дихальних шляхів. У перший день захворювання явища інтоксикації, підви-

щення температури тіла домінували над катаральним симптомом і передували появі риніту та катарального запалення СОПР, а тривалість їх співпадала з періодом виражених загальних та місцевих симптомів захворювань.

Результати аналізу клінічних проявів ГРВІ показали, що у всіх дітей погіршується загальний стан, сон, відмічається дратівливість та швидка втомлюваність, знижується апетит. Пацієнти скаржились

на біль у горлі, кашель, нежить, сухість в порожнині рота, наявність кровоточивості ясен, інколи – появу болючих висипань у порожнині рота, призводячи до відмови від їжі.

При об'єктивному дослідженні стоматологічного статусу дітей, хворих на ГРВІ, встановлено, що для усіх обстежених був характерний лімфаденіт підщелепних, рідше підпідборідкових лімфатичних вузлів різного ступеня вираження. Червона облямівка губ була сухою, блідо-рожевого кольору, інколи з ціанотичним відтінком, у деяких випадках наявні міхурці з геморагічно-серозним умістом (рис. 2).

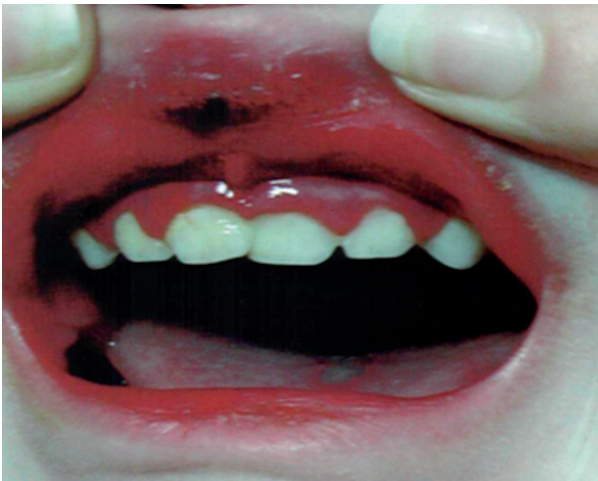

Рис. 2. Кров'янисті кірочки на червоній облямівці губ, виражена гіперемія слизової оболонки губ та ясен при змішаній вірусній інфекції, спричиненій вірусами грипу типу А (H₁N₁) та риновірусами.

Елементи ураження на червоній облямівці губ покривались кров'янистими кірочками (16,04 % випадків), які упродовж кількох днів епітелізувались. У незначній частині дітей (5,03 % випадків) спостерігали тріщини в кутах рота, пов'язані з приєднанням кандидозної інфекції.

Відомо, що в основі клінічної симптоматики ГРВІ лежить інфекційне запалення слизових оболонок респіраторного тракту, при якому відмічається вивільнення медіаторів запалення, що зумовлює вазодилатацію, збільшення проникності судин та активізацію ексудативних процесів. Зміни на СОПР при грипі характеризувалися клінічним різноманіттям, що відповідало тяжкості захворювання, тропності

респіраторних вірусів до певних систем та тканин.

Унаслідок підвищення проникності судин СОПР виникають порушення мікроциркуляції, розвиваються гемодинамічні розлади. У 89,31 % обстежених нами дітей, хворих на ГРВІ, виявлявся катаральний стоматит, що проявлявся гіперемією, набряком слизових оболонок ясен, губ, щік, посиленням судинним рисунком, геморагіями, появою відбитків зубів на слизовій оболонці язика, щік на лінії змикання зубів (рис. 3).

При огляді порожнини рота відмічали

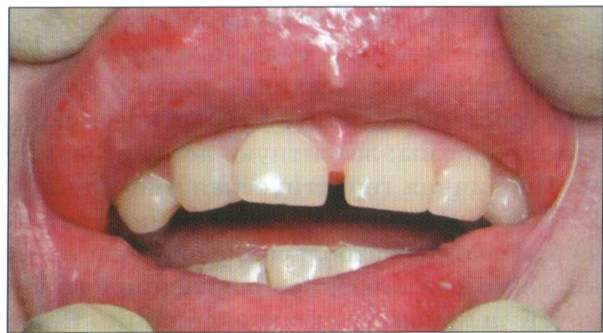

Рис. 3. Точкові геморагії на слизовій оболонці верхньої губи у хворого із змішаною вірусною інфекцією.

катаральний гінгівіт, що формувалася при серозному запаленні СОПР, перш за все запалення при ГРВІ захоплює клітини поверхневих шарів СОПР, розвивається місцева запальна реакція. Характерним для всіх обстежених дітей був гінгівіт, у більшості випадків – катаральний (86,79 %), який проявлявся збільшенням та кровоточивістю зубоясенних сосочків. Локалізувався гінгівіт переважно на вестибулярній поверхні, рідше на піднебінній та язичковій. Значно рідше діагностували гіпертрофічний та виразково-некротичний гінгівіти (9, 12 та 4,09 % відповідно) (рис. 4).

Місцево з'являвся значний набряк тканин, що оточують залозу, і значної щільності інфільтрація залози. Різко знижувалось або повністю припинялось виділення слини, вона була в'язкою, з неприємним запахом. При ураженні кількох залоз з'являлась сухість порожнини рота, що підтверджувалось проведенням сіалометричного дослідження [4, 6]. Особливість цієї форми гостро-

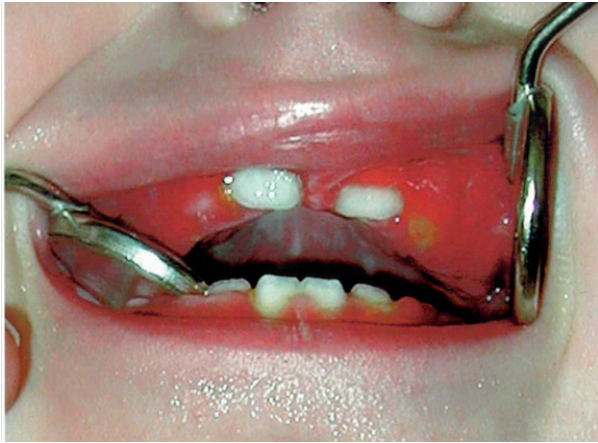

Рис. 4. Гіперемія, набряк, кровоточивість зубоясенних сосочків при респіраторно-синцитіальній інфекції.

Варто зазначити, що клінічна картина уражень слизової ротової порожнини у дітей раннього віку посилювалась прорізуванням тимчасових зубів. Порушення цілості слизової оболонки ясен у ділянці зубів, що прорізаються, нерідко супроводжується некротичним ураженням зубоясенних сосочків, маргінального краю ясен, що перешкоджає гігієні порожнини рота. Унаслідок недостатнього догляду за ротовою порожниною, язик та зуби покриваються липким нальотом, слина стає в'язкою, відмічається неприємний запах із ротової порожнини. Незадовільний гігієнічний стан порожнини рота, фактор прорізування зубів, наявність каріозних зубів, гострих країв зубів унаслідок їх руйнування підвищують патологічний процес, сприяючи розвитку вторинної інфекції.

Унаслідок потраплення в кров, вірус грипу спричиняє пригнічення імунної системи та кровотворення. Очевидно, активація респіраторними вірусами всієї системи протеолізу і пошкодження клітин ендотелію капілярів призводить до підвищеної проникності судин, крововиливів і додаткового пошкодження тканин.

Катаральне запалення проявлялося різкою гіперемією, посиленням десквамації епітелію, петехіями, а також появою численних дрібних міхурців із геморагічним чи геморагічно-серозним ексудатом, які швидко проявлялися утворенням болючих ерозій яскраво-червоного кольору (рис. 5). Іноді на фоні яскраво вираженої гіперемії слизової ерозії зливались у су-

цільні ерозивні вогнища, захоплюючи значну частину слизової порожнини рота. Ураження слизової оболонки порожнини рота супроводжуються різкою болючістю навіть у стані спокою.

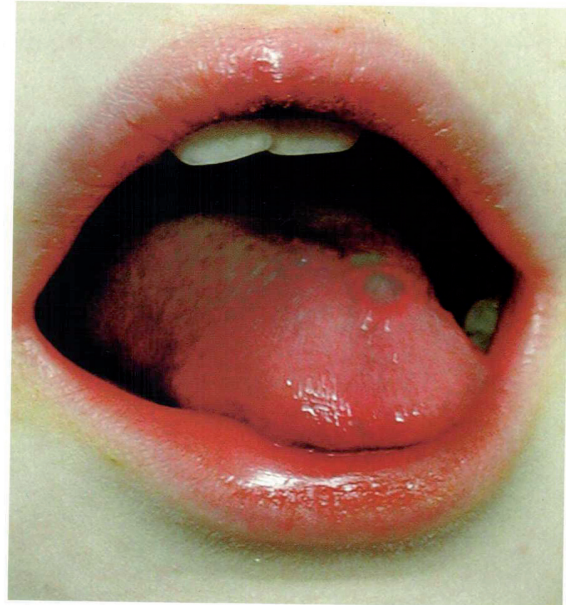

Рис. 5. Сухість, тріщини, лусочки на червоній облямівці губ, ерозії на слизовій спинки язика при вірусній інфекції, спричиненій вірусом грипу типу А (H₁N₁).

На фоні зниженої неспецифічної резистентності організму дитини часто виникали первинні зміни в слинних залозах. При огляді малих слинних залоз були наявні гіперемія слизової оболонки над залозою, ущільнення в ділянці щічних, губних чи піднебінних слинних залоз, горбистість на піднебінні, щоках, губах. При пальпації залоз визначали наявність шароподібної форми рухомого ущільнення з гладкою поверхнею, оточеного набряклою тканиною, відмічали болючість при пальпації.

При динамічному спостереженні за дітьми, хворими на ГРВІ, привертала увагу ознаки гострого вірусного сіаладеніту, спричиненого вірусом грипу, однієї або кількох малих слинних залоз різного ступеня тяжкості, які діагностували у всіх обстежених дітей (рис. 6).

Місцево з'являвся значний набряк тканин, що оточують залозу, і значної щільності інфільтрація залози. Різко знижувалось або повністю припинялось

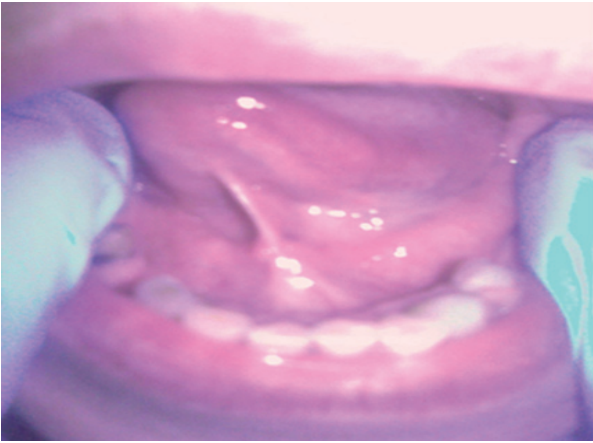


Рис. 6. Гострий вірусний сіаладеніт під'язикової слинної залози при грипі, спричиненому вірусом грипу типу А (H₃N₂).

виділення слини, вона була в'язкою, з неприємним запахом. При ураженні кількох залоз з'являлась сухість порожнини рота, що підтверджувалось проведенням сіалометричного дослідження [4, 6]. Особливість цієї форми гострого вірусного сіаладеніту, спричиненого вірусом грипу, полягає в тому, що гострі явища зникали протягом одного тижня, а відновлення функції залози і розсмоктування інфільтрату тривало кілька тижнів після реконвалесценції.

Клінічна картина гострого вірусного сіаладеніту, спричиненого вірусом грипу в дітей, хворих на ГРВІ, є характерною. Проте малосимптомність його клінічних проявів при початкових стадіях захворювання на фоні провідних синдромів – загальної інтоксикації та катаральних явищ верхніх дихальних шляхів приводить до нехтування цієї патології, тому лікування часто не дає бажаного ефекту.

Унаслідок гіпосалівації язик стає сухий, покритий біло-сірим нальотом, який легко знімається, спостерігають десквамацію епітелію (89,94 % випадків), відбитки зубів на бокових поверхнях язика (рис. 7). Десквамовані процеси на дорзальній поверхні язика у дітей нерідко викликали скарги на парестезії, печіння слизової оболонки. Унаслідок недостатнього догляду за ротовою порожниною, поганою гігієною язик та зуби хворих дітей покриваються липким нальотом, слина стає в'язкою, відмічається неприємний запах із ротової порожнини.

Дію місцевих факторів відображали неспецифічні зміни в порожнині рота, які

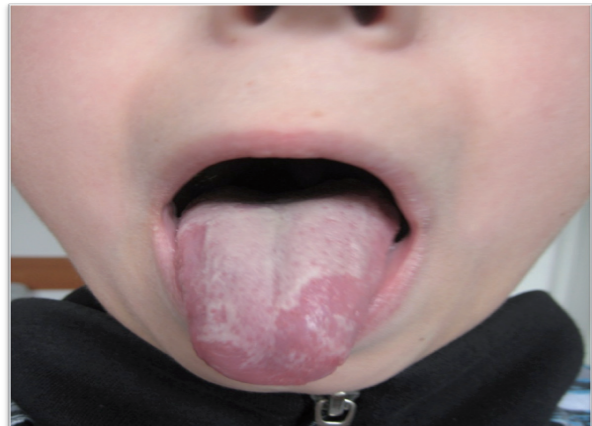

Рис. 7. Множинні вогнища десквамації епітелію, сухість слизової спинки язика при змішаній вірусній інфекції, спричиненій вірусом грипу типу А (H₃N₂) та вірусом грипу типу В.

розвивались на СОПР. Унаслідок поганого апетиту порушувалися процеси травлення і самоочищення порожнини рота, дихання через рот призводило до сухості слизових оболонок, гіпосалівації. Неспецифічні зміни СОПР зумовлені також порушенням загального стану організму дитини, наслідком прийому лікарських препаратів, що спричиняло порушення кислотно-основної рівноваги ротової рідини, дисбактеріозу, порушення місцевого імунітету, гіповітамінозу, що було підтверджено нами лабораторно [4].

Наслідком вазопатичної дії респіраторних вірусів на слизовій порожнині рота є точкові крововиливи на слизовій порожнині рота, плями судинного походження як результат гіперемії унаслідок збільшення кількості капілярних петель – телеангіектазій. Найбільш яскраві зміни при респіраторних вірусних інфекціях спостерігають на слизових оболонках м'якого піднебіння, піднебінних дужок, язичка, глотки, рідше – на слизових щік, язика, ясен (рис. 8). На 1–2 доби захворювання на фоні катаральних змін в різних ділянках СОПР з'являлись петехії у зоні м'якого піднебіння.

Поряд із вищевказаними симптомами, ранньою ознакою початку захворювання була специфічна зернистість слизової оболонки м'якого піднебіння. Частіше появу

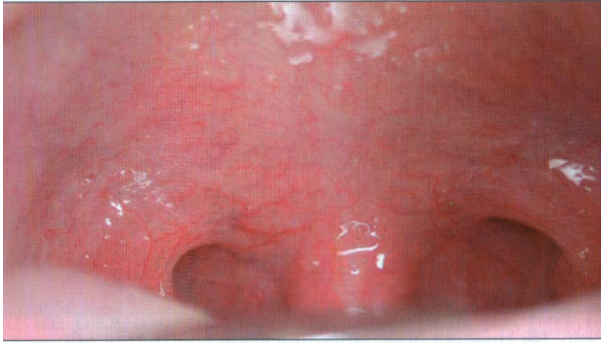


Рис. 8. Посилений судинний рисунок, петехії на слизовій м'якого піднебіння при парагрипі, спричиненому вірусом парагрипу типу 2.

зернистої енантеми відмічали при грипі, який був спричинений вірусом типу В (у 41,98 % випадків). Зернистість змінювалась ін'єкцією судин, супроводжувалась появою посиленого судинного рисунка, точковими крововиливами (рис. 9). Одночасно спостерігали гіперемію слизової оболонки інших відділів порожнини рота.

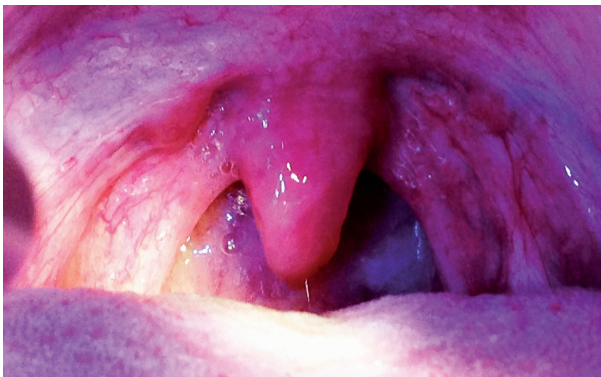

Рис. 9. Посилений судинний рисунок, точкові крововиливи на м'якому піднебінні при інфекції, спричиненій вірусом грипу типу В.

Зернисту енантему – симптом Морозкіна – виявляли у 32,70 % обстежених дітей, частіше при грипі, спричиненому вірусом типу В, у вигляді червоних точок, що виступали на фоні гіперемованої слизової оболонки м'якого піднебіння, і були представлені, як було підтверджено проведеними нами морфологічними дослідженнями [5, 6], гіперплазією епітелію кінцевих відділів вивідних проток слинних залоз.

Зернистість на слизовій оболонці порожнини рота і задній стінці глотки, навпаки, частіше були при аденовірусній інфекції (у 43,21 % обстежених дітей). Зер-

нисті енантеми спостерігали на язичку, піднебінних дужках, задній стінці глотки, язика. Згодом вони змінювались значною ін'єкцією судин, появою геморагічних плям, супроводжуючись точковими крововиливами, при цьому судинний рисунок СОПР посилювався (рис. 10).

Висновки. Слизові оболонки порожнини рота унаслідок свого топографічного положення першими піддаються атаці патогенів, контакт з якими відбувається в основному на їх поверхні. Аналіз клінічних спостережень показав, що гострий вірусний стоматит, спричинений

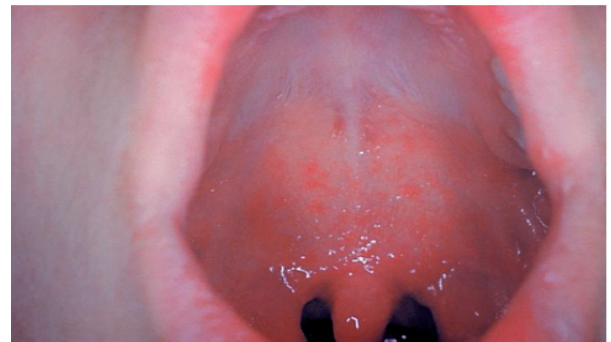

Рис. 10. Зерниста енантема при катаральному стоматиті, спричиненому вірусом грипу типу В.

респіраторними вірусами, з одного боку є проявом патогенних властивостей мікрофлори порожнини рота в асоціації із респіраторними вірусами, а з іншої – наслідком зниженої реактивності слизових оболонок порожнини рота і реактивності організму в цілому, що підтверджено лабораторними дослідженнями, які ми провели [4].

Хоч патогенез ГРВІ й відрізняється своєрідністю від етіологічного фактора, проте існує ряд загальних ознак, властивих усім нозологічним формам. Зокрема, для всіх ГРВІ характерною є токсична дія вірусів, спрямована в основному на центральну нервову систему, що призводить до порушення мікроциркуляції та розвитку гемодинамічних розладів у різних органах та системах, і є провідною ланкою в патогенезі вірусних уражень слизової порожнини рота у дітей.

Підводячи підсумок, варто зазначити, що в патогенезі ГРВІ велике значення має стан органів і тканин ротової порожнини

ни, сукупність імунобіологічних змін, які різко порушує тканинний гомеостаз, призводячи до поглиблення патологічних процесів. Зміни слизової оболонки порожнини рота є одним із клінічних симптомів гострих респіраторних вірусних інфекцій, які обтяжують і ускладнюють перебіг захворювання. При гострих респі-

раторних вірусних інфекціях частіше розвиваються неспецифічні ураження СОПР, які відображають дію місцевих факторів. Порушення, що виникають у порожнині рота, обтяжують перебіг захворювання, і роль стоматолога у процесі профілактики та терапії таких патологічних станів є важливою.

Список літератури

1. Особенности клинического течения воспалительных заболеваний слюнных желез у больных с герпес-вирусной инфекцией / В. В. Афанасьев, В. Н. Царев, Е. Н. Николаева, Н. Г. Дьячкова // Российский стоматологический журнал. – 2010. – № 5. – С. 12–14.
2. Боровский Е. В. Заболевания слизистой оболочки полости рта и губ / под ред. Е. В. Боровского, А. Л. Машкилейсона. – М. : МЕДпресс, 2001. – 319 с.
3. Ботьбот Ю. К. Застосування «Анаферону дитячого» в лікуванні гострих респіраторних вірусних інфекцій у часто хворюючих дітей раннього віку / Ю. К. Ботьбот, О. М. Таран // Совр. педиатрия. – 2009. – № 3(16). – С. 481–484.
4. Гевкалюк Н. О. Стан показників гомеостазу ротової рідини при ГРВІ у дітей / Н. О. Гевкалюк // Вісн. наук. досліджень. – 2013. – № 1(70). – С. 65–68.
5. Гевкалюк Н. О. Структурно-функціональні зміни великих слинних залоз при грипі / Н. О. Гевкалюк, К. М. Косенко // Вісн. наук. досліджень. – 2014. – № 1 (74). – С. 14–16.
6. Гевкалюк Н. О. Структурно-функціональні особливості великих слинних залоз при грипозному сіаладеніті / Н. О. Гевкалюк : матеріали доп. Всеукр.наук.-практ. конф. «Морфологічні аспекти ангіології», Тернопіль, 24–25 жовтня 2013. – Тернопіль : Укрмедкнига, 2013. – С. 26–28.
7. Задорожна В. І. Імунопрофілактика грипу та її перспективи в сучасних умовах / В. І. Задорожна, А. Ф. Фролов // Інфекц. хвороби. – 2009. – № 3. – С. 67–71.
8. Казакова Р. В. Изменения слизистой оболочки полости рта при инфекционных заболеваниях : уч. пособие / [Р. В. Казакова, Н. В. Нейко, Г. Б. Матейко и др.]. – Львов : ГалДент, 2009. – 168 с.
9. Особливості лабораторної діагностики грипу в умовах епідемії ГРВІ в західному регіоні України протягом жовтня–листопада 2009 року / Л. Я. Ковальчук, О. І. Яшан, І. Я. Господарський [та ін.] // Інфекційні хвороби. – 2010. – № 4. – С. 33–37.
10. Оптимізація реабілітаційних заходів після перенесених гострих респіраторних захворювань у дітей в амбулаторних умовах / Т. З. Марченко, Н. М. Ткачів, О. М. Морозович, Л. П. Сакалош // Новости медицины и фармации. – 2013. – № 4 (445). – С. 11.
11. Тимофеев А. А. Секреторная функция больших и малых слюнных желез у здоровых людей / А. А. Тимофеев, А. А. Тимофеев, А. И. Весова // Современная стоматология. – 2010. – № 2. – С. 100–102.
12. Харченко Ю. П. Особливості сучасної діагностики та лікування грипу і ГРВІ у дітей / Ю. П. Харченко, А. М. Михайлова, І. В. Юрченко : мат. доп. наук.-практ. конф. і пленуму Асоціації інфекціоністів України «Інфекційні хвороби у клінічній та епідеміологічній практиці» (21–22 травня 2009 р., м. Львів). – Тернопіль : ТДМУ, Укрмедкнига, 2009. – С. 230–231.
13. Исследование роли слюнных желез в патогенезе стоматологических заболеваний у беременных / Ю. Г. Чумакова, К. Н. Косенко, А. П. Левицкий, О. И. Скиба // Вісник стоматології. – 1995. – № 3. – С. 199–202.
14. Kiselev O.I. Influenza and other viral respiratory infections: epidemiology, prophylaxis, diagnostics and therapy / O. I. Kiselev, M. Borghes. – 2003. – P. 244.
15. Sissons J. G. P. Viruses. In: Clinical aspects of immunology /Fifth edition. Blackwell Scientific Publication. Ed.by P.J.Lachmann / J. G. P. Sissons, L. K. Borysiewicz. – 2003. – Vol.3. – P. 1497–1518.
16. WHO Library Cataloguing-in-Publication Data, The world health report 2008 : primary health care now more than ever. – WHO. – 2008. – 152 p.

Отримано 03.02.16