

УДК 616.314.2:616.314.26:616.314-089.23

DOI

Р. Я. РоманюкORCID <https://0009-0000-0978-361X>**Н. В. Ватаманюк**ORCID <https://0009-0003-7213-2774>

Буковинський державний медичний університет

ПОШИРЕНІСТЬ, ФАКТОРИ РИЗИКУ, ПРОЦЕСИ РОЗВИТКУ ТА РЕЗУЛЬТАТИ ЛІКУВАННЯ ВОГНИЩЕВОЇ ДЕМІНЕРАЛІЗАЦІЇ ЕМАЛІ ЗУБІВ ПРИ ЗАСТОСУВАННІ БРЕКЕТ-СИСТЕМИ**R. Ya Romanyuk, N. V. Vatamaniuk**

Bukovinian State Medical University

PREVALENCE, RISK FACTORS, DEVELOPMENT PROCESSES AND TREATMENT RESULTS OF FOCAL ENAMEL DEMINERALIZATION USING A BRACES SYSTEM**ІНФОРМАЦІЯ**Електронна адреса
для листування:
vatamaniuk.nataliia@bsmu.edu.uaНадійшла до редакції:
24.02.2026

Схвалено до друку: 20.03.2026

Опубліковано: 00.00.00

Стаття поширюється на умовах
ліцензії відкритого доступу
(CC BY 4.0)**Ключові слова:** підлітки,
вогнищева демінералізація
емалі, брекет-системи, гігієна
порожнини рота, ремінералі-
зація емалі.**АНОТАЦІЯ**

Вогнищева демінералізація емалі зубів є одним із найпоширеніших та клінічно значущих ускладнень ортодонтичного лікування із застосуванням брекет-систем і розглядається як початкова, потенційно зворотна стадія карієсу.

Метою даного літературного огляду була систематизація сучасних наукових даних щодо поширеності, факторів ризику, патогенезу, методів діагностики, профілактики та початкового карієсу у пацієнтів, які проходять ортодонтичне лікування.

Матеріали і методи. Проведено систематичний аналіз 125 повнотекстових публікацій (2020–2025 рр.), відібраних із баз даних PubMed, Scopus, Web of Science, EMBASE, Cochrane Library та Google Scholar за чітко визначеними критеріями.

Поширеність вогнищевої демінералізації емалі (ВДЕ) зубів у дітей і підлітків, зокрема під час ортодонтичного лікування, коливається від 2 % до 97 % і залежить від методу діагностики, рівня гігієни, тривалості лікування та харчових звичок. Патогенез ВДЕ пов'язаний із порушенням балансу демінералізації та ремінералізації в умовах кислотогенної біоплівки, що призводить до втрати іонів кальцію і фосфатів із кристалів гідроксиапатиту. Серед основних факторів ризику вказують: незадовільна гігієна рота, ретенція нальоту навколо брекетів, часте споживання легкозасвоюваних вуглеводів і зниження резистентності емалі.

Найбільш інформативними методами діагностики ВДЕ визнано індекс ICDAS, кількісну світлоіндуковану флуоресценцію (QLF) та лазерну флуоресценцію, які дозволяють об'єктивно оцінювати глибину ураження і динаміку ремінералізації. Лікування ВДЕ повинно бути комплексним і включати корекцію харчування, індивідуальну та професійну гігієну, неінвазивні та мікроінвазивні методи. Найбільш переконливі результати отримані при застосуванні фторидвмісних паст із високою концентрацією фтору та фторидних лаків (5 % NaF), тоді як ефективність препаратів на основі CPP-ACP залишається дискусійною.

Висновок. Раннє виявлення білих плям із використанням сучасних діагностичних технологій та проведення комплексної ремінералізуючої терапії є ключовими умовами профілактики прогресування початкового карієсу у пацієнтів з брекет-системами.

INFORMATION

Email address
for correspondence:
vatamaniuk.natalia@bsmu.edu.ua

Received: 19.11.2025
Accepted: 12.12.2025
Published: 31.12.2025

Key words: adolescents, focal enamel demineralization, braces, oral hygiene, enamel remineralization.

ABSTRACT

Focal enamel demineralization is one of the most common and clinically significant complications of orthodontic treatment with braces and is considered an initial, potentially reversible stage of caries. The aim of this literature review was to systematize current scientific data on the prevalence, risk factors, pathogenesis, diagnostic methods, prevention and initial caries in patients undergoing orthodontic treatment.

Materials and methods. A systematic analysis of 125 full-text publications (2020–2025) was conducted, selected from the PubMed, Scopus, Web of Science, EMBASE, Cochrane Library and Google Scholar databases according to clearly defined criteria.

The prevalence of focal enamel demineralization (FED) in children and adolescents, in particular during orthodontic treatment, ranges from 2 % to 97 % and depends on the diagnostic method, level of hygiene, duration of treatment and dietary habits. The pathogenesis of VDE is associated with a disruption of the balance of demineralization and remineralization in the conditions of acidogenic biofilm, which leads to the loss of calcium ions and phosphates from hydroxyapatite crystals. Among the main risk factors are: poor oral hygiene, plaque retention around braces, frequent consumption of easily digestible carbohydrates and reduced enamel resistance.

The most informative methods for diagnosing VDE are the ICDAS index, quantitative light-induced fluorescence (QLF) and laser fluorescence, which allow objectively assessing the depth of the lesion and the dynamics of remineralization. Treatment of VDE should be comprehensive and include nutritional correction, individual and professional hygiene, non-invasive and microinvasive methods. The most convincing results were obtained with the use of fluoride-containing pastes with a high concentration of fluoride and fluoride varnishes (5 % NaF), while the effectiveness of CPP-ACP-based preparations remains debatable.

Conclusion. Early detection of white spots using modern diagnostic technologies and comprehensive remineralizing therapy are key conditions for preventing the progression of incipient caries in patients with braces.

Вступ. Вогнищева демінералізація емалі зубів є одним із найпоширеніших ускладнень ортодонтичного лікування брекет-системами і першим проявом початкового карієсу. В Україні поширеність ВДЕ у дітей становить 14 % у 6 років, 70 % – у 12 років і понад 80 % – у 15 років. При епідеміологічних обстеженнях за індексом КПУ початкові форми карієсу не враховуються, тому реальна частота ВДЕ є заниженою. Використання індексу ICDAS дозволяє виявляти значно більшу кількість некавітованих уражень емалі. Багато авторів повідомляє про високу поширеність ВДЕ у постійних зубах у дітей [1, 2, 3, 4]. Згідно з результатами отриманих Zaazou M.H. et al., [5], за даними індексу КПУ поширеність карієсу у підлітків 15–18 років становила 69,56 %, тоді як за індексом ICDAS-II, що враховував ВДЕ, – 78,29 %. Майже 10 % обстежених мали початкові форми карієсу без кавітаційних утворень і вимагали застосування заходів для ремінералізації локусів ВДЕ та попередження утворення каріозних порожнин. В роботі Gudipani R. K. et al., [6], показано, що більше половини (57,2 %) дітей віком 7–9 років

мали ВДЕ як початкові форми карієсу в перших постійних молярах. У дослідженні Розакової Л. І. та ін. [7], у дітей виявлено підвищення поширеності початкових каріозних уражень перших постійних молярів у вигляді ВДЕ з 27,16 % у віці 6 років до 60,27 % у віці 8 років.

Мета. Систематична оцінка сучасних даних щодо ефективності ортодонтичного лікування із застосуванням брекет-систем та методів профілактики і лікування вогнищевої демінералізації емалі.

Матеріали і методи. Пошук здійснювали у базах PubMed, Scopus, Web of Science, EMBASE, Cochrane Library та Google Scholar за період 2020–2025 рр. До огляду включено 161 повнотекстову публікацію, що відповідали критеріям контрольованих і рандомізованих клінічних досліджень на людях. Статті, включені в систематичний огляд, повинні були відповідати наступним критеріям: контрольовані клінічні випробування та рандомізовані контрольовані клінічні дослідження, відповідність темі дослідження, належність до рецензованих джерел, наявність опису методології і статистичного

аналізу, повний текстовий доступ, а також дослідження, виконані на популяціях, релевантних меті роботи, базуються на клінічних даних отриманих при обстеженні людей та опубліковані протягом останніх 10 років. У систематичний огляд було включено та проаналізовано 161 повнотекстові статті відібраних за відповідними критеріями (табл. 1).

Електронний пошук проводився за наступними ключовими словами: orthodontics, accelerated tooth, movement, minimally invasive, bracket, focal enamel demineralization.

Розглядалися статті на українській та англійській мовах. Критерій глибини пошуку публікацій повнотекстових статей був вибраний за останні 15 років. Статті, які були включені до систематичного огляду, повинні були відповідати наступним критеріям включення: контрольовані клінічні дослідження і рандомізовані контрольовані клінічні обстеження, проведені у людей та опубліковані протягом останніх 11 років на англійській мові. У статтях повинна відображатися чітка інформація про результати і параметри лікування. Були виключені клінічні дослідження, в яких проводилась екстракція премолярів. Висновки повинні були бути науково обґрунтованими. Були виключені клінічні експерименти, які давали недостатню інформацію, а також результати дослідження

проведених на тваринах. Статті вивчали за назвою і метою, потім за резюме, далі був проведений повнотекстовий аналіз, включаючи матеріали і методи. Інтерес представляли роботи, що відображають клінічне обґрунтування застосування різних методик для прискорення переміщення зубів у біомеханіці брекет-систем. Отримані дослідження мали представляти первинні результати про швидкість переміщення зубів, терміни лікування. Вторинними результатами була інформація про ускладнення та інші небажані ефекти, що виникають у процесі ортодонтичного лікування. Після оцінки знайденої інформації та відбору статей відповідно до критеріїв включення було проведено заключний аналіз окремих досліджень. Процес вибірки та аналізу досліджень представлений у вигляді блок-схеми (рис. 1).

Результати та обговорення В систематичний огляд було включено і проаналізовано 125 повнотекстових статей. Усі публікації є рандомізованими клінічними дослідженнями на кшталт «bracket-mouth system», які проводилися у людей, за винятком дослідження з віртуальним моделюванням [8]. Встановлено, що ВДЕ найчастіше виникає в ділянках скупчення зубного нальоту навколо ортодонтичних елементів. Ацидогенна мікрофлора (*S. mutans*, *Lactobacilli*, *C. albicans*), часте споживання вуглеводів і зниження рН біоплівки призводять до втрати іонів кальцію та фосфатів із кристалів гідроксиапатиту. Перші клінічні ознаки можуть з'явитися вже через 1–2 тижні після фіксації брекетів. Поширеність ВДЕ у пацієнтів з брекет-системами коливається від 2 % до 97 %, що пояснюється різними методами діагностики: мінімальні показники отримують при візуальному огляді, максимальні – при використанні апаратних методів. Найвищий ризик спостерігається у пацієнтів з незадовільною гігієною порожнини рота та частим вживанням легкозасвоюваних вуглеводів. ВДЕ клінічно проявляється крейдоподібними непрозорими плямами на гладких поверхнях, у фісурах та пришийкових ділянках. Втрата мінералів підвищує пористість емалі, полегшує дифузії кислот і призводить до прогресування ураження з утворенням каріозної порожнини. Методи діагностики поділяють на традиційні, переважно якісні (візуальний огляд, рентгенографія) та сучасні, апаратні, переважно кількісні. Найперспективнішим вважається поєднання ICDAS із лазерною флуоресценцією та кількісною світлоіндукованою флуоресценцією (QLF), що дозволяє об'єктивно оцінювати глибину уражень і динаміку лікування. Електрометричний метод (ЕСМ) і люмінесцентна діагностика мають обмежену клінічну інформативність. Оскільки особливої уваги проблемі розвитку

Таблиця 1

Критерії включення і виключення

Критерії включення	Критерії виключення
1. Рандомізовані контрольовані клінічні дослідження за типом: “split-bracket mouth design”	Нерандомізовані неконтрольовані дослідження, оглядові та описові дослідження
2. Пацієнти, які вимагають ортодонтичного лікування	Лабораторні, неклінічні дослідження на тваринах
3. Ортодонтичне лікування брекет-системами у порівнянні з іншими методами	Систематичні огляди, мета-аналізи, тези, власні думки чи переконання авторів
4. Швидкість транслокації зубів і тривалість лікування	Маніпуляції не пов'язані з брекет-системами
	Системні захворювання, прийом лікарських препаратів захворювання органів ротової порожнини, незадовільний стан гігієни порожнини рота
5. Англомовні публікації	Неангломовні публікації

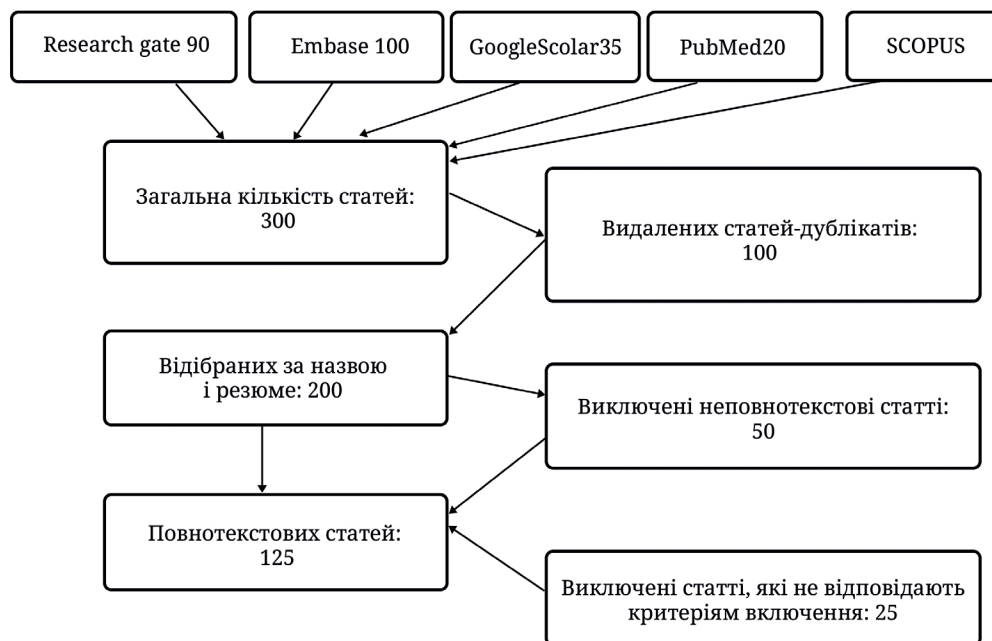


Рис. 1. Блок-схема, яка відображає процес вибору статей для дослідження

ВДЕ після дебондингу брекет-системи науковці не приділяли ми зосередились на проблемі ВДЕ при початковому карієсі, тому, що і при карієсі і при ортодонтичному лікуванні ВДЕ має спільні фактори і схожі умови розвитку, і як з'ясувалось при аналізі наукової літератури, вони мають також подібні методи діагностики і лікування. За даними Абрамової Н. Є. та Силіна А. В., [9], у дітей віком 5-6 років карієс у стадії плями, тобто у вигляді ВДЕ зустрічався у 24,67 % випадків, 12 років – 24,57 %, 15 років – 38,71 % дітей. Кузьміна Є. М. та ін.[10], повідомляють, що у підлітків 12–17 років у структурі ураження поверхонь зубів (за індексом ICDAS) від 63 % до 70 % становлять початкові каріозні ураження у формі ВДЕ. Продукування бактеріальних кислот та їх тривалий вплив на емаль зубів викликає розвиток її демінералізації, при якій іони водню з кислоти заміщають іони кальцію та фосфати в кристалах гідроксиапатиту [11, 12, 7]. За даними Бивакіної Т. Ю. та Овчиннікова І. В., [11], затримці у роті легкозасвоюваних вуглеводів, які є субстратом для продукції кислот в зубному нальоті, сприяють різні фактори, до яких, крім наявності брекет-системи можна віднести: особливості анатомічної будови зубів та слизової оболонки рота, консистенція вуглеводів, час (частота та тривалість прийому вуглеводів), рівень гігієни рота (наявність зубного нальоту), супутня соматична патологія (цукровий діабет тощо). Під час ортодонтичного лікування у пацієнтів із зубощелепними аномаліями виникають додаткові ділянки адсорбції зубного нальоту, що підвищує ймовірність появи ВДЕ [13, 2, 3].

Sundararaj D. et al., [4], у своєму дослідженні показали, що під час лікування незнімною ортодонтичною апаратурою частота нових каріозних уражень у стадії плями зростала на 48 %. Поширеність початкових каріозних уражень у пацієнтів, що знаходяться на ортодонтичному лікуванні, варіюється від 2 % до 97 %. Ймовірно, що така різноманітність і варіативність у цифрах пов'язана з методами, що використовуються при обстеженні пацієнтів: найменша кількість уражень виявляється візуально, найбільше – при використанні апаратних методів діагностики [14, 12, 2]. У зоні найбільшого ризику формування ВДЕ під час ортодонтичного лікування знаходяться пацієнти з незадовільною гігієною рота [2]. Перші клінічні ознаки ВДЕ у пацієнтів із незадовільною гігієною рота можуть з'явитися вже через тиждень після початку ортодонтичного лікування [10]. Найбільше ВДЕ виявляється у пацієнтів при застосуванні брекетів, найменше – елайнерів [12]. Інший важливий фактор, що приймає участь у патогенезі розвитку ВДЕ, – це часте та неконтрольоване вживання легкозасвоюваних вуглеводів [2, 15]. Легкозасвоювані вуглеводи (сахароза, глюкоза та ін.) у роті піддаються ферментації мікрофлорою зубного нальоту, внаслідок чого утворюються органічні кислоти (молочна, піровиноградна, мурашина та інші). Зростаюча концентрація кислот на поверхні емалі, змінюючи рН-потенціал в кислотну сторону, має демінералізуючу дію [16, 14, 8]. І чим довше карієсогенні фактори діють на поверхні емалі, тим більше накопичується органічних кислот, насамперед молочної кислоти. У міру

накопичення кислот у біоплівці рівень рН знижується до критичного рівня, при якому поверхневий шар між емаллю та біоплівкою перетворюється на ненасичений стан, і кислота частково демінералізує поверхневий шар зуба. Втрата мінералів призводить до підвищення пористості, розширення просторів між емалевими призмами та розм'якшення поверхні, що полегшує дифузію кислот глибше у тверді тканини, що призводить до більш глибокої демінералізації [8, 10]. Клінічно ВДЕ характеризуються крейдоподібними, непрозорими плямами, які можуть локалізуватися як у природних ямках, фісурах, тріщинах, так і на гладких поверхнях зубів. У міру прогресування процесу демінералізації, порушується структура емалі, що, врешті, призводить до утворення каріозної порожнини. Вогнища демінералізації емалі мають білий колір через оптичне явище, що виникає через втрату мінералів як у поверхневих, так і у підповерхневих шарах, що викликає зміну показника заломлення та збільшує розсіювання світла в ураженому вогнищі, що проявляється візуальною непрозорістю емалі [10]. Глибокі наукові дослідження процесів мінерального обміну в емалі зубів привели до висновку, що карієс на стадії плями – процес зворотний. Це дозволило розробити неінвазивні та мікроінвазивні підходи до лікування початкового карієсу, спрямовані на відновлення форми, функції та естетики зубів з мінімальною або повною відсутністю видалення демінералізованих тканин [8, 6]. Усі методи діагностики ВДЕ можна умовно поділити на традиційні (візуальний огляд, тактильна діагностика, рентгенографія) та нові сучасні технології, які допомагають оцінити каріозне ураження не лише якісно, але й кількісно [16]. Найбільш перспективним вважається поєднання ICDAS із лазерною флуоресценцією, що забезпечує високу чутливість і специфічність. Також цей індекс враховує активність перебігу каріозного процесу і відповідно до цього виявляють дві стадії: активна – плями матові, крейдяні з шорсткою поверхнею; стадія стабілізації – пігментовані плями із щільною, блискучою поверхнею. Однак у практичній стоматології даний індекс використовується досить рідко. За даними Мирсаліхова Ф. Л. та ін. [13], застосування біокулярної лупи підвищує чутливість, але й породжує неспецифічність даного методу, порівняно із звичайним візуальним обстеженням. Спеціальний метод, що використовується для діагностики карієсу на стадії плями, був запропонований Боровський Е. В. та Аксамит Л. А. [16] у 1976 році – метод вітального фарбування емалі за допомогою 2 % водного розчину метиленового синього. Цей метод дозволяє судити не тільки про факт наявності ВДЕ, але

й про глибину ураження. Інтенсивність фарбування оцінюється за 10-бальною шкалою і, відповідно, можна виділити 3 ступеня фарбування: низька, середня та висока. Метод вітального фарбування також дозволяє проводити диференціальну діагностику між карієсом та некаріозними ураженнями (флуороз, гіпоплазія), які не піддаються забарвленню. Кількісна світлоіндукована флуоресценція дозволяє оцінити обсяг демінералізації та відстежувати динаміку змін ВДЕ [11, 17]. У дослідженні Maslak E. та ін [18], повідомляється про успішне застосування QLF для оцінки результатів лікування початкового карієсу постійних зубів у дітей. Про успішне застосування QLF для оцінки результатів ремінералізуючої терапії також повідомляють А. В. Акулович та та ін., [1]. Інформативність і точність методу QLF значніша за візуальне обстеження та інші методи виявлення початкового карієсу [17, 3, 4]. При порушенні балансу де- та ремінералізації також порушується електрична провідність (та опірність) у вогнищі ураження. На цьому принципі заснований електрометричний метод діагностики з використанням приладу Electronic Caries Monitor (ЕСМ), за цифровими значеннями якого можна визначити глибину каріозного процесу – карієс початковий, карієс емалі і карієс дентину. Проте переконливих доказів цінності використання ЕСМ у реальних клінічних умовах недостатньо [11]. За даними Гранько С. А. та ін., [14], метод має низьку діагностичну інформативність. Люмінесцентна та скануюча електронна мікроскопія (СЕМ-діагностика) також застосовується для виявлення ВДЕ. Метод люмінесцентної діагностики дозволяє тільки виявляти осередки ураження, але не оцінити їх глибину [14], тоді як СЕМ-метод дозволяє оцінити її характер не тільки якісно, але й кількісно, враховуючи наявність у сучасних електронних мікроскопах приставок для проведення енергодисперсійного атомного рентгенструктурного мікроаналізу (ЕДАР). Але зробити це можна тільки *in vitro*. На основі отриманих *in-vitro* даних, Iranzo-Cortés J. E. et al. [18], рекомендують для кращої діагностики ВДЕ поєднувати застосування критеріїв ICDAS та лазерної флуоресценції, оскільки метод лазерної флуоресценції має більшу чутливість, а ICDAS – більшу специфічність. Сучасні апаратні методи можуть у перспективі використовувати штучний інтелект для більш точної діагностики ВДЕ [16]. На думку Мирсаліхової Ф. Л. та Хамроєвої Д.Ш., [19], найбільш ефективним є комплексний підхід до діагностики ВДЕ, що полягає у поєднанні кількох методів діагностики, включаючи апаратні методи. Крім того, за даними Lopes P.C. et al., [20], метод діагностики ВДЕ не впливає на вибір методу

лікування, а результати лікування не залежать від методу діагностики. Лікування ВДЕ спрямоване на усунення карієсогенних факторів, нормалізацію гігієни та стимуляцію ремінералізації. Найбільш доказову ефективність мають фторидні зубні пасти з підвищеним вмістом фтору та фторидні лаки. Регулярне використання паст із концентрацією фториду 2800–5000 ppm забезпечує кращу ремінералізацію, ніж стандартні пасти.

Фторидні лаки (2–4 рази на рік) знижують частоту ВДЕ, особливо у пацієнтів з доброю гігієною рота. Перспективним є поєднання лаків із біоактивними комплексами кальцію і фосфату, однак дані щодо СРР-АСР залишаються суперечливими. Найбільш обґрунтованим є метод інфільтрації карієсу, який дозволяє зупинити прогресування ВДЕ та маскувати білі плями. За даними клінічних досліджень, ефективність методу перевищує ремінералізацію і мікробразію, особливо на ранніх стадіях процесу. Також перспективним вважається застосування біоміметичних пептидів у поєднанні з фторидними лаками. В цілому лікування ВДЕ спрямоване на усунення карієсогенних факторів, нормалізацію гігієни та стимуляцію ремінералізації. Найбільш доведеною ефективність мають фторидні пасти з підвищеним вмістом фтору та фторидні лаки. Неінвазивні та мікроінвазивні методи дозволяють зупинити процес на ранніх стадіях і запобігти формуванню каріозної порожнини. Для цього, виходячи з патогенетичної теорії розвитку карієсу, усувають дію карієсогенних факторів. Рекомендується контроль харчування дітей під час ортодонтичного лікування (обмеження вживання легкозасвоюваних вуглеводів, забезпечення надходження необхідної кількості вітамінів та мінералів) [16, 13, 17]. Для усунення впливу карієсогенних бактерій зубного нальоту призначають комплекс індивідуальної гігієни рота (зубні пасти, полоскання повинні містити фториди) та регулярне професійне чищення зубів [21, 22, 13, 7]. Нормалізація гігієни рота є одним із найважливіших компонентів лікування ВДЕ [4]. Поряд з усуненням карієсогенних факторів застосовують терапію, спрямовану на відновлення (ремінералізацію) уражених ділянок емалі. Результати лікування залежать від багатьох факторів, включаючи комплієнтність пацієнтів щодо дотримання рекомендацій відносно харчування та гігієни рота, ступеня інтенсивності карієсу та рівня резистентності емалі зубів [8]. В даний час існує великий спектр методів лікування ВДЕ, які можна розділити на неінвазивні та мікроінвазивні [12, 5]. До неінвазивних методів лікування ВДЕ відносяться ремінералізуюча терапія з використанням фторидів, препаратів кальцію, фосфатів, срібла та інших мікроелементів,

застосування озону, лазера тощо [23, 24]. До мікроінвазивних методів відносяться інфільтрація ділянок карієсу та застосування пептидів амелогеніну [25, 18, 11, 26]. Зазначається, що результати ремінералізуючої терапії ВДЕ залежать від активності каріозного процесу [4, 5]. Крім того, при виборі препарату для лікування ВДЕ у несформованих постійних зубах у дітей слід враховувати ступінь демінералізації емалі [5]. Крихелі Н.І., [12], на підставі даних анкетування встановили, що вибір методу лікування початкового карієсу у дітей залежить від досвіду роботи лікаря-стоматолога. Застосування фторидів рекомендовано для профілактики та лікування карієсу ВООЗ та міжнародними стоматологічними організаціями [1, 27, 28]. Багаторічний досвід застосування фторидів довів їхню клінічну ефективність та безпеку [15, 29, 23, 30]. Фториди можуть застосовуватися у вигляді зубних паст, лаків, гелів, розчинів, пінок, плівок і пристроїв, що виділяють фториди [1, 16, 13, 4]. Більше 80 років застосовуються фторидовмісні зубні пасти. Проведено понад 370 рандомізованих клінічних досліджень щодо оцінки їх клінічної ефективності. До складу паст можуть входити різні сполуки фтору: монофторфосфат натрію, фторид натрію, амінофториди, фторид алюмінію, фторид олова тощо. Більшість робіт доводять ефективність паст з фторидами у профілактиці каріозних уражень. Збільшення концентрації фториду в зубних пастах сприяє підвищенню їхньої протикаріозної активності [9, 12]. В експериментальних умовах показано, що пасти з високим вмістом фториду (2800 та 5000 ppm) сприяли ремінералізації емалі та інгібували процес демінералізації більш ефективно, ніж пасти з 1450 ppm F, безфтористі та кальційвмісткі зубні пасти [80]. Staun Larsen L. et al., 2018 [31], встановили, що регулярний вплив фториду 5000 ppm підвищує концентрацію фтор-іонів у слині та біоплівці в 3,5 рази більше, порівняно з концентрацією фториду 1500 ppm. Зубна паста з концентрацією фториду 5000 ppm через 3 і 6 місяців застосування показувала на 16 % і 35 % кращі результати у поліпшенні стану ВДЕ, порівняно з зубною пастою, що містить 1100 ppm F⁻ (p < 0,001) [31]. Yeung A., [26], отримав схожі дані в аналогічному дослідженні при порівнянні впливу зубних паст, що містять 5000 ppm та 1350 ppm фтор-іонів. Однак клінічних досліджень, що підтверджують значення зубних паст із високою концентрацією фториду в лікуванні ВДЕ, недостатньо [16]. Фторидні лаки (2–4 застосування на рік) довели свою ефективність у зниженні захворюваності на карієс, як у молочних, так і в постійних зубах [17, 3]. За даними мета-аналізу, застосування лаку, що містить 5 % фториду натрію, призвело до ремінералізації 63,6 % вогнищ

демінералізації [31]. Переваги фторидних лаків перед іншими місцевими фторидами полягають у захисті емалі за відсутності комплаєнтності пацієнта та безперервне вивільнення фторид іонів протягом тривалого часу [14]. Придатність застосування фторидних лаків, порівняно із зубними пастами, полягає у зниженні потреби у комплаєнтності пацієнтів. За даними Zabokova-Bilbilova E. et al. 2014 [32], застосування фторидного лаку призвело до зниження демінералізації емалі у пацієнтів, що проходять ортодонтичне лікування, на 44,3 %. Однак застосування фторидного лаку виявилось ефективним лише тоді, коли пацієнти демонстрували відмінну гігієну рота [29, 18]. У дослідженні Restrepo M. et al., [33], показано перевагу фторидного лаку в контролі ВДЕ, порівняно з дією гелю, що містить 2 % хлоргексидин. Однак застосування полоскання та аплікації 0,01 % розчину хлоргексидину [23] на додаток до фторидної ремінералізуючої терапії на 27,5 % покращує результати лікування ВДЕ, що локалізуються на гладких поверхнях зубів [19]. За даними Скрипкіної Г. І. та ін., [17], дворазове (з інтервалом у 2 тижні) застосування фторидного лаку, що містить фторид натрію, фторид кальцію та амінофторид, у дітей 6–12 років для лікування ВДЕ в несформованих зубах через 6 місяців призводило до зниження електропровідності емалі на 5 %. При аналогічному використанні препарату для глибокого фторування (що містить іони фтору, міді, магнію та гідроксид кальцію) електропровідність емалі в ділянці демінералізації знижувалася на 73 %, і на 80 % при застосуванні трикомпонентного гелю, що містить іони кальцію, фосфату та фториду [4, 5]. Тим часом Güçlü Z. A. et al., [34], у своєму дослідженні показали, що чотириразові щотижневі аплікації 5 % розчину фториду натрію не призвели до ремінералізації вогнища ураження, про що свідчили показники лазерної флуоресценції, тоді як застосування фторидного лаку в поєднанні з СРР-АСР (СРР-АСР – це біоактивний комплекс, отриманий із молочного білка казеїну, який зв'язує і стабілізує іони Ca^{2+} та PO_4^{3-} в аморфному (легкодоступному) стані та утримує їх на поверхні емалі і в зубному нальоті), що призводило до відновлення локусу ВДЕ. За даними Höchli D. et al. [18], фторидний лак є найбільш ефективним у ремінералізації ВДЕ, порівняно з іншими препаратами, проте для підтвердження цього висновку потрібні подальші клінічні дослідження [26]. В огляді Fernández-Ferrer L. et al. [35], також вказується, що тільки 5 % фторидний лак ефективний у ремінералізації ВДЕ. У роботах низки авторів показано ефективність глибокого фторування для ремінералізації початкових каріозних уражень. Багато досліджень показали, що місцеве

застосування СРР-АСР для лікування природних та постортодонтичних вогнищ демінералізації є ефективним, проте сучасні дані про клінічну ефективність препаратів суперечливі [5]. Flynn L. N. et al., [35], встановили, що аплікації кожні 4–6 тижнів протягом року лаку, що містить СРР-АСР, не запобігали появі нових локусів ВДЕ у 43 % ортодонтичних пацієнтів. За даними мета-аналізу AlBuraiki O.B. et al. [36, 15], результати лікування ВДЕ із застосуванням цього препарату не мали статистично значимих відмінностей у порівнянні з контролем, тому для підтвердження клінічного ефекту СРР-АСР у відновленні демінералізованих ділянок емалі необхідні подальші дослідження. В даний час спірним залишається питання про синергічний ефект фторидів і СРР-АСР. Одні автори показали, що постійне дворазове місцеве застосування 10 %-ної пасти СРР-АСР у поєднанні з фторидвмісткою зубною пастою для чищення зубів значно покращило зовнішній вигляд та ремінералізацію вогнищ демінералізації [37]. Інші автори встановили, що застосування СРР-АСР на додаток до щоденного дворазового чищення зубів фторидвмісткою зубною пастою не мало переваг у ремінералізації вогнищ ураження [38]. Можливо, суперечливі результати досліджень СРР-АСР пов'язані з відмінностями в дизайні досліджень, різною тяжкістю поразок, відмінностями між осередками, що виникли після ортодонтичного лікування, і так званими природними осередками та різною тривалістю досліджень. До перспективних методів лікування карієсу, у тому числі і його початкових стадій, відносять застосування пробіотиків, проте клінічних досліджень на цю тему недостатньо [39, 40]. Пропонується застосування відбілювання емалі для вирішення проблеми білих плям. Однак, тут йдеться швидше про маскування, а не лікування ВДЕ.

Висновки:

1. У науковій літературі відсутні достатньо обґрунтовані морфологічні та морфометричні дослідження змін емалі в зоні фіксації брекет-систем.
2. Більшість лікарів-ортодонтів у клінічній практиці обмежується використанням фторидів, тоді як мікроінвазивні методи застосовують рідко.
3. Частота та тяжкість ВДЕ зростає зі збільшенням тривалості ортодонтичного лікування і тісно пов'язана з рівнем гігієни рота.
4. Суперечливість результатів щодо ефективності різних методів ремінералізації є бар'єром для їх широкого впровадження.
5. Отримані дані обґрунтовують доцільність подальших клініко-морфологічних досліджень з метою оптимізації профілактики та лікування ВДЕ.

Список літератури

- Акулович А. В. Об'єктивізація результатів проведення ремінералізуючої терапії з використанням методу кількісної світлоіндукованої флуоресценції (QLF). *Клінічна стоматологія*. 2024. № 2 (99). С. 157–164. DOI: <https://doi.org/10.21802/artm.2025.4.36.33>.
- Мелехов С. В. Порівняльна оцінка ефективності лазерно-флуоресцентної діагностики рецидиву початкового карієсу за результатами терапії методом інфільтрації. *Клінічна стоматологія*. 2015. № 3 (13). С. 19–21.
- Alkilzy M., Tarabaih A. Remineralization of initial enamel caries lesion with self-assembling peptide P11-4: A case report. *International Journal of Science and Research*. 2022. № 2 (97). С. 148–154. DOI: <https://doi.org/10.21275/sr22128191853>.
- Almosa N. A. Prevalence and severity of dental caries using ICDAS in predicting treatment needs in Mexican school-age children. *Journal of Clinical Pediatric Dentistry*. 2024. № 3 (84). С. 430–436. DOI: <https://doi.org/10.22514/jocpd.2024.134>.
- Zaazou M. H. Comparative evaluation of caries prevalence among group of Egyptian adolescents using DMFS and ICDAS II methods. *BMC Oral Health*. 2023. 23. С. 39–43. DOI: <https://doi.org/10.1186/s12903-023-02743-3>.
- Gudipaneni R. K. Assessment of caries diagnostic thresholds of DMFT, ICDAS II and CAST. *BMC Oral Health*. 2022. 22. С. 133. DOI: <https://doi.org/10.1186/s12903-022-02134-0>.
- Розакова Л. І. Епідеміологічне обґрунтування комунікаційних програм профілактики карієсу постійних зубів для дітей. *Стоматологія*. 2020. № 5 (99). С. 66–69.
- Аврамова О. Г., Кулаженко Т. В. Діагностика ранніх форм карієсу зубів у дітей молодшого шкільного віку. *Український стоматологічний альманах*. 2020. № 3 (75). С. 230–234.
- Абрамова Н. Є., Силін А. В. Структура та поширеність поверхневих каріозних та некаріозних уражень емалі. *Український стоматологічний альманах*. 2021. № 3 (79). С. 191–198.
- Кузьміна Е. М., Лапатіна А. В. Тенденції поширеності та інтенсивності карієсу зубів серед населення України. *Dental Forum*. 2020. № 3 (78). С. 2–8.
- Бавикіна Т. Ю., Овчинников І. В. Чинники, що впливають на затримку легкозасвоюваних вуглеводів у ротовій порожнині. *Сучасна стоматологія*. 2023. № 3 (114). С. 60–61.
- Крихелі Н. І. Сучасні методи лікування карієсу емалі: мікроабразія та інфільтрація. *Сучасна стоматологія*. 2019. № 2 (12). С. 25–30.
- Мирсаліхова Ф. Л. Удосконалення методів діагностики та лікування вогнищевої демінералізації зубів у дітей. *Colloquium-Journal*. 2022. № 11 (140). С. 46–50.
- Гранько С. А. Діагностика початкових каріозних уражень твердих тканин зубів. *Сучасна стоматологія*. 2017. № 4 (69). С. 59–62.
- AlBuraiki M. J. Long term remineralizing effect of CPP-ACP in white spot lesions. *Technology and Health Care*. 2024. 32. С. 1239–1254. DOI: <https://doi.org/10.3233/thc-230722>.
- Боровський Е. В., Аксамит Л. А., Леус Б. В. Діагностика ранніх форм карієсу зубів. *Сучасна стоматологія*. 1976. № 6 (24). С. 14–16.
- Скрипкина Г. І., Солоненко А. П. Клініко-лабораторна ефективність екзогенної профілактики демінералізації емалі. *Клінічна стоматологія*. 2024. № 2 (27). С. 22–27.
- Iranzo-Cortés J. E. Diagnostic validity in occlusal caries detection. *Journal of Clinical Medicine*. 2022. 11. С. 543–548. DOI: <https://doi.org/10.3390/jcm11102937>.
- Pelliccioni G. A. Diagnostic accuracy of transillumination method. *Journal of Clinical Medicine*. 2021. 10. С. 47–50. DOI: <https://doi.org/10.3390/jcm10204780>.
- Lopes P. C. White spot lesions: diagnosis and treatment. *BMC Oral Health*. 2024. 24. С. 58–62. DOI: <https://doi.org/10.1186/s12903-023-03720-6>.
- Chatzimakrou S., Koletsi D., Kavvadia K. Resin infiltration of non-cavitated proximal caries lesions. *Journal of Clinical Medicine*. 2023. 12. С. 8–17. DOI: <https://doi.org/10.3390/jcm12020727>.
- Fernández-Ferrer L. Enamel review for CHN nanocomposites. *Journal of the American Dental Association*. 2024. 149. С. 778–786.
- Hevkaliuk N. O. Evaluation of the intensity of inflammation of the oral cavity. 2024.
- Xu J. Advanced materials for enamel remineralization. *Frontiers in Bioengineering and Biotechnology*. 2022. 10. 985881. DOI: <https://doi.org/10.3389/fbioe.2022.985881>.
- Doberdoli D. Clinical trial investigating self-assembling peptide P11-4. *Scientific Reports*. 2020. 10. С. 41–45. DOI: <https://doi.org/10.1038/s41598-020-60815-8>.
- Yeung A. Salivary fluoride levels after daily brushing. *European Journal of Oral Sciences*. 2023. 131. С. 8–9. DOI: <https://doi.org/10.1111/eos.12934>.
- Höchli D. Efficacy of fluoride varnish in treating orthodontically-induced white spot lesions. *Australasian Orthodontic Journal*. 2021. 39. С. 122–133. DOI: <https://doi.org/10.21307/aoj-2021.016>.
- Xie Z. Comparison of therapies of white spot lesions. *BMC Oral Health*. 2023. 23. С. 346–352. DOI: <https://doi.org/10.1186/s12903-023-03076-x>.
- Atteya S. M. Self-assembling peptide and nano-silver fluoride. *BMC Oral Health*. 2023. 23. С. 577–583. DOI: <https://doi.org/10.1186/s12903-023-03269-4>.
- Meyer-Lueckel H., Paris S. Improved resin infiltration of natural caries lesions. *Journal of Dental Research*. 2008. 87. С. 1112–1116. DOI: <https://doi.org/10.1177/154405910808701201>.
- Staun Larsen L. Salivary fluoride levels after brushing with 5000 ppm toothpaste. *European Journal of Oral Sciences*. 2023. 131. С. 1123–1129. DOI: <https://doi.org/10.1111/eos.12934>.
- Puleio F. Systematic review on white spot lesions treatments. *European Journal of Dentistry*. 2022. 16. С. 41–48. DOI: <https://doi.org/10.1055/s-0041-1731931>.
- Restrepo M. Effect of chlorhexidine and fluoride varnish. *Open Dentistry Journal*. 2021. 15. С. 21–28. DOI: <https://doi.org/10.2174/1874210602115010151>.
- Güçlü Z. A. Assessment of white spot lesion in orthodontic patients. *Journal of Indian Orthodontic Society*. 2023. 57. С. 83–87. DOI: <https://doi.org/10.1177/03015742221076915>.
- Flynn L. N. Fluoride varnish vs resin sealant for preventing white spot lesions. *Angle Orthodontist*. 2022. 92. С. 204–212. DOI: <https://doi.org/10.2319/052521-418.1>.
- Caglar E. One- and two-year efficacy of resin infiltration. *Journal of Functional Biomaterials*. 2025. 49. С. 304–308. DOI: <https://doi.org/10.3390/jfb16070242>.

37. Kim S. K. Quantitative light-induced fluorescence technology. *Journal of Dentistry*. 2020. 103505. DOI: <https://doi.org/10.1016/j.jdent.2020.103505>.
38. Sundararaj D. Incidence and prevalence of white spot lesions. *Journal of International Society of Preventive and Community Dentistry*. 2015. 5. C. 433–439. DOI: <https://doi.org/10.4103/2231-0762.167719>.
39. Zabokova-Bilbilova E. White spot lesions: prevention and management. *Prilozi*. 2014. 35. C. 161–168. DOI: <https://doi.org/10.2478/prilozi-2014-0021>.
40. Zabokova-Bilbilova E., Miklyaev S. V., Poltoratskaya I. P., Zolotova V. M. The impact of fixed orthodontic appliances on dental hard tissues. *Medicine and Physical Education*. 2021. 9. C. 23–29.

References

- Abramova, N. Ye., & Sylin, A. V. (2021). Struktura ta poshyrenist poverkhnevyykh karioznykh ta nekarioznykh urazhen emali postiinykh ta tymchasovykh zubiv u ditei v riznykh rehionakh Ukrainy. *Ukrainskyi stomatolohichnyi almanakh*, 3(79), 191–198. [in Ukrainian]
- Avraamova, O. H., & Kulazhenko, T. V. (2020). Diahnostyka rannikh form kariiesu zubiv u ditei molodshoho shkilnoho viku. *Ukrainskyi stomatolohichnyi almanakh*, 3(75), 230–234. [in Ukrainian]
- Akulovych, A. V. (2024). Obiektivizatsiia rezultativ remineralizuiuchoi terapii z vykorystanniam metodu kilkisnoi svitloindukovanoi fluorestsentsii (QLF). *Klinichna stomatolohiia*, 2(99), 157–164. [in Ukrainian]
- Bavykina, T. Yu., & Ovchynnykov, I. V. (2023). Chynnyky, shcho vplyvaiut na zatrymku lehkozasvoiuivanykh vuhlevodiv u rotovii porozhnyni. *Suchasna stomatolohiia*, 3(114), 60–61. [in Ukrainian]
- Borovskiy, E. V., Aksamit, L. A., & Leus, B. V. (1976). Diahnostyka rannikh form kariiesu zubiv. *Suchasna stomatolohiia*, 6(24), 14–16. [in Ukrainian]
- Hranko, S. A. (2017). Diahnostyka pochatkovykh karioznykh urazhen tverdykh tkanyn zubiv. *Suchasna stomatolohiia*, 4(69), 59–62. [in Ukrainian]
- Krykheli, N. I. (2019). Suchasni metody likuvannia kariiesu emali: Mikroabraziia ta infiltratsiia. *Suchasna stomatolohiia*, 2(12), 25–30. [in Ukrainian]
- Kuzmina, E. M., & Lapatina, A. V. (2020). Tendentsii poshyrenosti ta intensyvnosti kariiesu zubiv sered naselennia Ukrainy za 20-richnyi period. *Dental Forum*, 3(78), 2–8. [in Ukrainian]
- Melekhov, S. V. (2015). Porivnialna otsinka efektyvnosti lazerno-fluorestsentnoi diahnostyky retsydyvu pochatkovoho kariiesu. *Klinichna stomatolohiia*, 3(13), 19–21. [in Ukrainian]
- Myrsalykhova, F. L. (2022). Udoskonalennia metodiv diahnostyky ta likuvannia vohnyshchevoi demineralizatsii zubiv u ditei. *Colloquium-Journal*, 11(140), 46–50. [in Ukrainian]
- Rozakova, L. I. (2020). Epidemiolohichne obgruntuvannia komunalnykh prohram profilaktyky kariiesu postiinykh zubiv u ditei. *Stomatolohiia*, 5(99), 66–69. [in Ukrainian]
- Skrypkyina, H. I., & Solonenko, A. P. (2024). Kliniko-laboratorna efektyvnist ekzohennoi profilaktyky ta likuvannia vohnyshchevoi demineralizatsii emali u ditei. *Klinichna stomatolohiia*, 2(27), 22–27. [in Ukrainian]
- AlBuraiki, M. J. (2024). Long-term remineralizing effect of casein phosphopeptide–amorphous calcium phosphate in white spot lesions: A systematic review and meta-analysis. *Technology and Health Care*, 32(3), 1239–1254. <https://doi.org/10.3233/THC-230722>
- Alkilzy, M., & Tarabaih, A. (2022). Remineralization of initial enamel caries lesion with self-assembling peptide P11-4: A case report. *International Journal of Science and Research*, 11(2), 148–154. <https://doi.org/10.21275/sr22128191853>
- Almosa, N. A. (2024). Prevalence and severity of dental caries using ICDAS in predicting treatment needs in Mexican school-age children. *Journal of Clinical Pediatric Dentistry*, 48(3), 430–436. DOI: <https://doi.org/10.22514/jocpd.2024.134>.
- Atteya, S. M. (2023). Self-assembling peptide and nano-silver fluoride in remineralizing early enamel carious lesions: A randomized controlled clinical trial. *BMC Oral Health*, 23, 577. DOI: <https://doi.org/10.1186/s12903-023-03269-4>.
- Caglar, E. (2025). One- and two-year efficacy of resin infiltration and remineralization for the treatment of initial proximal caries. *Journal of Functional Biomaterials*, 16(4), 242. DOI: <https://doi.org/10.3390/jfb16070242>.
- Chatzimarkou, S., Koletsis, D., & Kavvadia, K. (2023). Resin infiltration of non-cavitated proximal caries lesions in primary and permanent teeth: A systematic review and meta-analysis. *Journal of Clinical Medicine*, 12(2), 727. DOI: <https://doi.org/10.3390/jcm12020727>.
- Doberdoli, D. (2020). Clinical trial investigating self-assembling peptide P11-4 for treatment of early occlusal caries. *Scientific Reports*, 10, 415. DOI: <https://doi.org/10.1038/s41598-020-60815-8>.
- Fernández-Ferrer, L. (2024). Enamel review for nanocomposites and nanocoatings resisting white spot lesions. *Journal of the American Dental Association*, 155(9), 778–786. DOI: <https://doi.org/10.1039/d4ra01143k>.
- Flynn, L. N. (2022). The efficacy of fluoride varnish versus filled resin sealant for preventing white spot lesions during orthodontic treatment. *Angle Orthodontist*, 92(2), 204–212. DOI: <https://doi.org/10.2319/052521-418.1>.
- Güçlü, Z. A. (2023). Assessment of white spot lesion and enamel demineralization in orthodontic patients with fixed brackets. *Journal of Indian Orthodontic Society*, 57(2), 83–87. DOI: <https://doi.org/10.1177/03015742221076915>.
- Gudipani, R. K. (2022). Assessment of caries diagnostic thresholds of DMFT, ICDAS II and CAST. *BMC Oral Health*, 22, 133. DOI: <https://doi.org/10.1186/s12903-022-02134-0>.
- Höchli, D. (2021). Efficacy of fluoride varnish in treating orthodontically induced white spot lesions: A systematic review and meta-analysis. *Australasian Orthodontic Journal*, 39(2), 122–133. DOI: <https://doi.org/10.21307/aoj-2021.016>.
- Iranzo-Cortés, J. E. (2022). Diagnostic validity in occlusal caries detection of ICDAS II, DIAGNOdent, and radiography. *Journal of Clinical Medicine*, 11, 2937. DOI: <https://doi.org/10.3390/jcm11102937>.
- Kim, S. K. (2020). Quantitative light-induced fluorescence technology for evaluation of tooth wear. *Journal of Dentistry*, 98, 103505. DOI: <https://doi.org/10.1016/j.jdent.2020.103505>.
- Lopes, P. C. (2024). White spot lesions: Diagnosis and treatment. *BMC Oral Health*, 24, 58. DOI: <https://doi.org/10.1186/s12903-023-03720-6>.
- Maslak, E. E. (2019). Application of information technologies and quantitative light-induced fluorescence for early caries assessment. In Proceedings of the 12th International Conference on Developments in Systems Engineering (pp. 912–917).

29. Meyer-Lueckel, H., & Paris, S. (2008). Improved resin infiltration of natural caries lesions. *Journal of Dental Research*, 87(12), 1112–1116. DOI: <https://doi.org/10.1177/154405910808701201>.
30. Pelliccioni, G. A. (2021). Clinical analysis of diagnostic accuracy of transillumination caries detection. *Journal of Clinical Medicine*, 10(20), 4780. DOI: <https://doi.org/10.3390/jcm10204780>.
31. Puleio, F. (2022). Systematic review on white spot lesion treatments. *European Journal of Dentistry*, 16(1), 41–48. DOI: <https://doi.org/10.1055/s-0041-1731931>.
32. Restrepo, M. (2021). Effect of chlorhexidine and fluoride varnish on white spot lesion incidence. *The Open Dentistry Journal*, 15, 21–28. DOI: <https://doi.org/10.2174/1874210602115010151>.
33. Staun Larsen, L. (2023). Salivary fluoride levels after daily brushing with 5000 ppm fluoride toothpaste. *European Journal of Oral Sciences*, 131(3), e12934. DOI: <https://doi.org/10.1111/eos.12934>.
34. Sundararaj, D. (2015). Incidence and prevalence of white spot lesions during fixed orthodontic treatment. *Journal of International Society of Preventive & Community Dentistry*, 5(6), 433–439. DOI: <https://doi.org/10.4103/2231-0762.167719>.
35. Xie, Z. (2023). Comparison of therapies of white spot lesions: A systematic review and network meta-analysis. *BMC Oral Health*, 23, 346. DOI: <https://doi.org/10.1186/s12903-023-03076-x>.
36. Xu, J. (2022). Advanced materials for enamel remineralization. *Frontiers in Bioengineering and Biotechnology*, 10, 985881. DOI: <https://doi.org/10.3389/fbioe.2022.985881>.
37. Yeung, A. (2023). Salivary fluoride levels after daily brushing with high-fluoride toothpaste. *European Journal of Oral Sciences*, 131(1), e12934. DOI: <https://doi.org/10.1111/eos.12934>.
38. Zaazou, M. H. (2023). Comparative evaluation of caries prevalence using DMFS and ICDAS II. *BMC Oral Health*, 23, 39. DOI: <https://doi.org/10.1186/s12903-023-02743-3>.
39. Zabokova-Bilbilova, E. (2014). White spot lesions: Prevention and management during orthodontic treatment. *Prilozi*, 35(2), 161–168. DOI: <https://doi.org/10.2478/prilozi-2014-0021>.
40. Zabokova-Bilbilova, E., Miklyaev, S. V., Poltoratskaya, I. P., & Zolotova, V. M. (2021). The impact of fixed orthodontic appliances on dental hard tissues. *Medicine and Physical Education: Science and Practice*, 9(1), 23–29.