

І. М. Футрак

ORCID <https://orcid.org/0009-0003-4535-3897>

А. В. Бамбуляк

ORCID <https://orcid.org/0000-0002-6383-9327>

Буковинський державний медичний університет

КЛІНІКО-ПАТОГЕНЕТИЧНЕ ОБґРУНТУВАННЯ КОМБІНОВАНОГО ЗАСТОСУВАННЯ ФОТОДИНАМІЧНОЇ ТЕРАПІЇ ТА АНТИГІПОКСАНТІВ ПРИ ХІРУРГІЧНОМУ ЛІКУВАННІ ГЕНЕРАЛІЗОВАНОГО ПАРОДОНТИТУ

I. M. Futrak, A. V. Vambuliak

Bukovinian State Medical University

CLINICAL AND PATHOGENETIC RATIONALE FOR THE COMBINED USE OF PHOTODYNAMIC THERAPY AND ANTIHYPOXIC AGENTS IN THE SURGICAL MANAGEMENT OF GENERALIZED PERIODONTITIS

ІНФОРМАЦІЯ

Електронна адреса для листування:
bandrivsky@tdmu.edu.ua

Надійшла до редакції:
22.02.2026

Схвалено до друку: 18.03.2026
Опубліковано: 00.00.00



Стаття поширюється на умовах ліцензії відкритого доступу (CC BY 4.0)

Ключові слова: генералізований пародонтит, фотодинамічна терапія, антигіпоксанти, модифікована клаптева операція, пародонтальні індекси, мікроциркуляція, репаративний остеогенез.

АНОТАЦІЯ

Проблема відновлення тканин пародонта при хірургічному лікуванні генералізованого пародонтиту залишається актуальною через високий ризик розвитку післяопераційних ускладнень на тлі порушення мікроциркуляції та оксидативного стресу. Пошук ефективних методів корекції локальної гіпоксії та мікробної контамінації раневої поверхні є пріоритетним напрямком для забезпечення довготривалої стабілізації патологічного процесу.

Мета дослідження – підвищити ефективність хірургічного лікування хворих на хронічний генералізований пародонтит II ступеня шляхом впровадження у комплекс післяопераційної реабілітації фотодинамічної терапії на тлі локального застосування антигіпоксантив.

Матеріали та методи. Проведено клініко-рентгенологічне обстеження та лікування 33 пацієнтів із ХГП II ступеня, яким було виконано модифіковану клаптеву операцію. Пацієнти були рандомізовані на дві групи: основна (n = 21) у післяопераційному періоді отримувала аплікації гелю «Актовегін» та сеанси фотодинамічної терапії; контрольна (n = 12) – традиційне медикаментозне лікування. Ефективність лікування оцінювали за динамікою пародонтальних індексів (РМА, РВІ), втраченою епітеліального прикріплення (ВЕП), рентгенологічним індексом Фукса та індексом гігієни порожнини рота ОНІ-S у терміни 5–7 днів, 1, 3 та 6 місяців. Статистичну обробку проводили з використанням t-критерію Стьюдента, p < 0,05.

Результати досліджень та їх обговорення. Встановлено, що у пацієнтів основної групи перебіг раннього післяопераційного періоду характеризувався швидшою ліквідацією набряку та больового синдрому – у 80,95 % хворих скарги були відсутні вже на 5–7 добу. У віддалені терміни (6 місяців) в основній групі зафіксовано статистично значущу редукцію індексу РМА на 75,95 % та зменшення показника ВЕП на 48,98 % порівняно з вихідними даними, p < 0,01. Натомість у контрольній групі редукція РМА склала лише 19,36 %. Показники рентгенологічного індексу Фукса в основній групі зросли в 1,2 рази, що свідчить про стабілізацію кісткової тканини альвеолярного відростка.

Висновки. Включення до протоколу лікування хронічного генералізованого пародонтиту II ступеня фотодинамічної терапії та антигіпоксантів сприяє оптимізації репаративного остеогенезу та мікроциркуляції, що забезпечує стійку клінічну ремісію та збереження опорних тканин зуба у віддалені терміни спостереження.

INFORMATION

Email address
for correspondence:
bandrivsky@tdmu.edu.ua

Received: 22.02.2026
Accepted: 18.03.2026
Published: 00.00.00

Key words: generalized periodontitis, photodynamic therapy, antihypoxants, modified flap surgery, periodontal indices, microcirculation, reparative osteogenesis.

ABSTRACT

The regeneration of periodontal tissues following surgical intervention for generalized periodontitis remains a significant challenge due to the elevated risk of postoperative complications associated with microcirculatory impairment and oxidative stress. Identifying effective strategies to correct local hypoxia and microbial contamination of the wound bed is a priority for ensuring long-term stabilization of the pathological process.

The **aim** of the study – to enhance the efficacy of surgical treatment in patients with chronic generalized periodontitis II degree by incorporating photodynamic therapy combined with local antihypoxant application into the postoperative rehabilitation protocol.

Materials and Methods. Clinical and radiographic examination and treatment were conducted on 33 patients with chronic generalized periodontitis II degree, who underwent modified flap surgery. Patients were randomized into two groups: the study group (n = 21) – received postoperative topical applications of “Actovegin” gel followed by photodynamic therapy sessions; the control group (n = 12) – received conventional pharmacological treatment. Treatment efficacy was evaluated based on the dynamics of periodontal indices (PMA, PBI), clinical attachment loss (CAL), Fuchs’ radiographic index, and the OHI-S hygiene index at intervals of 5–7 days, 1, 3, and 6 months. Statistical analysis was performed using Student’s t-test, with significance set at $p < 0.05$.

Results. It was established that the early postoperative period in the study group was characterized by faster resolution of edema and pain; 80.95 % of patients reported no complaints by days 5–7. At the 6-month follow-up, the study group demonstrated a statistically significant reduction in the PMA index by 75.95 % and a decrease in CAL by 48.98 % compared to baseline values, $p < 0.01$. In contrast, the reduction of the PMA index in the control group was only 19.36 %. Fuchs’ radiographic index values in the study group increased by a factor of 1.2, indicating stabilization of the alveolar bone tissue.

Conclusions. Incorporating photodynamic therapy and antihypoxants into the treatment protocol for Stage II chronic generalized periodontitis optimizes reparative osteogenesis and microcirculation. This approach ensures sustained clinical remission and preservation of periodontal supporting tissues during long-term follow-up.

Вступ. Хронічний генералізований пародонтит (ХГП) залишається однією з ключових проблем сучасної стоматології, що зумовлено не лише високою поширеністю патології, а й складністю досягнення стійкої ремісії, особливо при деструктивних формах захворювання – ХГП II–III ступеня [1]. Ключовим вектором у лікуванні ХГП II ступеня є ліквідація пародонтальних кишень та усунення грануляційної тканини, що традиційно досягається шляхом хірургічних втручань, зокрема модифікованої клаптевої операції за Widman [2]. Проте, незважаючи на вдосконалення мікрохірургічних технік, хірургічна травма неминуче призводить

до тимчасового порушення мікроциркуляції у слизово-окісному клапті, провокуючи розвиток локальної тканинної гіпоксії [3].

Саме гіпоксія є тим тригером, що запускає каскад вторинних альтеративних змін: активацію анаеробної мікрофлори, накопичення недоокислених продуктів метаболізму, ацидоз та посилення оксидативного стресу [4]. Це, у свою чергу, сповільнює репаративний остеогенез та епітелізацію рани [5]. Тому пошук методів, спрямованих на нівелювання факторів ішемії та бактеріальної контамінації у післяопераційному періоді, є науково обґрунтованим завданням.

Перспективним напрямком є використання фотодинамічної терапії (ФДТ). Механізм її дії

базується на фотохімічній реакції, при якій активація фотосенсибілізатора світлом певної довжини хвилі призводить до утворення синглетного кисню, що спричиняє загибель мембран бактеріальних клітин (особливо *Porphyromonas gingivalis* та *Aggregatibacter actinomycetemcomitans*) без ризику розвитку резистентності [6]. Окрім антимікробного ефекту, низькоінтенсивне лазерне випромінювання стимулює ангиогенез та активність фібробластів.

Водночас, для комплексної корекції метаболічних порушень доцільним вбачається застосування препаратів з вираженою антигіпоксичною дією [7]. Депротейнізований гемодериват крові телят («Актовегін») покращує утилізацію кисню тканинами, стимулює транспорт глюкози та пришвидшує синтез АТФ, що критично важливо для клітин, які перебувають у стані ішемії після мобілізації слизово-окісного клаптя. Поєднання прямої антибактеріальної дії ФДТ з метаболічною підтримкою репарації може стати ключем до оптимізації післяопераційного періоду в даного контингенту хворих.

Мета – підвищити ефективність хірургічного лікування хворих на хронічний генералізований пародонтит II ступеня шляхом впровадження у комплекс післяопераційної реабілітації фотодинамічної терапії на тлі локального застосування антигіпоксантів.

Матеріали та методи дослідження. Клінічне дослідження проведене на базі кафедри хірургічної стоматології та щелепно-лицевої хірургії Буковинського державного медичного університету. У дизайн дослідження, з дотриманням принципів біоетики та Гельсінської декларації, було включено 33 пацієнти з верифікованим діагнозом – хронічний генералізований пародонтит II ступеня. Усім пацієнтам було проведено базову пародонтальну терапію (Scaling and Root Planing) та виконано модифіковану клаптеву операцію за Widman [8, 9].

Залежно від протоколу післяопераційного ведення, пацієнти були рандомізовані на дві групи: основна група ($n = 21$) – у післяопераційному періоді застосовували аплікації гелю «Актовегін» на ділянку швів та операційного поля з подальшим проведенням сеансів фотодинамічної терапії (через добу після операційного втручання, 7 сеансів); контрольна група ($n = 12$) – післяопераційне ведення здійснювалось згідно з традиційним протоколом (антисептична обробка, протизапальні мазі).

Оцінку пародонтального статусу проводили за класифікацією М. Ф. Данилевського (1994) з доповненнями І. С. Мащенко (2002) [10]. Клінічний моніторинг здійснювали на 5-7 добу, через 1, 3 та 6 місяців. Для об'єктивізації стану тканин пародонта використовували наступні індекси: індекс РМА – для оцінки поширеності та інтенсивності запального процесу; індекс кровоточивості РВІ

(Mühlemann H. R.) – для визначення мікроциркуляторних порушень та запалення; втрата епітеліального прикріплення (ВЕП) – вимірювали градуйованим пародонтальним зондом у 4 точках навколо зуба; рентгенологічний індекс Фукса (Fuchs) – для кількісної оцінки резорбції кісткової тканини відносно довжини кореня зуба; гігієнічний індекс ОНІ-S (Greene-Vermillion) [11, 12].

Статистичну обробку даних проводили у ліцензійному пакеті MedStatistica 6.0. Нормальність розподілу перевіряли за критерієм Шапіро-Вілка. Для порівняння середніх величин у незалежних вибірках використовували t-критерій Стьюдента. Критичний рівень значущості приймали за $p < 0,05$.

Результати дослідження та їх обговорення. У результаті проведеного комплексного лікування ХГП II ступеня у осіб основної групи, у яких курація захворювання включала у післяопераційному періоді комплекс місцевих лікувальних заходів та фотодинамічної терапії, запропонованих нами, на 5–7 добу після операції (табл. 1), у 66,67 % пацієнтів не об'єктивізували кровоточивість та набряклість ясен, при відсутності їх гіперемії у 52,38 % обстежених. При цьому, на відсутність болючості ясен вказували 80,95 % хворих даної групи. Однак, у 47,62 % досліджуваних зберігались пародонтальні кишени > 3 мм, а у 14,29 % хворих візуалізували гноевиділення з них. У 33,33 % осіб рухомість зубів не відповідала ступеню резорбції КТ; рентгенологічно остеопенія/остеопороз КТ щелеп підтверджувався у 57,14 % пацієнтів основної групи.

На 5–7 добу післяопераційного періоду у пацієнтів контрольної групи з ХГП II ступеня, у яких курація захворювання проводилася згідно загальноприйнятих методик, у 66,67 % пацієнтів зберігалась гіперемія і набряклість ясен, а 75,0 % і 58,33 % хворих вказували на їх кровоточивість і болючість, відповідно. При цьому, у 83,33 % осіб об'єктивізували пародонтальні кишени > 3 мм з гнійним виділенням з них у 33,33 % обстежених. У 41,67 % осіб контрольної групи рухомість зубів не відповідала ступеню резорбції КТ; у 58,13 % хворих рентгенологічно підтверджувався остеопороз/остеопенія.

Через 1 місяць післяопераційного періоду у хворих основної групи спостерігали зниження кількості пацієнтів з клінічними ознаками ХГП. Так, у даний термін дослідження пацієнти не скаржились на болючість ясен (100 %) та гноевиділення з пародонтальних кишень (100 %). У 80,95 % хворих не спостерігали кровоточивість та набряклість ясен, а гіперемія була відсутня у 66,67 % пролікованих. Пародонтальні кишени > 3 мм залишались у 33,33 % обстежених при рухомості зубів, що не відповідала ступеню резорбції КТ – у 19,05 % обстежених. Водночас, у 42,80 % осіб рентгенологічно діагностували порушення МЩКТ щелеп.

Таблиця 1

Динаміка клінічних симптомів у пацієнтів груп дослідження з ХГП II ступеня у різні лікувальні терміни

Терміни дослідження	Гіперемія ясен		Кровогочивість ясен		Набряклість ясен		Болючість ясен		Пародонтальні кишені		Гноєвиділення з кишень		Рухомість зубів		Rtg-зміни		
	Присутня	Відсутня	Присутня	Відсутня	Присутня	Відсутня	Присутня	Відсутня	< 1мм	> 3мм	Присутнє	Відсутня	вдповідає ст. резорбції	не вдповідає ст. резорбції	остеопороз/остеопенія	остеопороз	
5-7 днів	основна група n = 21	10 47,62	11 52,38	7 33,33	14 66,67	7 33,33	14 66,67	4 19,05	17 80,95	11 52,38	10 47,62	3 14,29	18 85,71	14 66,67	7 33,33	12 57,14	9 42,86
	контрольна група n = 12	8 66,67	4 33,33	9 75,0	3 25,0	8 66,67	4 33,33	7 58,33	5 41,67	2 16,67	10 83,33	4 33,33	8 66,61	7 58,33	5 41,67	7 58,33	5 41,67
1 місяць	основна група n = 21	7 33,33	14 66,67	4 19,05	17 80,95	4 19,05	17 80,95	-	21 100	14 66,67	7 33,33	-	21 100	17 80,95	4 19,05	9 42,86	12 57,14
	контрольна група n = 12	6 50,0	6 50,0	3 25,0	9 75,0	3 25,0	9 75,0	6 50,0	6 50,0	4 33,33	8 66,67	3 25,0	9 75,0	6 50,0	6 50,0	7 58,33	5 41,67
3 місяці	основна група n = 21	-	21 100	-	21 100	-	21 100	-	21 100	19 90,48	2 9,52	-	21 100	18 85,71	3 14,29	5 23,81	16 76,19
	контрольна група n = 12	5 41,67	7 58,33	2 16,67	10 83,33	4 33,33	8 66,67	5 41,67	7 58,33	5 41,67	7 58,33	2 16,67	10 83,33	6 50,0	6 50,0	7 58,33	5 41,67
6 місяців	основна група n = 21	-	21 100	-	21 100	-	21 100	-	21 100	20 95,23	1 4,77	-	21 100	21 100	-	3 14,29	18 85,71
	контрольна група n = 12	7 58,33	5 41,67	3 25,0	9 75,0	5 41,67	7 58,33	4 33,33	8 66,67	6 50,0	6 50,0	1 8,33	11 91,67	7 58,33	5 41,67	6 50,0	6 50,0

У даний термін дослідження у хворих контрольної групи досліджували незначне зниження кількості хворих з клінічними симптомами ХГП. При цьому, у 50,0 % обстежених зберігалась гіперемія і болючість ясен, а рухомість зубів не відповідала ступеню рухомості зубів. У 25,0 % хворих об'єктивізувалась кровоточивість і набряклість ясен та гноевиділення з пародонтальних кишень. Пародонтальні кишень > 3мм визначали у 66,67 % хворих, при порушеннях МЩКТ щелеп у 58,33 % пацієнтів.

Через 3 місяці післяопераційного періоду у хворих ХГП II ступеня основної групи не спостерігали гіперемії, кровоточивості, набрякості і болючості ясен, а також гноевиділення з пародонтальних кишень. Пародонтальні кишень > 3 мм досліджували у 9,52 % пацієнтів; рухомість зубів, не відповідала ступеню резорбції КТ – у 14,29 % осіб а рентгенологічні порушення у кістковій компоненті пародонта діагностували у 23,81 % прооперованих.

У осіб контрольної групи у даний термін спостереження частота клінічних симптомів ХГП зростала з превалюванням таких компонент як гіперемія, болючість ясен (41,67 % хворих), глибина пародонтальних кишень > 3мм, рентгенологічні зміни кісткової тканини щелеп (58,33 % пацієнтів).

Через 6 місяців досліджень у пацієнтів основної групи з ХГП II ступеня, у яких курація захворювання супроводжувалася застосуванням запропонованого нами лікувального алгоритму, не спостерігали гіперемії, набрякості,

кровоточивості і болючості ясен, гноевиділення з пародонтальних кишень. При цьому, пародонтальні кишень > 3 мм діагностували у 1 обстеженого (4,77 %) та у 3-ох осіб (14,29 %) залишались структурні зміни у кістковій компоненті пародонту.

У той же час, у пацієнтів контрольної групи з ХГП II ступеня, частота клінічних симптомів ХГП збільшувалась, особливо за компонентами: гіперемія – 58,3 %, набряклість ясен та рухомість зубів, що не відповідала ступеню резорбції КТ – 41,67 %, глибина пародонтальних кишень і рентгенологічні зміни КТ щелеп – 50,0 %.

Динаміка значень частоти клінічних симптомів у хворих з ХГП II ступеня у безпосередні і віддалені терміни післяопераційного періоду у залежності від застосованих лікувальних методик підтверджувались даними пародонтальних індексів (табл. 2).

У результаті проведених досліджень встановлено, що через 1 місяць після лікування значення індексу РМА вірогідно знижувались в обох групах дослідження стосовно даних до лікування: у 1,7 рази у хворих основної групи, $p < 0,01$, де для курації ХГП II ступеня застосовувались запропонована нами лікувальна методика, та у 1,4 рази у пацієнтів контрольної групи, $p < 0,01$, $p_1 < 0,05$, у яких лікування ХГП II ступеня проводилось згідно традиційних методик. Через 3 місяці після хірургічного лікування ХГП II ступеня позитивна динаміка значень параметру, який вивчали зберігалась в обох групах дослідження та була нижче стосовно даних доопераційного

Таблиця 2

Динаміка значень пародонтальних індексів у хворих з ХГП II ступеня на різних лікувальних етапах

Терміни дослідження	Групи дослідження	РМА, %	РВІ, бали	Рухомість зубів, бали	ВЕР, мм	Rtg-індекс
До лікування	Основна група, n = 21	49,90 ± 2,28	2,86 ± 0,07	2,00 ± 0,10	2,45 ± 0,08	2,10 ± 0,07
	Контрольна група, n = 12					
Через 1 місяць	Основна група, n = 21	28,85 ± 2,06*	1,75 ± 0,06*	1,83 ± 0,09	2,00 ± 0,07*	2,29 ± 0,08
	Контрольна група, n = 12	35,92 ± 2,10**,*	2,10 ± 0,07*,*	2,00 ± 0,10	2,26 ± 0,08**	2,10 ± 0,07
Через 3 місяці	Основна група, n = 21	17,63 ± 1,52*	1,42 ± 0,05*	1,34 ± 0,08*	1,56 ± 0,06*	2,34 ± 0,09**
	Контрольна група, n = 12	29,45 ± 2,16*,*	1,95 ± 0,06*,*	1,95 ± 0,09*	2,00 ± 0,07*,*	2,22 ± 0,08
Через 6 місяців	Основна група, n = 21	12,00 ± 1,24*	1,28 ± 0,04*	1,58 ± 0,07*	1,25 ± 0,05 *	2,59 ± 0,09**
	Контрольна група, n = 12	40,24 ± 2,32**,*	1,70 ± 0,05*,*	1,80 ± 0,08**	2,15 ± 0,07**,*	2,30 ± 0,08**

Примітки: * $p < 0,01$; ** $p < 0,05$ – достовірна різниця значень стосовно даних до лікування;

* $p_1 < 0,01$; ** $p_1 < 0,05$ – достовірна різниця значень стосовно даних у основній групі

періоду: у основній групі – у 2,8 рази, $p < 0,01$, та у контрольній групі – у 1,7 рази, $p < 0,01$, $p_1 < 0,01$. У віддалені терміни дослідження (6 місяців) значення індексу РМА у пацієнтів основної групи, у яких курація ХГП проводилась відповідно до розпрацьованого нами лікувального комплексу, було вірогідно нижче вихідних значень, з редукцією показника РМА 75,95 %, $p < 0,01$. У хворих з ХГП II ступеня контрольної групи, у яких лікування захворювання здійснювалось згідно традиційних методик, значення РМА хоча і зросло стосовно попередніх термінів дослідження, однак залишалось вірогідно нижче вихідних даних, з редукцією даних РМА 19,36 %, $p < 0,01$. При цьому, у осіб контрольної групи дані РМА перевищували відповідні у пацієнтів основної групи у 3,4 рази, $p_1 < 0,01$.

Індекс кровоточивості ясен РВІ вірогідно знижувався в обох групах стосовно даних до лікування через 1 місяць спостережень, та через 3 місяці досліджень залишався меншим стосовно вихідних значень: у основній групі – 2,0 рази, $p < 0,01$, та у контрольній групі – у 1,5 рази, $p < 0,01$. Через 6 місяців після лікування значення параметру, який аналізували, у пацієнтів з ХГП II ступеня обох груп дослідження, незалежно від застосованих методик курації ХГП, були нижче вихідних даних: у 2,2 рази у основній групі, та у 1,7 рази – у контрольній групі, $p < 0,01$. Водночас, значення РВІ у осіб контрольної групи було у 1,3 рази вище порівняно з даними у пацієнтів основної групи, $p_1 < 0,01$.

Через 1 місяць після хірургічного втручання на пародонті рухомість зубів дещо знижувалась у пацієнтів основної групи, і не змінювалась у прооперованих контрольної групи стосовно даних до лікування, $p, p_1 > 0,05$. Через 3 місяці після оперативного втручання у осіб основної групи значення рухомості зубів знижувались та були у 1,5 рази нижче стосовно вихідних даних, $p < 0,01$. У той же час, у прооперованих контрольної групи значення рухомості зубів не відрізнялось статистичною значущістю відданих до лікування, $p > 0,05$, $p_1 < 0,01$. Через 6 місяців після лікування значення рухомості зубів у пацієнтів з ХГП II ступеня основної групи були нижче вихідних даних, з редукцією показника 21,0 %, $p < 0,01$. У прооперованих контрольної групи значення параметру, який вивчали вірогідно не відрізнялись від вихідних даних, $p > 0,05$, та було на 13,92 % вище ніж у пацієнтів основної групи, $p_1 < 0,05$.

Значення втрати епітеліального прикріплення (ВЕП) у прооперованих основної групи, у яких застосовувались запропонована нами методика курації ХГП, знижувались від $2,00 \pm 0,07$ мм через 1 місяць досліджень до $1,25 \pm 0,05$ мм через 6 місяців спостережень, $p < 0,01$. При цьому, редукція параметру, який вивчали стосовно вихідних даних становила

48,98 %, $p < 0,01$. У осіб контрольної групи, при лікуванні ХГП II ступеня згідно загальноприйнятих методик, значення ВЕП знижувалось від $2,26 \pm 0,08$ мм через 1 місяць спостережень, до $2,15 \pm 0,07$ мм через 6 місяців досліджень, $p > 0,05$, $p_1 < 0,05$. Водночас редукція параметру, який вивчали становила 12,15 %, $p < 0,05$. Звертало увагу, що у прооперованих контрольної групи значення ВЕП перевищувало аналогічне у пацієнтів основної групи у 1,7 рази, $p_1 < 0,01$.

Через 1 місяць досліджень значення Rtg-індексу у пацієнтів обох груп дослідження вірогідно не відрізнялось від даних до лікування, $p > 0,05$. Через 3 місяці досліджень позитивна динаміка Rtg-індексу визначалась у хворих основної групи, $p < 0,05$, при відсутності її у прооперованих контрольної групи, $p > 0,05$. Через 6 місяців після оперативного втручання значення Rtg-індексу у осіб основної групи, у яких курація ХГП II ступеня проводилась згідно розпрацьованої нами методики, збільшувалось, та було у 1,2 рази вище стосовно вихідних даних, $p < 0,05$. У той же час, у прооперованих контрольної групи, при застосуванні традиційних методик для лікування ХГП II ступеня, позитивних змін значень Rtg-індексу не спостерігали, $p > 0,05$, $p_1 < 0,05$.

У результаті проведених досліджень встановлено (рис. 1), що через 1 місяць після лікування у пацієнтів ХГП II ступеня, у яких комплексне лікування ЗТП проводилось згідно розпрацьованої нами методики, значення індексу гігієни порожнини рота знижувались стосовно даних до лікування у 1,2 рази ($1,85 \pm 0,13$ бали проти $2,26 \pm 0,14$ бали, $p < 0,05$). У прооперованих контрольної групи, де курація ХГП проводилась згідно традиційних методик, значення індексу ОНІ-S, у даний термін дослідження, вірогідно не відрізнялось від вихідних даних, $p > 0,05$.

Через 3 місяці після оперативного втручання значення ОНІ-S знижувалось: у 1,5 рази у основній групі, $p < 0,01$, та у 1,3 рази, $p < 0,05$, $p_1 > 0,05$, у контрольній групі. Через 6 місяців досліджень, значення ОНІ-S у пацієнтів основної групи були вірогідно нижче даних до лікування, при редукції показника 29,20 %, $p_1 < 0,01$. У пацієнтів контрольної групи у даний термін дослідження значення параметру, який вивчали перевищувало дані у пацієнтів основної групи у 1,2 рази, $p_1 < 0,05$, і вірогідно не відрізнялись від даних до лікування, $p > 0,05$.

Отже, підсумовуючи дані проведених клінічних досліджень, встановлено (рис. 2), що у пацієнтів основної групи, у яких комплексне лікування збуотримуючих тканин включало фотодинамічну терапію, стабілізацію стану тканин пародонту об'єктивізували у 52,38 % хворих проти 25,0 % осіб контрольної групи, у яких курація ЗТП проводилась згідно традиційних методик, $p < 0,05$.

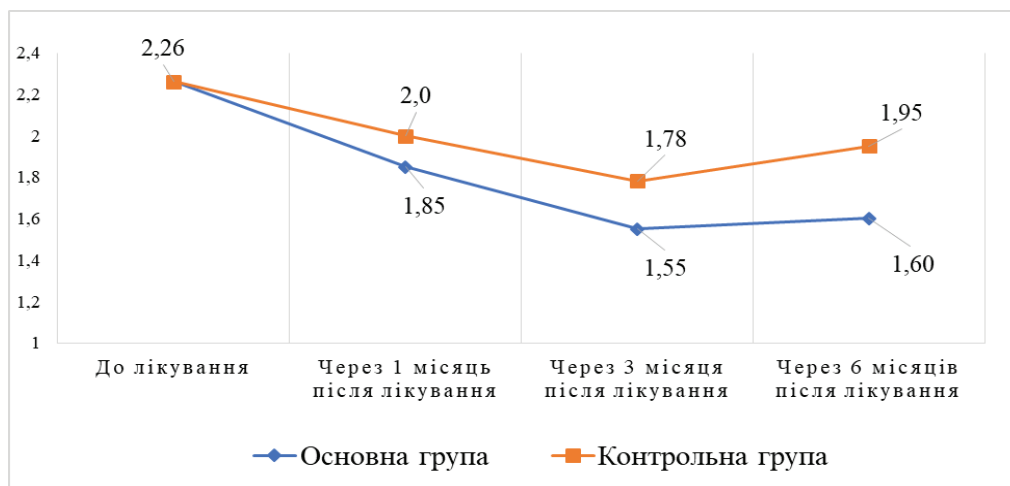


Рис. 1. Динаміка значень індексу гігієни порожнини рота ОНІ-S у хворих з ХГП II ступеня у різні лікувальні терміни

Параметру «клінічне благополуччя» відповідав стан тканин пародонту у 23,81 % осіб основної та у 16,67 % контрольної груп. «Покращення» стану тканин пародонту досліджували у 19,05 % пацієнтів основної групи та 16,67 % хворих контрольної групи, $p > 0,05$. Стан тканин пародонту «без змін» був присутнім у 4,76 % та 25,0 % пролікованих основної та контрольної груп, відповідно, $p < 0,01$. Слід зауважити, що «погіршення» стану тканин пародонта об'єктивізували тільки у 16,67 % хворих контрольної групи, $p < 0,01$.

Таким чином, отримані нами результати корелюють із сучасними уявленнями про патогенез ранового процесу в пародонті [13]. Традиційне хірургічне лікування, усуваючи пародонтальні кишені, не завжди здатне забезпечити

повноцінну регенерацію через порушення трофіки тканин. Висока ефективність запропонованого комплексу пояснюється синергізмом двох механізмів.

По-перше, фотодинамічна терапія забезпечує потужну деконтамінацію операційного поля. Синглетні форми кисню знищують залишкові пародонтопатогени у мікророзгалуженнях кореня, куди утруднений доступ інструментів, запобігаючи реінфекції згустку [14]. По-друге, антигіпоксичний компонент («Актовегін») компенсує енергетичний дефіцит клітин в умовах післяопераційної ішемії [15]. Стимуляція утилізації кисню фібробластами та остеобластами сприяє швидшому синтезу колагену та формуванню кісткового матриксу, що клінічно підтверджується позитивною динамікою

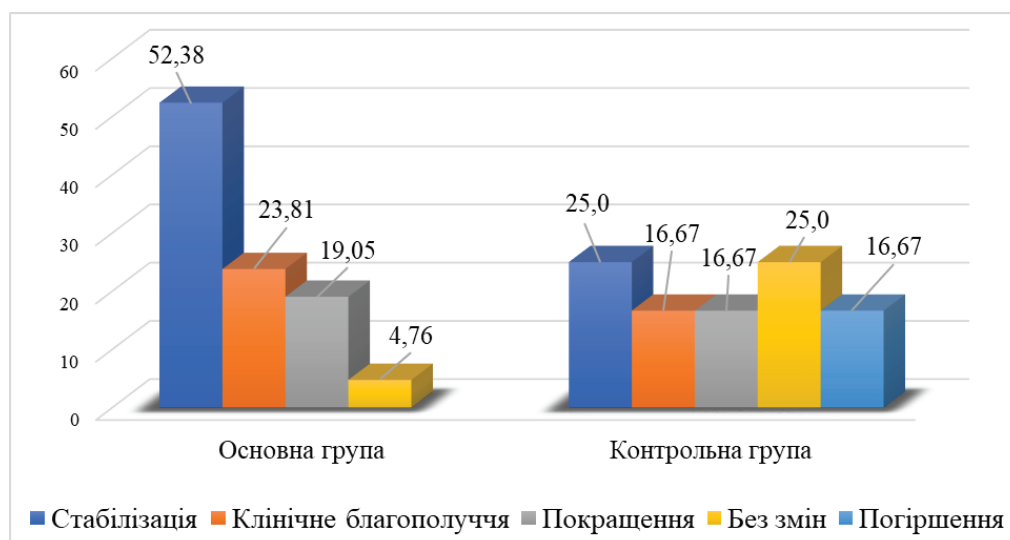


Рис. 2. Стан тканин пародонту у пацієнтів з ХГП II ступеня через 6 місяців після проведення комплексного лікування

індексу Фукса та зменшенням рухомості зубів на 21,0 %.

На відміну від контрольної групи, де через 6 місяців спостерігалася тенденція до рецидиву запалення (зростали значення індексу РМА та РВІ), в основній групі досягнуто стійкої клініко-рентгенологічної ремісії. Це дозволяє стверджувати, що фотодинамічний вплив у поєднанні з метаболічною підтримкою створює сприятливі умови для «істинного» прикріплення (reattachment), або формування довгого з'єднувального епітелію.

Висновки. Отже, в результаті проведеного дослідження доведено, що включення фотодинамічної терапії та антигіпоксанту «Актовегін» до протоколу хірургічного лікування

хронічного генералізованого пародонтиту II ступеня достовірно оптимізує післяопераційну реабілітацію. Запропонований підхід, на відміну від традиційних методик, забезпечує стійку клініко-рентгенологічну стабілізацію процесу через 6 місяців, що підтверджується вираженою редукцією індексу РМА (на 75,95 %) та позитивною динамікою індексу Rtg-індексу на тлі зменшення втрати епітеліального прикріплення.

Перспективи подальших досліджень. Подальші дослідження будуть спрямовані на вивчення впливу даного методу на цитокіновий профіль ротової рідини (рівень IL-1 β , IL-6, TNF- α), а також на оцінку віддалених результатів лікування (12–24 місяці).

Список літератури

1. Kinane D. F., Stathopoulou P. G., Papapanou P. N. Periodontal diseases. *Nat Rev Dis Primers*. 2017. Vol. 3. e17038. DOI: 10.1038/nrdp.2017.38.
2. Ghanbari H., Forouzanfar A., Fatemi K., Mokhtari M., Abrishami M., Ebrahimi Z., Farazi F. Modified Widman flap procedure: With or without periodontal dressing? *Open Journal of Stomatology*. 2012. Vol. 2. P. 170–172. DOI: 10.4236/ojst.2012.23031.
3. Burkhardt R., Lang N.P. Coverage of localized gingival recessions: comparison of micro- and macrosurgical techniques. *J Clin Periodontol*. 2005. Vol. 32(3). P. 287–94. DOI: 10.1111/j.1600-051X.2005.00660.x.
4. Wang Y., Andrukhov O., Rausch-Fan X. Oxidative Stress and Antioxidant System in Periodontitis. *Front Physiol*. 2017. Vol. 8. P. 910. DOI: 10.3389/fphys.2017.00910
5. Guo S., DiPietro L. A. Factors affecting wound healing. *J Dent Res*. 2010. Vol. 89(3). P. 219–29. DOI: 10.1177/0022034509359125.
6. Rajesh S., Koshi E., Philip K., Mohan, A. Antimicrobial photodynamic therapy: An overview. *Journal of Indian Society of Periodontology*. 2011. Vol. 15(4). P. 323–327. DOI: <https://doi.org/10.4103/0972-124X.92563>
7. Buchmayer F., Pleiner S., Elmlinger M.W., Lauer G., Nell G., Sitte H.H. Actovegin: a biological drug for more than 5 decades. *Wien Med Wochenschr*. 2011. Vol. 161(3-4). P. 80–8. DOI: 10.1007/s10354-011-0865-y
8. Cobb C.M. Clinical significance of non-surgical periodontal therapy: an evidence-based perspective of scaling and root planing. *J Clin Periodontol*. 2002. Vol. 29(2). P. 6–16. DOI: 10.1034/j.1600-051x.29.s2.4.x
9. Graziani F., Cei S., La Ferla F., Vano M., Gabriele M., Tonetti M. Effects of non-surgical periodontal therapy on

- the glomerular filtration rate of the kidney: an exploratory trial. *J Clin Periodontol*. 2010. Vol. 37(7). P. 638–43. DOI: 10.1111/j.1600-051X.2010.01578.x
10. Мащенко І. С. Запальні та дистрофічні захворювання пародонта : навч. посіб. з терапевт. стоматології / І. С. Мащенко ; Центр. метод. каб. вищ. мед. освіти, Дніпропетр. держ. мед. акад. Дніпропетровськ : АРТ-ПРЕС, 2003. 244 с.
11. Salvi G.E., Rocuzzo A., Imber J. C., Stähli A., Koci B., Sculean A. Clinical periodontal diagnosis. *Periodontol* 2000. 2023. Vol. 93(1). P. 21–34. DOI: <https://doi.org/10.1111/prd.12487>.
12. Tonetti M. S., Greenwell H., Kornman K.S. Staging and grading of periodontitis: Framework and proposal of a new classification and case definition. *J Periodontol*. 2018. Vol. 89 (1). P. 159–172. DOI: 10.1002/JPER.18-0006.
13. Hajishengallis G. Periodontitis: from microbial immune subversion to systemic inflammation. *Nat Rev Immunol*. 2015. Vol. 15(1). P. 30–44. DOI: 10.1038/nri3785.
14. Zhao Y., Pu R., Qian Y., Shi J., Si M. Antimicrobial photodynamic therapy versus antibiotics as an adjunct in the treatment of periodontitis and peri-implantitis: A systematic review and meta-analysis. *Photodiagnosis Photodyn Ther*. 2021. Vol. 34. e102231. DOI: <https://doi.org/10.1016/j.pdpdt.2021.102231>.
15. Elmlinger M. W., Kriebel M., Ziegler D. Neuroprotective and anti-oxidative effects of the hemodialysate actovegin on primary rat neurons in vitro. *Neuromolecular Med*. 2011. Vol. 13(4), 266–274. DOI: <https://doi.org/10.1007/s12017-011-8157-7>.

References

1. Kinane, D. F., Stathopoulou, P. G., Papapanou, P. N. (2017). Periodontal diseases. *Nature Reviews Disease Primers*, 3, Article 17038. <https://doi.org/10.1038/nrdp.2017.38>.
2. Ghanbari, H., Forouzanfar, A., Fatemi, K., Mokhtari, M., Abrishami, M., Ebrahimi, Z., Farazi, F. (2012). Modified Widman flap procedure: With or without periodontal dressing? *Open Journal of Stomatology*, 2(3), 170–172. DOI: <https://doi.org/10.4236/ojst.2012.23031>.
3. Burkhardt, R., Lang, N. P. (2005). Coverage of localized gingival recessions: Comparison of micro- and macrosurgical techniques. *Journal of Clinical Periodontology*, 32(3), 287–294. DOI: <https://doi.org/10.1111/j.1600-051X.2005.00660.x>.
4. Wang, Y., Andrukhov, O., Rausch-Fan, X. (2017). Oxidative stress and antioxidant system in periodontitis. *Frontiers in Physiology*, 8, Article 910. DOI: <https://doi.org/10.3389/fphys.2017.00910>.

5. Guo, S., DiPietro, L. A. (2010). Factors affecting wound healing. *Journal of Dental Research*, 89(3), 219–229. DOI: <https://doi.org/10.1177/0022034509359125>
6. Rajesh, S., Koshi, E., Philip, K., Mohan, A. (2011). Antimicrobial photodynamic therapy: An overview. *Journal of Indian Society of Periodontology*, 15(4), 323–327. DOI: <https://doi.org/10.4103/0972-124X.92563>.
7. Buchmayer, F., Pleiner, S., Elmlinger, M. W., Lauer, G., Nell, G., Sitte, H. H. (2011). Actovegin: A biological drug for more than 5 decades. *Wiener Medizinische Wochenschrift*, 161(3–4), 80–88. DOI: <https://doi.org/10.1007/s10354-011-0865-y>.
8. Cobb, C. M. (2002). Clinical significance of non-surgical periodontal therapy: An evidence-based perspective of scaling and root planing. *Journal of Clinical Periodontology*, 29(Suppl 2), 6–16. DOI: <https://doi.org/10.1034/j.1600-051x.29.s2.4.x>.
9. Graziani, F., Cei, S., La Ferla, F., Vano, M., Gabriele, M., Tonetti, M. (2010). Effects of non-surgical periodontal therapy on the glomerular filtration rate of the kidney: An exploratory trial. *Journal of Clinical Periodontology*, 37(7), 638–643. <https://doi.org/10.1111/j.1600-051X.2010.01578.x>.
10. Mashchenko, I. S. (2003). Zapalni ta dystrofichni zakhvoriuvannia parodonta : Navchalnyi posibnyk z terapevtychnoi stomatolohii [Inflammatory and dystrophic diseases of the periodontium : Textbook on therapeutic dentistry]. ART-PRES. [In Ukrainian].
11. Salvi, G. E., Rocuzzo, A., Imber, J. C., Stähli, A., Koci, B., Sculean, A. (2023). *Clinical periodontal diagnosis. Periodontology*. 2000, 93(1), 21–34. DOI: <https://doi.org/10.1111/prd.12487>.
12. Tonetti, M. S., Greenwell, H., Kornman, K. S. (2018). Staging and grading of periodontitis: Framework and proposal of a new classification and case definition. *Journal of Periodontology*, 89(Suppl 1), S159–S172. DOI: <https://doi.org/10.1002/JPER.18-0006>.
13. Hajishengallis, G. (2015). Periodontitis: From microbial immune subversion to systemic inflammation. *Nature Reviews Immunology*, 15(1), 30–44. DOI: <https://doi.org/10.1038/nri3785>.
14. Zhao, Y., Pu, R., Qian, Y., Shi, J., Si, M. (2021). Antimicrobial photodynamic therapy versus antibiotics as an adjunct in the treatment of periodontitis and peri-implantitis: A systematic review and meta-analysis. *Photodiagnosis and Photodynamic Therapy*, 34, Article 102231. DOI: <https://doi.org/10.1016/j.pdpdt.2021.102231>.
15. Elmlinger, M. W., Kriebel, M., Ziegler, D. (2011). Neuroprotective and anti-oxidative effects of the hemodialysate Actovegin on primary rat neurons in vitro. *Neuromolecular Medicine*, 13(4), 266–274. DOI: <https://doi.org/10.1007/s12017-011-8157-7>.