ОРИГІНАЛЬНІ ДОСЛІДЖЕННЯ

© Ржевська О.О., Ходак Л.А., 2009
УДК 616.831.9-002-022.6:578.825]-036.1-053.2

О.О. Ржевська, Л.А. Ходак

Î Ñ Î Á Ë È Â Î Ñ Ò² Ï Å Ð Å Á²Ã Ó Â Å Á- Ì Å Í ² Í Ã Î Å Í Ö Å Ô À Ë²Ò²Â Ó Ä²Ò Å É

Харківська медична академія післядипломної освіти,
обласна дитяча інфекційна клінічна лікарня м. Харкова

У клініці менінгоенцефаліту, спричиненого вірусом Епштейна-Барр (ВЕБ), виділені 2 форми захворювання – гостра та хронічна. Виявлені діагностичні особливості для кожної з форм захворювання, включаючи анамнестичні, клінічні та МРТ-дані.

Ключові слова: *ВЕБ-інфекція, менінгоенцефаліт, МРТ.*

Герпесвіруси відповідальні за значну частину інфекційної патології людини, характеризуються різноманітністю клінічних форм і шляхів передачі [1]. Серед них значне місце посідає ВЕБ – вірус герпесу людини 4 типу (ВГЛ-4). Протягом тривалого часу ВЕБ пов'язували тільки з інфекційним мононуклеозом (ІМ) [1, 2]. На сьогодні доведена роль ВЕБ у виникненні онкологічних захворювань, гарячки неясного ґенезу, лімфопроліферативних захворювань, розсіяного склерозу, патології печінки, нирок, серця, нервової системи тощо [3-5]. Найтяжчими проявами захворювань, зумовлених ВЕБ, після яких реєструється високий відсоток інвалідизації та летальності, є ураження центральної нервової системи.

ВЕБ-менінгоенцефаліти у дітей досі залишаються маловивченими, значна їх частина перебігає під іншими діагнозами. Багато хто з хворих на ВЕБ-інфекцію з ураженням нервової системи потребує медико-соціальної допомоги протягом усього свого життя. Встановлення ВЕБ-менінгоенцефаліту у перші дні після госпіталізації має важливе значення, адже за умов раннього призначення противірусної терапії дозволяє покращити вислід та можливі наслідки захворювання. Це спонукало нас до поглибленого вивчення ВЕБ-інфекції із залученням у патологічний процес нервової системи та встановлення критеріїв діагностики варіантів перебігу ВЕБ-менінгоенцефалітів.

Ïаці□íòè і ìåòîдè

Під спостереженням перебувала 41 дитина, хвора на ВЕБ-менінгоенцефаліт, віком від 8 міс. до 17 років. З них у 35 дітей було діагностовано енцефаліт, у 6 – менінгоенцефаліт. Зважаючи на невелику кількість пацієнтів з менінгоенцефалітами та враховуючи те, що у хворих обох груп відбувалося ураження речовини головного мозку, вони були об'єднані в одну групу.

Вивчення анамнестичних, клінічних і лабораторних даних дозволило виділити 2 форми ВЕБ-менінгоенцефаліту: гостру та хронічну. Гостра форма була діагностована у 26 дітей, хронічна – у 15 пацієнтів.

Серед хворих на гостру форму ВЕБ-менінгоенцефаліту первинна ВЕБ-інфекція була встановлена у 6 дітей, в інших 20 випадках ураження нервової системи виникло на тлі попереднього інфікування ВЕБ, про що свідчили виявлені пізні антитіла NA IgG. Гострий початок даного захворювання дозволив віднести зазначених хворих до першої групи. У всіх 15 випадках хронічної форми менінгоенцефаліту спостерігалися захворювання нервової системи в анамнезі, а лабораторно виявлені пізні антитіла NA IgG на початку даного захворювання свідчили про реактивацію хронічної ВЕБ-інфекції.

Діагноз ВЕБ-менінгоенцефаліту встановлювали на підставі клініко-анамнестичних, лабораторних та інструментальних (ехоенцефалоскопія, магнітно-резонансна томографія головного мозку) даних. Провідною у постановці діагнозу була клінічна симптоматика, яка поєднувала загальноінфекційний, загальномозковий синдроми та вогнищеву неврологічну симптоматику.

Участь вірусу Епштейна-Барр визначалася за результатами серологічних та вірусологічних досліджень. Виявлення ранніх імуноглобулінів IgM та EBV EA IgG свідчило про активність герпесвірусної інфекції. Наявність у крові хворого пізніх антитіл NA IgG підтверджувала факт давньої інфікованості пацієнта зазначеним вірусом. Виявлення ДНК збудника у крові, лікворі або слині хворого проводилося методом ПЛР і служило показником активної реплікації вірусу в організмі дитини. Діагноз ВЕБ-інфекції встановлювали на підставі не менше двох позитивних маркерів до ВЕБ. Вирішальне значення мало виявлення ДНК ВЕБ у лікворі, що підтверджувало етіологію менінгоенцефаліту.

Ðåçóëüòàòè äîñëiäæåíü òà ¡õ îáãîâîðåííÿ

При збиранні анамнестичних даних у хворих на ВЕБ-менінгоенцефаліт була виявлена різноманітна патологія, перенесена до моменту виникнення конкретного захворювання (табл. 1).

Таблиця 1

Анамнестичні відомості у хворих на ВЕБ-менінгоенцефаліт

Перенесена патологія	Гостра форма (n=26)		Хронічна форма (n=15)		p
	абс. число	%	абс. число	%	
Повторні ГРЗ	11	42,3	11	73,3	<0,05
Інфекційний мононуклеоз	6	23,1	0	0	<0,05
Травма голови	5	19,2	0	0	<0,05
Ангіна	4	15,4	2	13,3	>0,05
Лімфаденопатія	4	15,4	1	6,7	>0,05
Хронічний тонзиліт, аденоїдит	1	3,8	0	0	>0,05
Судоми в анамнезі (епілепсія)	1	3,8	5	33,3	<0,01
Вегетосудинна дистонія, невроз нав'язливих станів	0	0	6	40,0	<0,001
Менінгоенцефаліт	0	0	4	26,7	<0,01

Проведений аналіз анамнестичних даних дозволив нам виділити деякі відмінності, характерні для гострої та хронічної форм менінгоенцефаліту. Так, у 6 (23,1 %) дітей з гострою формою ВЕБ-менінгоенцефаліту спостерігалася залежність між виникненням зазначеної патології та захворюваністю на ІМ: неврологічні прояви випереджали, були супутніми чи виникали після розвитку клініки ІМ. У 3 пацієнтів клініка інфекційного мононуклеозу виникла на 3-6 днів раніше за менінгоенцефаліт, в 1 – відбувалася одночасна поява симптомів обох захворювань, в 1 дитини ознаки ВЕБ-патології ЦНС випереджали розвиток ІМ. 1 хворий мав ІМ в анамнезі. Цікавий факт наявності травм голови напередодні захворювання на гостру форму менінгоенцефаліту у 5 (19,2 %) хворих. Імовірно, недуга мала млявий перебіг, а травма голови спровокувала появу клінічної симптоматики.

На користь хронічної форми свідчили часті перенесені ГРЗ в 11 (73,3 %) хворих, судомний компонент виявлявся у 4 (26,7 %) випадках. Перебування 6 (40,0 %) пацієнтів на диспансерному обліку у невролога з приводу неврологічних захворювань невстановленої етіології (вегетосудинна дистонія, невроз нав'язливих станів), виявлення судом (епілепсії) в анамнезі у 5 (33,3 %) хворих та попереднє лікування 4 (26,7 %) дітей з приводу менінгоенцефаліту спонукало нас припустити у них хронічну форму захворювання.

Анамнестичні відомості про перенесені ангіни, лімфаденопатію, хронічний тонзиліт, аденоїдит реєструвалися з однаковою частотою у хворих обох груп і вказували на можливість інфікування дитини вірусом Епштейна-Барр до моменту виникнення захворювання.

Були виявлені деякі клінічні особливості для кожної форми недуги. Загальноінфекційний синдром включав підвищення температури тіла, загальне нездужання. 29 (70,7 %) пацієнтів турбував субфебрилітет тривалістю від 3 до 14 днів, а при хронічній млявоперебігаючій формі менінгоенцефаліту – від 3 міс. до 5 років. У 10 (24,4 %) випадках гострої форми захворювання спостерігався підйом температури до фебрильних цифр, у 2 (13,3 %) хворих на хронічну форму ВЕБ-менінгоенцефаліту клінічна картина розвивалася на фоні нормальної температури тіла.

Порушення свідомості як прояв загальномозкового синдрому спостерігалося у 26 (63,4 %) випадках захворювання на ВЕБ-менінгоенцефаліт. Найчастіше – у 15 (36,6 %) дітей – відмічався легший ступінь порушення свідомості – загальмованість, що траплялося майже з однаковою частотою як при гострій, так і при хронічній формі недуги. Кома та сопор спостерігалися в 11 (26,8 %) пацієнтів, вони були характерними для гострої форми менінгоенцефаліту. У 15 (36,6 %) випадках ВЕБ-менінгоенцефаліту свідомість була збережена.

Судоми були найхарактернішою ознакою клінічного перебігу ВЕБ-менігоенцефалітів і мали велике розмаїття клінічних проявів. У хворих

обох груп визначалися великі генералізовані судомні напади – у 15 (57,7 %) проти 6 (40,0 %) дітей, та фокальні (джексонівські, адверсивні тощо) судоми – 9 (34,6 %) і 4 (26,7 %) випадки. Для 8 (53,3 %) пацієнтів з хронічною формою менінгоенцефаліту були характерні малі генералізовані судоми (прості та атонічні напади, міоклонії) ($p<0,05$).

У період розпалу на перший план виступала вогнищева неврологічна симптоматика (табл. 2).

Таблиця 2

Вогнищеві неврологічні симптоми, характерні для менінгоенцефалітів

Симптом	Гостра форма (n=26)		Хронічна форма (n=15)		p
	абс. число	%	абс. число	%	
Пірамідна симптоматика:	26	100,0	13	86,7	>0,05
Геміпарези (плегія)	12	46,1	3	20,0	<0,05
Анізорефлексія, зміна тонусу м'язів, патологічні знаки	14	53,8	10	66,7	>0,05
Екстрапірамідні симптоми (тремор, психопатологічні розлади)	6	23,1	11	73,3	<0,001
Ураження окорухових нервів	19	73,1	6	40,0	<0,05
Ураження лицевого нерва	11	42,3	2	13,3	<0,05
Ураження бульбарних нервів	6	23,1	0	0	<0,05
Порушення вищих коркових функцій	7	26,9	6	40,0	>0,05
Атаксія	13	50,0	4	26,7	>0,05

Для гострої форми ВЕБ-менінгоенцефаліту було характерне ураження черепних нервів і виражена пірамідна симптоматика (геміпарези). Хронічна форма ВЕБ-менінгоенцефаліту характеризувалась наявністю екстрапірамідної симптоматики (тремор, хореоатетоз тощо), яка визначалася в 11 (73,3%) хворих. Емоційні порушення та психопатологічні розлади за типом галюцинацій, страхів як прояв екстрапірамідної симптоматики спостерігалися в 11 (73,3 %) хворих на хронічну форму ВЕБ-менінгоенцефаліту ($p<0,001$).

Негруба пірамідна симптоматика (анізорефлексія, зміна тонусу м'язів, патологічні знаки), порушення вищих коркових функцій (афазія, апраксія) та атаксія визначалися у пацієнтів обох груп і не були характерними для тієї чи іншої форми захворювання.

Остаточний діагноз менінгоенцефаліту встановлювали на підставі змін у головному мозку, виявлених на МРТ (табл. 3). 1 хворому через тяжкість стану МРТ не проводилася.

Таблиця 3

Патологічні зміни структури головного мозку за даними МРТ

Ознака	Гостра форма (n=25)		Хронічна форма (n=15)		p
	абс. число	%	абс. число	%	
Гіпотрофія кори головного мозку	2	8,0	13	86,7	<0,001
Ознаки зовнішньої гідроцефалії	13	52,0	15	100	<0,001
Набряк слизових оболонок пазух носа	11	44,0	2	13,3	<0,05
Ураження підкоркових ядер та білої речовини головного мозку	18	72,0	1	6,7	<0,001
Запалення арахноїдальних оболонок	7	28,0	1	6,7	<0,05
Запалення стовбура мозку	6	24,0	0	0	<0,05
Розширення шлуночків	4	16,0	11	73,3	<0,001
Перивентрикулярний гліоз	1	4,0	5	33,3	<0,05
Дистофія мозочка, білої речовини	0	0	5	33,3	<0,001

Для гострої форми ВЕБ-менінгоенцефаліту було характерне ураження підкоркових ділянок та білої речовини головного мозку – 18 (72 %) випадків, а також стовбура головного мозку – 6 (24 %) хворих. Залучення у запальний процес арахноїдальної оболонки свідчило про наявність арахноїдиту у 7 (28,0 %) пацієнтів. Ознаки набряку слизових оболонок основних та придаткових

пазух носа визначалися в 11 (44 %) хворих на гостру форму менінгоенцефаліту. Слід зазначити, що у деяких випадках гострого менінгоенцефаліту клінічна картина захворювання випереджала появу патологічних змін на МРТ головного мозку.

Для хронічної форми ВЕБ-менінгоенцефаліту були характерні ознаки гіпотрофії кори головного мозку – 13 (86,7 %) хворих, внутрішньої – 11 (73,3 %) та зовнішньої – 15 (100 %) гідроцефалії, формування перивентрикулярного гліозу – 5 (33,3 %) та дистрофії різних структур головного мозку – 5 (33,3 %) випадків ($p<0,05$).

З метою ілюстрації гострої форми ВЕБ-енцефаліту наводимо клінічний приклад історії хвороби № 5274.

Хворий З.А., 5 років, поступив до відділення нейроінфекцій на 5-й день хвороби зі скаргами на підвищення температури тіла до 38 °С, короткочасну втрату свідомості.

Захворювання почалося з підвищення температури тіла до субфебрильних цифр, яке трималося протягом 5 днів, незважаючи на проведене лікування (нурофен). На 5-й день від початку хвороби на фоні гіпертермії вперше в житті спостерігався випадок втрати свідомості з судомами мімічних м'язів (перекошування обличчя вправо), виділенням піни з рота, розвитком після нападу лівобічного геміпарезу та парезу мімічних м'язів.

В анамнезі життя особливих відхилень не виявлено. Зрідка дитина хворіла на ГРЗ.

При госпіталізації загальний стан хворого тяжкий за рахунок вогнищевої симптоматики. Свідомість збережена, але дитина млява, сонлива. Визначаються ознаки вираженого лівобічного геміпарезу, моноплегії лівої руки та парезу мімічних м'язів зліва за центральним типом. Виявлялася чітка девіація язика вліво. Головний біль хворий заперечував. Менінгеальні знаки від'ємні, проведене дослідження спинномозкової рідини показало, що ліквор інтактний.

Методом ІФА були виявлені маркери ранньої фази ВЕБ у крові (EBV VCA IgM). Методом ПЛР у спинномозковій рідині виявлена ДНК ВЕБ. Результати дослідження ліквору на наявність ДНК ВПГ, ЦМВ, VZV, ВГЛ-6, ВГЛ-8, хламідії, ентеровіруси – негативні. Проведення МРТ головного мозку виявило наступні зміни (мал. 1). На серії томограм у речовині головного мозку у правій гемісфері у підкорковій зоні, зоні головки капсули та підкоркових ядер визначається ділянка ураження без чітких контурів з високоінтенсивним МР-сигналом у T_2 і низьким у T_1-зведених зображеннях. У білій речовині головного мозку справа перивентрикулярно визначаються вогнища ураження з перифокальним набряком розміром до 7-10 мм у діаметрі. Шлуночкова система незначно розширена, з непрямими ознаками підвищення тиску ліквору, правий боковий шлуночок злегка притиснутий, зрушення серединних структур не виявлено. Зовнішні субарахноїдальні простори правої гемісфери з підвищенням МР-сигналу. Помірно розширені базальні арахноїдальні простори. Висновок: вогнищеве ураження правої гемісфери мозку, що має характер запалення. Енцефаліт.

Клінічний діагноз: Енцефаліт, зумовлений ВЕБ (підтверджено ІФА, ПЛР), гостра форма.

Після проведеного комплексного лікування, включаючи курс противірусної терапії, пацієнт був виписаний з клініки з одужанням.

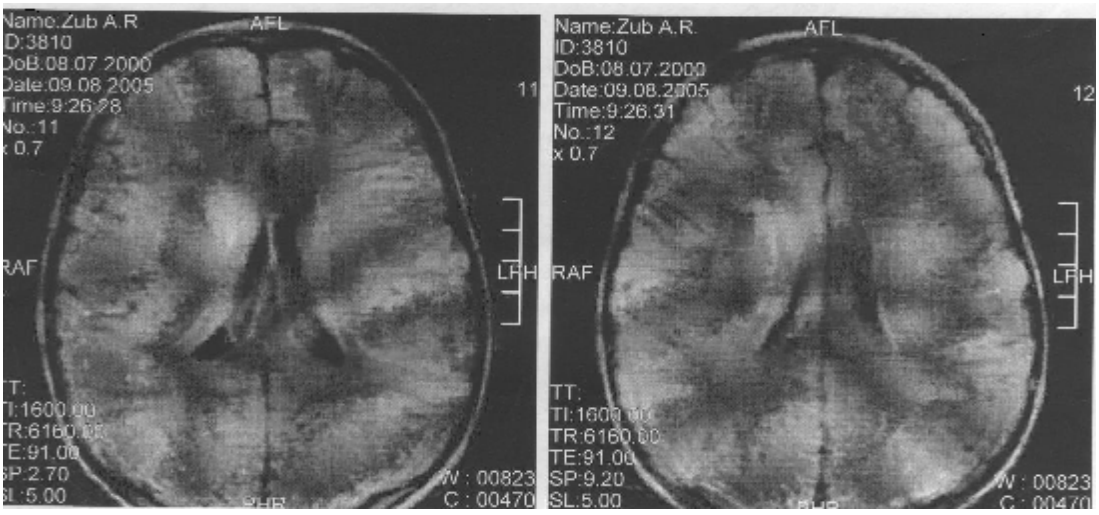

Мал. 1. Томограма головного мозку хворого З.А. від 09.08.2005 р.

Âèñíîâêè

1. Одним з проявів ВЕБ-інфекції у дітей є ураження нервової системи у вигляді менінгоенцефаліту, який може мати гостру та хронічну форму.

2. Найчастіше ВЕБ-менінгоенцефаліт є проявом реактивації хронічної ВЕБ-інфекції, лише у 6 (14,6 %) випадках діагностовано первинну ВЕБ-інфекцію. Для первинної ВЕБ-інфекції характерне виявлення у сироватці крові маркерів ранньої фази (EBV VCA IgM, EBV EA IgG) за відсутності маркерів пізньої фази (EBV NA IgG). Для активної хронічної ВЕБ-інфекції обов'язковою умовою було виявлення поряд з маркерами ранньої фази маркерів пізньої фази (EBV NA IgG).

3. Діагноз ВЕБ-енцефаліту базується на комплексному обстеженні. Поєднання клінічних симптомів з виявленими маркерами до ВЕБ та змінами на МРТ підтверджують діагноз енцефаліту. Обов'язковим методом діагностики менінгоенцефаліту є МРТ головного мозку, яка дозволяє виявити патологічне вогнище і провести диференційний діагноз з іншими ураженнями центральної нервової системи.

Ëiòåðaòóða

1. Возіанова Ж.І., Глей А.І. Інфекційний мононуклеоз як поліетіологічне захворювання // Сучасні інфекції. – 2004. – № 2. – С. 37-41.

2. Ebell M.H. Epstein–Barr virus infectious mononucleosis // Am. Family Physician. – 2004. – V. 70, № 7. – P. 1279-1287.

3. Крамарев С.А., Литвиненко Н.Г., Палатная Л.О. Эпштейна-Барр вирусная инфекция у детей // Современная педиатрия. – 2004. – № 4. – С. 105-109.

4. Ходак Л.А., Стариков В.И. Герпесвирусы и ассоциированные с ними онкозаболевания // Междунар. мед. журн. – 2001. – № 3. – С. 74-77.

5. A role of late Epstein-Barr virus infection in multiple sclerosis / Haahr S., Plesner A.M., Vestergaard B.F. et al. // Acta Neurol. Scand. – 2004. – V. 109. – P. 270-275.

6. Кононенко В.В. Епштейна–Барр інфекція з ураженням нервової системи: клініка, діагностика, класифікація та лікування // Укр. нейрохірург. журн. – 2003. – № 1. – С. 105-110.

PECULIARITIES OF COURSE OF EBV-MENINGOENCEPHALITIS IN ÑHILDREN

O.A. Rzhevska, L.A. Khodak

SUMMARY. In the clinics of EBV-meningoencephalitis, 2 forms of disease are selected – acute and chronic. Diagnostic peculiarities for each of forms of disease are revealed, including anamnesis, clinical and MRI-information.

Key words: *EBV-infection, meningoencephalitis, MRT.*

© Колектив авторів, 2009
УДК 579.61:616.34-00-8.6-078

С.А. Деркач, А.І. Носатенко, І.А. Воронкіна, С.С. Руденко, Ю.В. Шатіло, О.В. Коцар, І.А. Крилова

Ê Î ÐÅÊÖ²ß Ì ²ÊÐ Î ÔË Î ÐÈ ÊÈ ØÅ× Í ÈÊÓ Ä²ÒÅÉ Ï ²ÑËß ÇÀÕÂ Î Ð Þ ÂÀ Í Ü, ÀÑ Î Ö²É Î ÂÀ Í ÈÕ Ç Ï Î ÐÓ ØÅ Í Íß Ì É Î Ã Î Á² Î ÖÅ Í Î ÇÓ

ДУ «Інститут мікробіології та імунології ім. І.І. Мечникова АМН України» (м. Харків),
Харківський державний медичний університет

Досліджена ефективність запропонованої схеми корекції дисбіозу кишечнику дітей після перенесення захворювань інфекційного та неінфекційного ґенезу. Встановлено, що комбінована корекція з поетапним застосуванням специфічних бактеріофагів, двох видів фітосорбентів (екстралакт, мультисорб, еубікор) у поєднанні з пре- (одного з таких як хілак, нормазе, дуфалак) і пробіотиками (одного з таких як