

© Незгода І.І., Бобрук С.В., 2016
 УДК 616-07:616-022.7.-053.2
 DOI

І.І. Незгода, С.В. Бобрук

КЛІНІКО-ЛАБОРАТОРНА ХАРАКТЕРИСТИКА ПРОЯВІВ ІНФЕКЦІЙНОГО МОНОНУКЛЕОЗУ У ДІТЕЙ

Вінницький національний медичний університет ім. М.І. Пирогова

Висвітлено клініко-лабораторні особливості перебігу інфекційного мононуклеозу у дітей у період з березня по липень 2015 р., з урахуванням етіологічного чинника, клініки та даних імунологічних досліджень слизової оболонки орофарингеальної зони.

Ключові слова: інфекційний мононуклеоз, діти, герпетична інфекція, вірус Епштейна-Барр, цитомегаловірус, тонзиліт, бактерійна мікрофлора.

Початок XXI століття характеризується зміною екологічної ситуації. Разом з нею змінюються етіологічні чинники, що спричиняють інфекційний процес. Поряд з відомими вірусами та бактеріями з'явилися нові збудники: мікоплазми, хламідії, пневмоцисти та ін. Значне місце в цьому списку займають віруси герпеса. На сьогодні відомо понад 100 представників родини герпесвірусів, але тільки 8 із них виділені з організму людини [1]. В процесі еволюції вірус набув певних біологічних властивостей, які зумовлюють особливості клінічної симптоматики. Перш за все, це пожиттєве персистування в організмі інфікованого, друге – убіквітарність: він може знаходитися в усіх середовищах організму людини. Далі, це пантропність у вигляді клінічної маніфестації ушкодження різних органів і систем. У фазі активної реплікації віруси виробляють білки, які блокують імунокомпетентні клітини, що координують і направляють імунну відповідь. Одним із проявів герпетичної інфекції є інфекційний мононуклеоз (ІМ). Захворюваність на цю патологію невпинно зростає, в Україні протягом останніх 20 років вона збільшилася більше ніж удвічі. ІМ часто має атипичний чи латентний перебіг, характеризується низкою симптомів, які маніфестують в умовах первинного та вторинного імунодефіциту. Полісимптомність цієї нозології, складність диференційної діагностики, багатогранність клініки часто створюють труднощі при постановці правильного діагнозу та виборі оптимальної тактики лікування [2].

До останнього часу розвиток ІМ пов'язували винятково з вірусом Епштейна-Барр (EBV), рівень інфікованості яким дорослого населення України – майже 100 %, а

дитячого – більш ніж 50 % [3]. По мірі розширення діагностичних можливостей стало зрозумілим, що подібні патологічні зміни, окрім EBV, можуть спричиняти й деякі інші представники родини герпесів – цитомегаловіруси (CMV), віруси герпесу людини 6 типу (HHV6), віруси герпесу людини 7 типу (HHV7).

Первинна репродукція збудників хвороби відбувається в епітеліоцитах ротоглотки та навколоушних слинних залозах. Відомо, що в процесі репродукції вірусу Епштейна-Барр не чинять деструктивного впливу на клітини. У розвитку місцевого запалення слизової оболонки орофарингеальної зони важливу роль відіграє опортуністична бактерійна мікрофлора, що завжди щільно заселяє слизові оболонки ротоглотки [4, 5]. Активізація умовно-патогенних бактерій можлива, вочевидь, завдяки дисбалансу механізмів місцевого захисту слизових [6]. Тому виникла нагальна потреба вивчення стану місцевого імунітету слизової оболонки орофарингеальної зони у хворих на ІМ, який, ймовірно, сприяє активізації бактерійної мікрофлори та розвитку хвороби.

Пацієнти і методи

Дослідження проводилися на базі кафедри дитячих інфекційних хвороб. Під спостереженням знаходились 45 дітей віком від 1 до 17 років, що перебували на лікуванні у Вінницькій обласній дитячій клінічній інфекційній лікарні з приводу інфекційного мононуклеозу, залозисто-ангінозної форми середнього ступеня тяжкості, за період з березня по липень 2015 р.: 17 дівчат (38 %) та 28 хлопчиків (62 %). Вікова структура дітей, що знаходились під спостереженням, виглядала таким чином: діти від 1 до 3 років склали 29 % (13), від 4 до 6 р. – 38 % (17), від 7 до 17 р. – 33 % (15 дітей). Дітей включали в дослідження рандомізовано по мірі їх поступлення до стаціонару. Діагноз встановлювали на основі клініко-лабораторних досліджень (повний клінічний огляд, загальний аналіз крові, загальний аналіз сечі, біохімічне дослідження крові та УЗД органів черевної порожнини).

Основний етіологічний чинник хвороби встановлювали за допомогою імуноферментного аналізу (ІФА) шляхом визначення в сироватці крові IgM VCA, IgG VCA,

EA, EBNA, IgM CMV, IgG CMV, IgM HHV6, IgG HHV6 та з використанням молекулярно-генетичного методу (полімеразна ланцюгова реакція – ПЛР) визначали ДНК EBV, CMV та HHV6. У хворих з ознаками тонзиліту проводили бактеріологічне дослідження слизу з поверхні горлових мигдаликів. Ідентифікацію виділених культур факультативно-аеробних бактерій проводили за сукупністю морфологічних, культуральних та біохімічних ознак. Рівень місцевого імунітету оцінювали у 45 дітей за допомогою дослідження концентрації лактоферину, α -інтерферону-1 та секреторного імуноглобуліну sIgA (на 1-й та 14-й день від поступлення до стаціонару) в орофарингеальному секреті. Для дослідження використовували метод радіальної імунодифузії по Манчіні (1963).

Результати досліджень та їх обговорення

На догоспітальному етапі 31 дитина (68 %), що входили в групу дослідження, мали хибний діагноз «Тонзиліт». В якості невірних діагнозів виступала лихоманка нез'ясованої етіології, яка була виставлена 5 дітям (12 % хворих). З діагнозом «ГРВІ» та «Грип» були госпіталізовані 6 дітей (13 %). Лише 3 хворим (7 %) при вступі до стаціонару був виставлений діагноз ІМ на догоспітальному етапі. Слід зазначити, що 39 % дітей (18 хворих) вступали до стаціонару в перші три доби від початку хвороби, 35 % (16) зверталися за допомогою на 4-6-й день і 26 % обстежених (11) – пізніше 6-ї доби від появи перших клінічних проявів захворювання.

Основними клінічними ознаками ІМ є гарячка, лімфаденопатія, тонзиліт у поєднанні з фарингітом, збільшення селезінки та печінки, характерні зміни в формулі крові. Захворювання проявлялось лихоманкою, млявістю, загальною слабкістю, блідістю шкірних покривів, зниженням апетиту.

Гарячка є найбільш постійною ознакою ІМ. Підвищення температури до максимальних значень в обстежених пацієнтів мало місце впродовж 7-12 діб, середня температура тіла досягала позначки ($37,9 \pm 0,2$) °С. Після закінчення гострого періоду хвороби спостерігався тривалий субфебрилітет (табл. 1). Симптоми інтоксикації мали місце в середньому 5-7 діб.

Одним з яскравих проявів захворювання був тонзиліт, який мав місце у 100 % хворих. У більшості пацієнтів виявляли гіперемію і збільшення мигдаликів із нашаруваннями біло-жовтого кольору, що не виходили за межі мигдаликів. З них у 66 % дітей (29 хворих) тонзиліт був лакунарний, у 24 % (11) – фолікулярний та у 10 % (5) – катаральний (табл. 1). Всі діти скаржилися на утруднене носове дихання, яке не полегшувалося застосуванням судинно-звужуючих крапель, а у 80 % обстежуваних (36 дітей) батьки відмічали ще й нічний храп.

Таблиця 1

Характеристика клінічних проявів ІМ у дітей

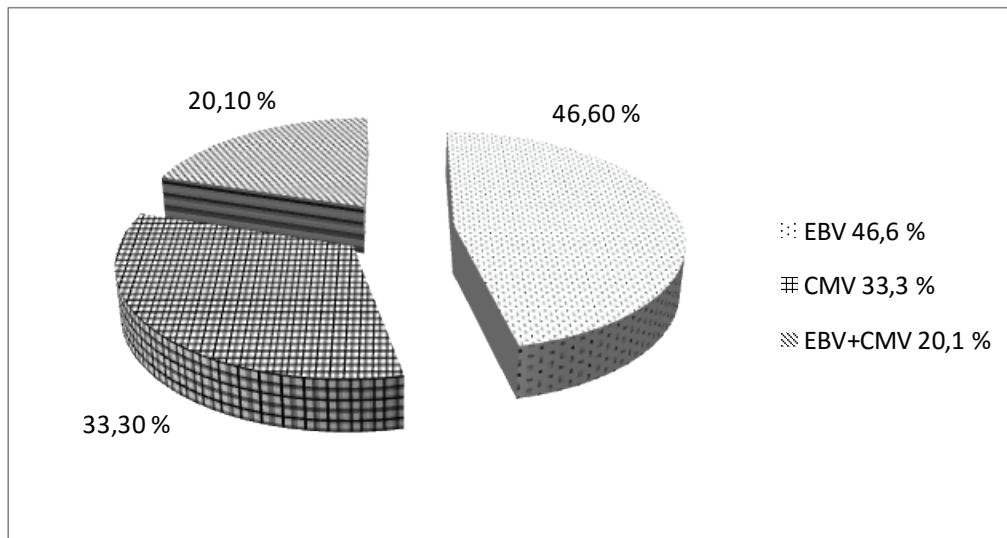
Симптом	Характеристика симптому	n=45	
		абс. число	%
Гарячка	37-38 °С	19	43
	38-39 °С	26	57
Тонзиліт	Катаральний	5	10
	Лакунарний	29	66
	Фолікулярний	11	24
Гіпертрофія мигдаликів	1-го ступеня	19	43
	2-го ступеня	15	33
	3-го ступеня	11	24
Лімфаденіт	Всіх груп	42	94
Гепатомегалія	+1-3 см	40	89
Спленомегалія	+0,5-1,5 см	33	73

У значній кількості хворих – 42 дітей (94 %) спостерігали лімфаденопатію. В першу чергу симетрично збільшувалися задньо- і передньошийні лімфатичні вузли до 2-3 см в діаметрі. При пальпації вони були помірно болючі, еластичні, рухливі та не спаяні між собою. Одним із класичних проявів ІМ є збільшення селезінки та печінки. У 89 % обстежених (40 хворих) спостерігали гепатомегалію, в 73 % випадків (33 дитини) мала місце спленомегалія.

Гематологічні зміни при ІМ характеризуються лейкоцитозом, абсолютним та відносним лімфоцитозом та появою атипичних мононуклеарів. У процесі наукового дослідження встановлено, що в загальному аналізі крові у 76,0 % обстежених (34 дитини), хворих на ІМ, спостерігався лейкоцитоз, у 16 % (7 дітей) – лімфоцитоз, у 77,4 % пацієнтів в аналізі крові були атипичні мононуклеари: від 1-5 % у 6 дітей (13 %), 5-10 % – у 14 дітей (31 %) та більше 10 % було виявлено у 20 дітей (45 %). І тільки в 11 % обстежених (5 дітей) атипичних мононуклеарів не виявляли.

Поліморфізм клінічних проявів ІМ обумовлений, перш за все, індивідуальною особливістю імунної відповіді, а також специфічною тропністю збудників захворювання до ретикуло-ендотеліальної та лімфатичної системи.

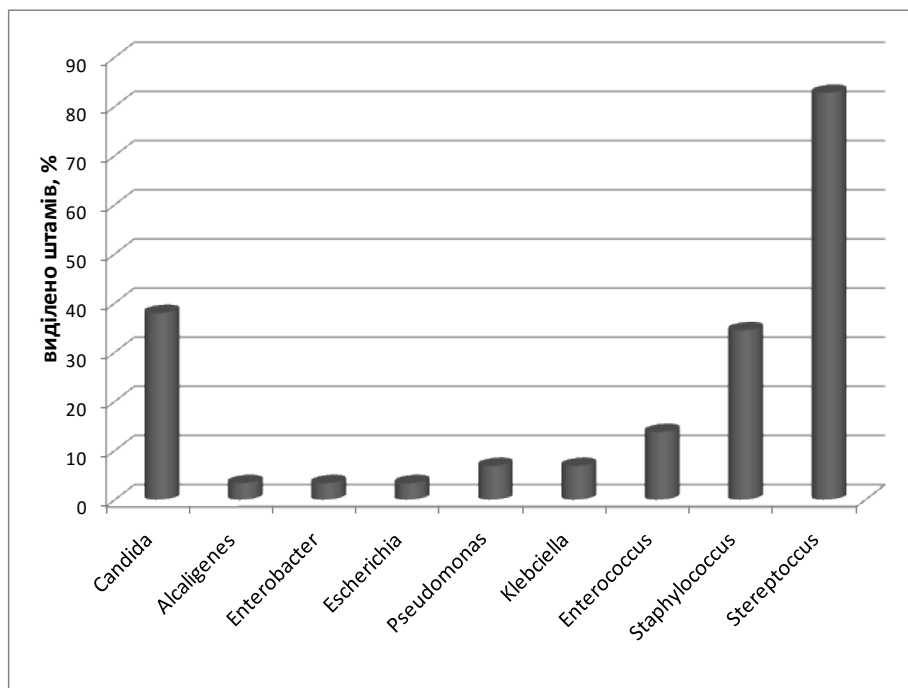
Шляхом визначення специфічних IgM (CMV, EBV, HHV6) у сироватці крові методом ІФА та за допомогою ПЛР в обстежуваних дітей було ідентифіковано етіологічний чинник ІМ. У 46,6 % обстежених (21 дитина) збудниками захворювання були віруси EBV. У третини хворих (33,3 %, 15 дітей) був типовий CMV. Лабораторні показники 20,1 % обстежених свідчили про наявність ко-інфекції, обумовленої двома названими видами вірусів (EBV+CMV) (мал. 1).



Мал. 1. Етіологічна структура ІМ в обстежених дітей.

У мікробному пейзажі слизу з горлових мигдаликів хворих ІМ переважала грампозитивна кокова мікрофлора (мал. 2). У 93,6 % обстежених з досліджуваного матеріалу виділялись представники роду *Streptococcus*. У 38 % випадків (17 дітей) це були монокультури з щільністю колонізації від 1 млн до 100 млн колонієутворюючих одиниць на 1 мл секрету (КУО/мл). У решти випадків стрептококи були у складі мікробних асоціацій: в 20,7 %

– із стафілококами, у 13,8 % – з грамнегативними паличками. Другими по частоті виділення були стафілококи. Вони виділені у 34,5 % обстежених (16 дітей). З їх числа рівно половина були коагулазонегативними. Решта за всіма ознаками належали до виду *S. aureus*. У 13,8 % хворих горлові мигдалики були колонізовані ентерококами в асоціації з грамнегативними бактеріями чи кандидами.



Мал. 2. Мікробний пейзаж слизу з горлових мигдаликів у хворих на ІМ.

ОРИГІНАЛЬНІ ДОСЛІДЖЕННЯ

Грамнегативна факультативно-аеробна паличкова флора в асоціаціях з коковою мікрофлорою та кандидами виділена у 24 % обстежених. З їх числа по 3,4 % приходилось на представників родів *Escherichia*, *Enterobacter* та *Alkaligenes*. З частотою 6,9 % виділялись бактерії родів *Pseudomonas* та *Klebsiella*.

Привертає увагу висока частота виділення дріжджоподібних грибів роду *Candida*, яка сягнула 38 %. У 20,7 % випадків гриби *Candida* виділялись в асоціації зі стрептококами, в решті випадків – із стафілококами,

ентерококами чи грамнегативними паличками. Щільність колонізації слизової оболонки грибами була невисокою і коливалась в межах від 10^2 до 10^4 КУО/мл.

З'ясували особливості клінічної симптоматики ІМ. Нами було визначено та проаналізовано деякі показники місцевого імунітету у дітей, хворих на ІМ, які можуть впливати на перебіг хвороби. Результати імунологічного дослідження орофарингеального секрету спостережуваних дітей показали, що показники місцевого імунітету при цьому захворюванні зазнають суттєвих змін (табл. 2).

Таблиця 2

Показники місцевого імунітету орофарингеального секрету у дітей, хворих на ІМ

Показник	Одиниця вимірювання	Норма	При вступі (M±m)	Через 14 днів (M±m)
			n=45	n=45
Лактоферин	нг/мл	600-900	4495,2±125,0	5451,2±117,0
α-Інтерферон-I	пг/мл	10-15	24,8±35,0	12,4±28,0
slgA	г/л	0,5-2,5	0,238±0,015	0,217±0,012

Про порушення в системі регуляції функції імунітету свідчить істотне зменшення slgA у секреті слизових оболонок орофарингеальної зони. При надходженні до стаціонару і через 14 діб перебування у стаціонарі цей показник залишався стало зниженим і дорівнював (0,238±0,015) та (0,217±0,012) г/л відповідно порівняно зі здоровими дітьми. Причиною зменшення цієї важливої складової місцевого захисту може бути вірусне ураження В-лімфоцитів, диференціація яких у плазматичні клітини є обов'язковим етапом синтезу імуноглобулінів. Крім того, дефіцит slgA обумовлений функціонально неповноцінністю уражених герпесвірусами епітеліоцитів, у яких завершується формування секреторних антитіл під час транскитозу. Наслідком означених змін стає збільшення колонізаційної активності бактерійної мікрофлори та можливість хронізації запального процесу.

Вектор змін ще одного важливого показника стану місцевого імунітету – лактоферину – мав протилежну спрямованість. Його рівень у дітей, що входили в групу спостереження, складав у середньому (4495±125) нг/мл, що майже в 5 разів перевищував норму і тримався на високому рівні протягом всієї хвороби та при клінічному одужанні. Подібні зміни є свідченням значного пошкодження тканин, активної дегрануляції нейтрофілів під впливом бактерійних токсинів. Відомо, що лактоферин, крім прямої протибактерійної та противірусної дії, здатен створювати протизапальний ефект шляхом пригнічення синтезу прозапальних інтерлейкінів. Збільшення його кількості у секреті в ході розвитку інфекційного про-

цесу націлене на компенсацію уже існуючих дефектів місцевого захисту та зменшення імунообумовленої альтерації тканин.

Важливим показником місцевого противірусного захисту слизових оболонок є кількість у секреті α-інтерферону-I. У дітей, хворих на ІМ, при поступленні до стаціонару цей показник в орофарингеальному секреті складав у середньому (24,8±35,0) пг/мл, що удвічі перевищувало показники норми. Відомо, що інтерферони блокують реплікацію вірусів і захищають від зараження сусідні клітини, а синтез цих білків у клітинах індукується вірусною інфекцією. Тому підвищення кількості α-інтерферону-I в орофарингеальному секреті хворих на ІМ є цілком очікуваним. В момент клінічного одужання (через 14 днів від поступлення до стаціонару) за наявності запальних показників рівень α-інтерферону-I нормалізувався і складав 12,4 пг/мл, що може свідчити про зменшення вірусного навантаження.

Узагальнюючи зазначене вище, слід констатувати, що у дітей, хворих на ІМ, внаслідок вірусного ураження страждають механізми місцевого захисту слизової оболонки орофарингеальної зони, активується умовно-патогенна бактерійна мікрофлора цього біотопу. Результатом подібних змін стає обов'язкове виникнення проявів місцевого запалення.

Висновки

1. На сучасному етапі збудниками інфекційного монуноуклеозу у переважній кількості дітей (46,6 %) є EBV. CMV є причиною хвороби у 33,3 % обстежених хворих. У 20,1 % випадків ІМ може бути обумовлений асоціацією вірусів (EBV+CMV).

2. Клінічна картина інфекційного мононуклеозу у дітей на сучасному етапі характеризується симптомокомплексом: високою температурою тіла, явищами тонзиліту та фарингіту, системною лімфаденопатією, гепатоспленомегалією. При лабораторному дослідженні крові у переважній кількості хворих (76 %) характерні лейкоцитоз та поява атипівих мононуклеарів (у 77,4 % обстежених).

3. У розвитку фарингіту та тонзиліту у дітей, хворих на інфекційний мононуклеоз, бере участь бактерійна умовно-патогенна мікрофлора, що щільно колонізує слизову горлових мигдаликів. У видовому складі збудників переважають мікроорганізми родів *Streptococcus* (93,6 %), *Staphylococcus* (34,5 %) та гриби *Candida* (38,0 %).

4. Показники стану місцевого імунітету орофарингального секрету при інфекційному мононуклеозі вказують на наявність значного вірусного навантаження (підвищення лактоферину та α -інтерферону 1), порушення в системі регуляції функції імунікомпетентних клітин та недостатність місцевого імунітету.

Література

1. Инфекционный мононуклеоз у детей, ассоциированный с вирусами герпеса 4-го и 5-го типов / под ред. Е.Б. Касымова, О.А. Башкина, Х.М. Галимзянова, С.Ж. Неталиева // Инфекционные болезни. – 2012. – № 3. – С. 44-47.
2. Возіанова Ж.І. Інфекційний мононуклеоз, спричинений вірусом Епштейна-Барр / Ж.І. Возіанова, А.І. Глей // Мистецтво лікування. – 2005. – № 5 (21). – С. 35-42.

3. Виговська О.В. Аспекти патогенезу хронічної форми Епштейна-Барр вірусної інфекції у дітей / О.В. Виговська, С.О. Крамарев, Н.М. Тарадій // Актуальні проблеми педіатрії: VII Конгрес педіатрів України (11-13.10.2011, Київ). – К., 2011. – С. 213-218.

4. Анненкова І.Ю. Клініко-патогенетична характеристика уражень печінки при інфекційному мононуклеозі у дітей: автореф. дис. ... канд. мед. наук / І.Ю. Анненкова. – Харків, 2011. – 23 с.

5. Маянский А.Н. Патогенетическая микробиология: руководство / А.Н. Маянский. – Н. Новгород: Изд-во НГМА, 2006. – С. 371-386.

6. Савичук Н.О. Ефективність методів комплексної терапії хронічної кандидо-герпетичної інфекції порожнини рота у дітей / Н.О. Савичук // Современная стоматология. – 2012. – № 4. – С. 79-84.

CLINICAL-LABORATORY DESCRIPTION OF INFECTIOUS MONONUCLEOSIS DISPLAYS IN CHILDREN

I.I. Nezhoda, S.V. Bobruk

SUMMARY. *The article highlights clinical and laboratory features of course of infectious mononucleosis in children, in the period from March to July 2015, taking into account the etiological factor, clinical data and immunological studies of the mucosa of the oropharyngeal zone.*

Key words: *infectious mononucleosis, children, herpes infection, virus Epstein-Barr, cytomegalovirus, tonsillitis, bacterial microflora.*

Отримано 9.03.2016 р.

ШАНОВНІ ЧИТАЧІ!

Всеукраїнський науково-практичний медичний журнал «Інфекційні хвороби» додатково включений до найдавнішої у США і найбільшої міжнародної наукометричної бази Ulrichswebemotji-8482 Global Serials Directory, яка описує світовий потік серійних видань (популярних і наукових журналів) з усіх тематичних напрямків життєдіяльності. Зазначена база даних містить описання майже 300 тис. періодичних видань, з яких понад 200 тис. виходять у теперішній час.

Редакція журналу.