

«BIOCHEMICAL» LIVER BIOPSY IN DIAGNOSTICS OF LIVER FIBROSIS AND CIRRHOSIS (Part I)

A.M. Bondarenko

SUMMARY. The methods of implementation of most popular in our country of noninvasive fibrotests, which are the valuable alternative of punction liver biopsy are exposed. Mathematical formulas for such calculation in our country until now «closed», that is explained the commercial use of these tests, and consequently calculations are the patented copyright and make the so-called «commercial secret».

However got all materials are from the opened English-language sources, and that is why their use is absolutely legal and violates nobody rights. Marked simple mathematical formulas will allow even patients independently, using information of laboratory researches, to expect the results of noninvasive fibrotests.

Key words: *nonivasive fibrotests, mathematical calculation.*

Отримано 11.02.2013 р.

Продовження статті у № 3(73)'2013.

© Сотник Ю.О., Зайцев І.А., Сотник Ю.П., Латарцева Л.М., 2013
УДК 616-002.951-071:616.89-008.441.33-036.88

Ю.О. Сотник, І.А. Зайцев, Ю.П. Сотник, Л.М. Латарцева ПОМИЛКИ В ПОСТМОРТАЛЬНІЙ ДІАГНОСТИЦІ ПАРАГОНІМОЗУ В ІН'ЄКЦІЙНИХ НАРКОМАНІВ

Донецький національний медичний університет ім. М. Горького,
Донецьке обласне бюро судово-медичної експертизи

Диференційна діагностика дисемінованих уражень легень дуже складна і є актуальною проблемою як для клініцистів, так і для морфологів. У матеріалах статті представлені дані щодо запобігання помилкам при постмортальній діагностиці парагонімозу.

Ключові слова: *ін'єкційна наркоманія, парагоні- моз, легеневий гранулематоз, тальк.*

У статті, опублікованій групою авторів Донецького обласного бюро судово-медичної експертизи у збірці «Питання судової медицини та експертної практики» у 2010 р. [1], було повідомлено про виявлення 2 випадків легеневої форми парагонімозу у мешканців м. Донецька. У наступні роки (2011-20012 рр.) парагонімоз легень був виявлений ще у 10 пацієнтів, які підлягали судово-медичній експертизі. Цю патологію в жодному випадку не було діагностовано за життя хворих і на секції. Діагноз був виставлений з урахуванням мікроскопічної картини автопсійного матеріалу легень раптово померлих 10 чоловіків і 2 жінок у

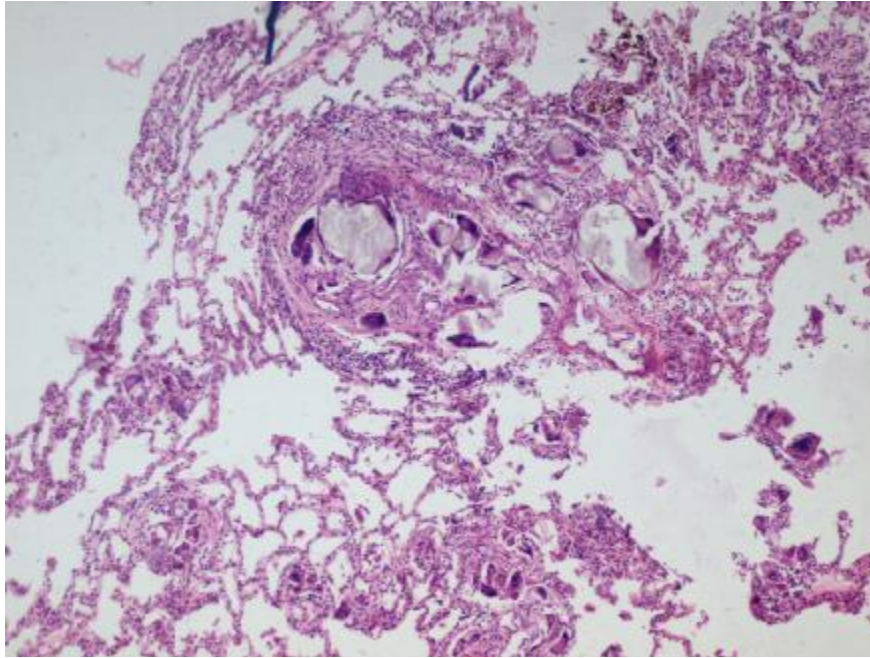
віці від 18 до 34 років. Із числа раптово померлих, які підлягали судово-медичній експертизі, 2 людини померли на вулиці, 2 – раптово вдома, 8 – у лікувальних установах у перші години після ушпиталення, в тому числі 2 – у приймальному покої при наростаючих явищах легенево-серцевої недостатності. Померлим у лікувальних установах були виставлені клінічні діагнози: гостре отруєння невстановленою речовиною (4 випадки), кома нез'ясованої етіології (2), двобічна негоспітальна пневмонія. Анамнез розвитку захворювання у всіх випадках був невідомим і зібрати його через тяжкість стану при ушпиталенні було неможливо. У направленнях на судово-медичне дослідження шляхом інформації, отриманої оперативно-слідчим шляхом, було зазначено, що ці особи при житті тривалий час вживали внутрішньовенно наркотичні препарати, а у двох із них при житті було діагностовано ВІЛ-інфекцію.

При дослідженні трупів було виявлено виражене венозне повнокров'я органів, набряк легень

ОГЛЯДИ ТА ЛЕКЦІЇ

і головного мозку, темну рідку кров у порожнинах серця і великих судинах. Вогнищева патологія з боку органів у більшості випадків не була виявлена. У гістологічному матеріалі в усіх випадках мали місце ідентичні зміни у вигляді легеневого гранулематозу. Привертала увагу відсутність некрозу гранульом у всіх вивчених препаратах. У

товщі гранульом в цитоплазмі гігантських клітин і позаклітинно визначалися численні включення аморфної речовини, що при фарбуванні препаратів гематоксиліном та еозином мали блідорожевий колір. Було вирішено, що гігантські гранульоми в легеневій тканині розташовані навколо яєць трематод *paragonimus* (мал. 1).



Мал. 1. Гранульоми навколо частинок тальку у померлого М. (×100). Забарвлення гематоксилін-еозином.

Повідомлення про таке незвичайне і нове для Донецька і Донецької області захворювання викликало велику зацікавленість у лікарів-інфекціоністів і гістологів.

Так від чого ж настала смерть цих людей? Чи дійсно мав місце парагоніоз і чи став він причиною їх смерті?

Парагоніоз (*paragonimosis*) – гельмінтоз з групи трематодозів, що уражає переважно легені, інколи головний мозок та інші органи, належить до числа природно-осередкових хвороб і широко розповсюджений у країнах півдня Центральної та Східної Азії, Південно-Східної Азії, на островах Тихого океану. Осередки парагоніозу є в Індії, Шрі-Ланці, країнах Південної Америки, Західної Африки. У Росії обмежені осередки трапляються в Приморському та Хабаровському краях, Амурській області.

Біологію парагоніозу вивчив Накагава (К. Nakagawa) в 1914-1915 роках, епідеміологія і

клініка цього захворювання детально викладена в багатьох літературних джерелах [2, 3].

Основним збудником легеневого парагоніозу у людини є легенева двоустка – *Paragonimus westermani*. Остаточними хазяями паразита (джерела збудників інвазії) є свині, собаки, кішки, кабани, дикі м'ясоїдні тварини, а також людина. Вони виділяють яйця паразита в зовнішнє середовище з мокротинням (рідко з фекаліями). При попаданні яєць у водоймища з них виходять личинки-мірацидії, які проникають в тіло проміжного хазяїна – прісноводних молюсків. З мірацидій у тілі проміжного хазяїна розвиваються церкарії, які виходять з молюсків і проникають в організм прісноводних раків і крабів – додаткових хазяїв, де перетворюються на метацеркаріїв. Зараження людей відбувається при вживанні в їжу термічно необробленого інвазованого м'яса прісноводних раків і крабів – фактори передачі збудника інфекції. У літературі [2] вказується також на мож-

ливість зараження людини при вживанні термічно необроблених морепродуктів: риби, креветок, крабів. У тонкій кишці людини личинки парагонімусів виходять з оболонок і мігрують через стінку кишки в черевну порожнину, діафрагму, плевральну порожнину і легені.

У клінічній картині переважають ураження легень: болі в грудній клітці, кашель з мокротинням, нерідко кровохаркання, гарячка неправильного типу, пітливість, головні болі, слабкість. Рентгенологічно виявляють вогнищеві тіні, нерідко множинні, з ділянками просвітлення в центрі, посилення судинного малюнка, реакцію плеври, нерідко ексудативний плеврит. У крові виявляється помірна еозинофілія і лейкоцитоз, збільшення ШОЕ. Хвороба перебігає із загостреннями і ремісіями. У легенях відзначаються фіброзні зміни, кальциноз, спайковий процес у плеврі, висока ШОЕ. При тривалому перебігу хвороби розвивається легеневе серце, кахексія. Найбільш тяжким ускладненням є гематогенне занесення яєць гельмінта в головний мозок з розвитком енцефаліту, менингоенцефаліту, синдрому об'ємного ураження головного мозку (так званий церебральний парагонізм).

Ураження легень при парагоніозі рідко призводить до смерті, проте при позалегеновій локалізації гельмінтів частота ускладнень і летальність високі. Діагноз легеневого парагоніозу встановлюється на підставі клінічної картини, виявлення яєць гельмінта в мокротинні, іноді в фекаліях, а також серологічними реакціями зі специфічними антигенами.

Україна не є ендемічним осередком парагоніозу, оскільки, по-перше, в наших водоймищах відсутні відповідні проміжні і додаткові хазяї, а, по-друге, населенню України та Донецької області не властиве вживання сирих устриць, раків і крабів, за допомогою яких і відбувається зараження на парагоніоз, хоча зростаюча популярність східних страв, таких як суші, що містять сиру рибу, не виключає появу парагоніозу і серед наших мешканців. Проте немає жодного випадку виявлення парагоніозу у пацієнтів нашого регіону за життя.

А чи так часто діагностується легеневий парагонізм в ендемічних районах? Наприклад, в Примор'ї (Росія) типовий легеневий парагонізм з кістами в легенях і виділенням яєць паразита з мокротинням за 55 років спостереження був зареєстрований у людей всього близько 30 разів. Зараз роботи, присвячені парагоніозу, в При-

мор'ї, Хабаровському краї, північному Китаї припинені, оскільки протягом 7-8 років у річках немає заражених раків, та й раків взагалі – це наслідок «ракової чуми» [4].

Таким чином, в нашому регіоні не було клінічних та епідеміологічних підстав вважати обґрунтованим діагноз парагоніозу, що був встановлений при вивченні секційного матеріалу. Тому ми проаналізували отримані гістологічні дані щодо можливих несправжньо-позитивних результатів дослідження на парагоніоз.

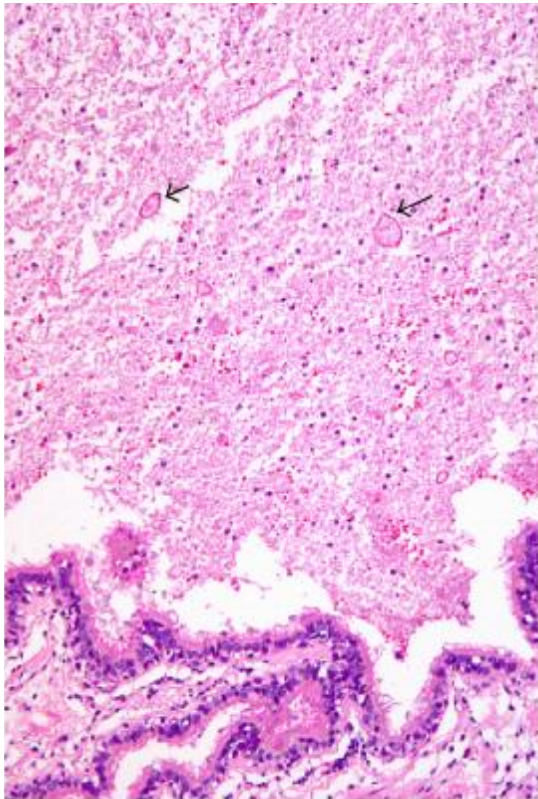
Описані в літературі гістологічні зміни при парагоніозі зводяться до розвитку в місцях осідання паразита в легенях запальних інфільтратів – гранульом діаметром від 2 до 10 см і більше (мал. 2) [5]. Приблизно з 2-го місяця у фокусах гранулематозного запалення навколо паразитів формуються фіброзно-гіалінові кісти з вмістом шоколадного кольору. У них знаходяться і дорослі особини паразита. Надалі на місці кісти при мікроскопічному дослідженні можна помітити вогнище фіброзної сполучної тканини. Кісти, які розташовані в легеневої паренхімі, можуть прориватися в бронхіоли. Їх вміст представлено кров'ю, яйцями гельмінтів і запальним ексудатом. При множинній інвазії і відсутності лікування розвивається вогнищевий або дифузний пневмосклероз, може виявлятися відкладення солі кальцію (мал. 2).

Оскільки, як це було зазначено вище, вірогідність парагоніозу у померлих була дуже низькою, слід розглянути інші чинники виникнення гранульом у легенях, що може привести нас до альтернативного діагнозу.

Гранульома – вогнищеве скупчення здатних до фагоцитозу клітин моноцитарно-макрофагального походження. Розрізняють ендogenous та екзогенні етіологічні фактори розвитку гранульом. До ендogenous факторів відносять важкорозчинні продукти пошкоджених тканин, особливо жирової тканини (мила), а також продукти порушеного обміну (урати). До екзогенних факторів, що викликають утворення гранульом, відносять біологічні (бактерії, гриби, найпростіші, гельмінти), органічні та неорганічні речовини (пил, дими і т.ін.), у т.ч. лікарські. За етіологією гранульоми ділять на дві групи: гранульоми встановленої та невстановленої етіології. Є правило, згідно з яким для уточнення нозологічної належності гранулематозу, крім традиційних методів забарвлення біопсійного матеріалу гематоксином, необхідно використовувати додаткові методи: забарвлення аурамін-родаміном, за Ціль-Нільсенном, ШІК-реак-

ОГЛЯДИ ТА ЛЕКЦІЇ

цію, реакцію Грокотта, а також культуральний, імуногістохімічний методи, методи молекулярної діагностики, які дозволяють диференціювати гранульоми при туберкульозі, мікобактеріозі, бериліозі, пухлинах легень, саркоїдозі і т. д. [6] Слід зазначити, що гістологічні препарати від померлих, що надійшли для судово-медичної експертизи, були пофарбовані тільки гематоксиліном і еозином.



Мал. 2. Розширені бронхи заповнені некротичним матеріалом та яйцями паразитів, що за морфологічними ознаками відповідають *Paragonimus westermani* (зabarвлення гематоксиліном та еозином, $\times 200$). [12]

Оскільки гранулематозне запалення може бути спричинене неорганічними й органічними частинками пилу, аерозолями, димами, суспензіями, лікарськими засобами та іншими ендogenous та екзогенними чужорідними речовинами, а всі особи, які ввійшли в досліджувану нами групу, були внутрішньовенними наркоманами, слід розглянути варіант, що виявлені гранульоми могли утворитися навколо сторонніх тіл, якщо припустити, що з метою наркотизації для внутрішньовенних ін'єкцій було використано суспензії медикаментів,

призначених для перорального застосування (метадон, бупренорфін, пентазоцин, амфетамін, барбітурати, антигістамінні засоби).

Ці препарати, як наповнювачі, містять ряд погано розчинних у воді кристалічних і волокнистих інгредієнтів: тальк, целюлозу мікрокристалічну, повідон, картопляний і кукурудзяний крохмаль. Основна патогенетична роль у формуванні легеневих гранульом відводиться тальку або гідросилікатам магнію. Введені в периферичну вену мікрокристали тальку та інші водонерозчинні інгредієнти потрапляють в судини малого кола кровообігу, в легені, де спочатку викликають обструкцію мікроциркуляторного русла, часто супроводжуються тромбозом їх просвіту, потім мігрують, пошкоджуючи ендотелій судин і судинну стінку, в навколишню периваскулярну і інтерстиціальну тканину легень. У відповідь на пошкодження навколо чужорідного матеріалу формуються гранульоми, розташовані в товщі стінок судин, периваскулярно і в інтерстиції легень, до складу яких входять багатоядерні гігантські клітини чужорідних тіл [7]. E. Croucha і A. Churg (1983) [8] описали випадок важкого масивного фіброзу легень у хворого 59 років, який 19 років страждав наркоманією і вводив внутрішньовенно різні наркотики. Фіброз легень був діагностований за 9 років до смерті. При розтині виявлено поширений гранулематоз легень у поєднанні з облітерацією судин. У гранульомах при електронній мікроскопії і спектрографічному аналізі виявлені мікрокристали целюлози, а також частинки кварцу і тальку. Останні переважали і, на думку авторів, були основною причиною гранулематозного ураження. У гранульомах були присутні макрофаги, багатоядерні гігантські клітини, лімфоцити.

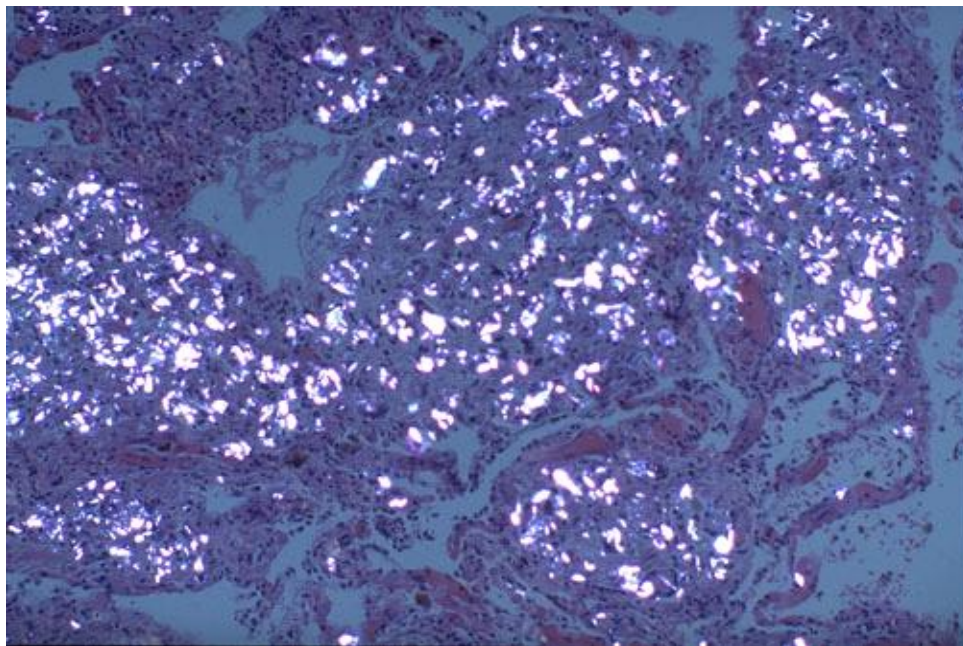
У спостереженнях F.N. Chadially і співавт. [9] у хворого 42 років з 20-річним «стажем» наркоманії за 6 років до взяття біоптату легені респіраторна недостатність розвинулася на тлі вираженого пневмосклерозу. В біоптаті виявлені гранульоми, які містять, поряд з макрофагами і гігантськими багатоядерними клітинами по типу чужорідних тіл, внутрішньоклітинні кристалічні включення, які за допомогою рентгеноструктурного аналізу вдалося ідентифікувати як кристали тальку. У спостереженні J.H. Lewis і співавт. (1985) [10] мав місце дисемінований тальковий гранулематоз з ураженням плеври, легень, печінки, лімфатичних вузлів, кісткового мозку, селезінки у хворого 30 років, який був гомосексуалістом, наркоманом. Поряд з

гранулематозним запаленням за 2 місяці до смерті у нього був виявлений синдром набутої імунної недостатності.

У своїй дисертації «Судебно-медицинская оценка инородных частиц при отравлениях опиоидами» Л.Г. Александрова [11] вивчила секційний матеріал різних органів померлих, які за життя були ін'єкційними наркоманами. У всіх цих випадках в тканинах внутрішніх органів судово-хімічними методами дослідження були виявлені опіоїди: морфін, кодеїн, героїн. При цьому мікроскопічними методами дослідження в тканинах внутрішніх органів іноді виявлялися різні сторонні частинки, які найчастіше нагадували по морфології крохмаль або тальк.

Проведений аналіз показав, що частота виявлення сторонніх часток при звичайній світловій мікроскопії коливається від 8 до 24 % усіх смертельних випадків отруєнь опіатами. Значно підвищується частота виявлення сторонніх часток при застосуванні поляризаційної та фазово-контраст-

ної мікроскопії (мал. 3). До цього ж висновку прийшли гістологи Донецького бюро судово-медичної експертизи. На заключному етапі верифікації етіології виявлених гранульом, які раніше трактувалися як гігантоклітинні гранульоми навколо яєць парагонімуса, при дослідженні тих же гістологічних препаратів у поляризованому світлі було виявлено яскраве свічення в результаті подвійного променезаломлення кристалічного тальку в складі гранульом. Крім того, виявлена обструкція голчастими і пластинчастими, що світяться, кристалами судин мікроциркуляторного русла легень – своєрідна емболія малого кола кровообігу чужорідним матеріалом. Це, з одного боку, підтвердило, що в препараті спостерігалися типові тальк-індуковані гранульоми у ін'єкційних наркоманів, з іншого боку – пояснило клініку тяжкої легенево-серцевої недостатності з подальшим розвитком набряку легень або тяжкої гіпоксії головного мозку і мозкової коми.



Мал. 3. У поляризованому світлі тальк усередині гранульом у легенях виглядає як яскраво-білий [13].

На підставі вище викладеного, по-перше, можна зробити висновок, що проведене дослідження має становити інтерес для клініцистів і морфологів, оскільки можливість розвитку тальк-індукованих гранульом у легенях ін'єкційних наркоманів, що використовують для внутрішньовенних ін'єкцій суспензії подрібнених препаратів,

призначених для перорального введення, мало відома вітчизняним фахівцям. Виявлення легневих гранульом у наркоманів вимагає проведення диференційної діагностики з багатьма захворюваннями зі схожими по морфології гранульомами, такими як туберкульоз, саркоїдоз, легневий сенситивний пневмоніт, легневий па-

ОГЛЯДИ ТА ЛЕКЦІЇ

рагоніоз. Для остаточної верифікації гранульом необхідно застосування поляризаційної мікроскопії.

По-друге, хоча парагоніоз не є поширеним захворюванням в Україні, існує можливість зараження цим гельмінтозом як при виїзді в ендемічні райони, так і при вживанні продуктів, що містять сирі морепродукти. Розвиток гранулематозного запалення в легенях при парагоніозі слід розглядати як типовий прояв захворювання. За наявності таких змін у легенях померлих від невстановлених причин у перелік захворювань для диференційного діагнозу слід включити і парагоніоз.

Література

1. Особенности патоморфологии при парагонимозе / Л.В. Новикова, Л.Н. Латарцева, Е.А. Сборщик, М.С. Герман // Питання судової медицини та експертної практики: 10-та збірка наукових праць. – Донецьк, 2010. – С. 41-44.
2. Суханова Г.И. Парагонимоз / Г.И. Суханова, Ю.В. Каминский. – Владивосток, 1998. – 136 с.
3. Шувалова Е.П. Тропические болезни: учебник / Е.П. Шувалова. – СПб: «ЭЛБИ-СПб», 2004. – 690 с.
4. Суханова Г.И. Медицина и биология — вместе (история одного открытия) / Г.И. Суханова // Вестник ДВО РАН. – 2004. – № 3. – С. 185-188.
5. Мельник С.Г. К вопросу о патоморфологии легких при парагонимозе. Медико-эконом. аспекты морфологии легких / С.Г. Мельник. – Благовещенск, 1989. – С. 49-50.
6. Цветкова О.А. Трудности дифференциальной диагностики диссеминированных поражений лёгких / О.А. Цветкова, К.Ю. Колосова // Русс. мед. журнал. – 2009. – Т. 17, № 14. – С. 940-941.
7. Струков А.И. Гранулематозное воспаление и гранулематозные болезни / А.И. Струков, О.Я. Кауфман. – М.: Медицина, 1989. – 184 с.
8. Crouch E. Progressive massive fibrosis the lung secondary to intravenous injection of talc. A pathologic and mineralogic analysis / E. Crouch, A. Churg // Amer. J. Clin. Path. – 1983. – Vol. 80, N 4. – P. 520-521.
9. Ghadially F.N. Diagnosis of pulmonary talcosis by electron-probe x-ray analysis / F.N. Ghadially, F. Murphy, J.-M.A. Lalonde // J. Submicrosc. Cytol. – 1984. – Vol. 16, N 4. – P. 773-777.
10. Disseminated talc granulomatosis. An unusual finding in a patient with acquired immunodeficiency syndrome and fatal cytomegalovirus infection / [J.H. Lewis, J.T. Sundeen, G.L. Simon et al.] // Arch. Path. Lab. Med. – 1985. – Vol. 109, N 2. – P. 147-150.
11. Александрова Л.Г. Судебно-медицинская оценка инородных частиц при отравлениях опиоидами: автореф. дис. ... канд. мед. наук / Л.Г. Александрова. – Москва, 2010. – 24 с.
12. <http://www.hindawi.com/crim/radiology/2011/692405>
13. <http://library.med.utah.edu/WebPath/tutorial/drug/drug029.html>

ERRORS IN POSTMORTAL DIAGNOSTIC OF PARAGONIMOSIS IN INJECTING DRUG USERS

Yu.O. Sotnyk, I.A. Zaytsev, Yu.P. Sotnyk, L.M. Latartseva

SUMMARY. Differential diagnosis of disseminated lung lesions is very complex and is an actual problem both for clinicians and for morphologists. In the materials of this article presents data to prevent errors in diagnostic of paragonimosis.

Key words: *intravenous drug, paragonimosis, pulmonary granulomatosis, talc.*

Отримано 21.04.2013 р.