

В.Д. Москалюк

ЗМІНИ СЕРЦЕВО-СУДИННОЇ СИСТЕМИ У ХВОРИХ НА РЕСПІРАТОРНО-СИНЦИТАЛЬНУ ІНФЕКЦІЮ

Буковинська державна медична академія

Вивчено стан серцево-судинної системи у 67 військовослужбовців строкової служби, хворих на респіраторно-синцитіальну інфекцію. Встановлено, що в період розпалу хвороби відмічалися як клінічні ознаки серцево-судинної патології, так і електрокардіографічні зміни, однак частіше виявлялися зміни за допомогою ЕКГ-обстеження (порушення ритму серця і провідності, зміни кінцевої частини шлуночкового комплексу). У період реконвалесценції вищевказані зміни зникали в усіх хворих.

Важливе місце в патології людини займають гострі респіраторні хвороби, які посідають перше місце серед причин тимчасової непрацездатності [1]. Серед них значну роль відіграє респіраторно-синцитіальна інфекція (РС-інфекція). Більшість населення переносить РС-інфекцію в дитячому віці [2]. У літературі описані тяжкі форми захворювання, які перебігали переважно з ураженням нижніх відділів респіраторного тракту і почасти викликали загострення хронічного бронхіту [3].

Серед дорослих захворювання трапляється досить часто і становить 13,3 % усієї вірусної респіраторної патології [4]. Зареєстровані навіть спалахи РС-інфекції серед дорослих [5]. Дані літератури свідчать, що у дорослих і підлітків РС-інфекція перебігає легко, почасти без підвищення температури тіла, з ураженням тільки слизової оболонки носа. Однак відомі випадки розвитку тяжких пневмоній в осіб похилого віку із залученням плеври і перикарда. В осіб старечого віку РС-інфекція перебігає особливо тяжко і характеризується високою летальністю [6].

У літературі є тільки поодинокі роботи, присвячені вивченню змін з боку серцево-судинної системи при РС-інфекції. Встановлено наявність відносної брадикардії, артеріальної гіпотонії, стискаючого болю в ділянці серця [4].

Метою дослідження було вивчити вплив РС-інфекції на серцево-судинну систему в осіб молодого віку.

Матеріали і методи

Під спостереженням перебувало 67 хворих військовослужбовців строкової служби віком від 18 до 20 років, які знаходилися на лікуванні в інфекційному відділенні базового військового госпіталю.

Діагноз РС-інфекції підтверджували серологічно за допомогою ІФА, який проводився в динаміці у вірусологічній лабораторії обласної СЕС. Усі пацієнти захворіли у зимово-весняний період. У 58 (86,5 %) чоловік перебіг захворювання був легкий, у 9 (13,5 %) – середньої тяжкості. Захворювань з боку серцево-судинної системи, зі слів хворих, в анамнезі не було. Всі пацієнти госпіталізувались на 2-3-й день хвороби. У жодного хворого не було запідозрено РС-інфекцію на догоспітальному етапі, що свідчить про тяжкість діагностики цього захворювання у дорослих і недостатню поінформованість про нього лікарів.

Ми вивчали клінічні ознаки та ЕКГ-зміни у хворих на РС-інфекцію в динаміці хвороби.

Всі отримані результати статистично оброблялися за програмою «Statgraphics» (США) [7].

Результати досліджень та їх обговорення

РС-інфекція клінічно характеризувалася синдромом інтоксикації та ураженням верхніх дихальних шляхів, суттєво не відрізняючись від клініки ГРВІ іншої етіології. Гострий початок захворювання спостерігався у 65 (97,1 %) хворих, у 2 (2,9 %) осіб – поступовий. У половини пацієнтів температура тіла підвищувалась до 38,0-39,0 °С, у 4 (5,9 %) – вище 39,0 °С, у решти – відмічалася субфебрильна гарячка. Усі пацієнти відзначали озноб. Були виражені катаральні зміни з боку верхніх дихальних шляхів (риніт, першіння в горлі, кашель, гіперемія ротоглотки), ін'єкція судин склер.

Ураження серця при РС-інфекції проявлялося нерізкими клінічними ознаками. Частіше виявлялися зміни при ЕКГ-обстеженні (табл. 1).

Скарги на біль у ділянці серця висловлювали 3 (4,4 %) пацієнти із середнім ступенем недуги, у 16

ОРИГІНАЛЬНІ ДОСЛІДЖЕННЯ

Таблиця 1

Зміни серцево-судинної системи у хворих на респіраторно-синцитіальну інфекцію

Клінічні ознаки і зміни на ЕКГ	Кількість хворих					
	всього (n=67)		легкий ступінь (n=58)		середньої тяжкості (n=9)	
	абс.	%	абс.	%	абс.	%
Болі в ділянці серця	3	4,4	–	–	3	33,3
Приглушення тонів серця	16	23,8	11	18,9	4	44,4
Зниження АТ	25	37,3	21	36,2	4	44,4
Підвищення АТ	3	4,4	2	3,4	1	11,1
Брадикардія	42	62,6	36	62,0	6	66,6
Екстрасистолія	4	5,9	2	3,4	2	22,2
Перевантаження правих відділів серця	8	11,9	6	10,3	2	22,2
Перевантаження лівого шлуночка	2	2,9	–	–	2	22,2
Зміни кінцевої частини шлуночкового комплексу:	8	11,9	6	10,3	2	22,2
поширені	2	2,9	1	1,7	1	11,1
локальні	6	8,9	3	5,1	3	33,3
короткочасні	6	8,9	3	5,1	3	33,3

(23,8 %) хворих при аускультатії були приглушеними серцеві тони, з них в 11 (23,8 %) осіб з легким, у 4 (44,4 %) – із середнім ступенем тяжкості.

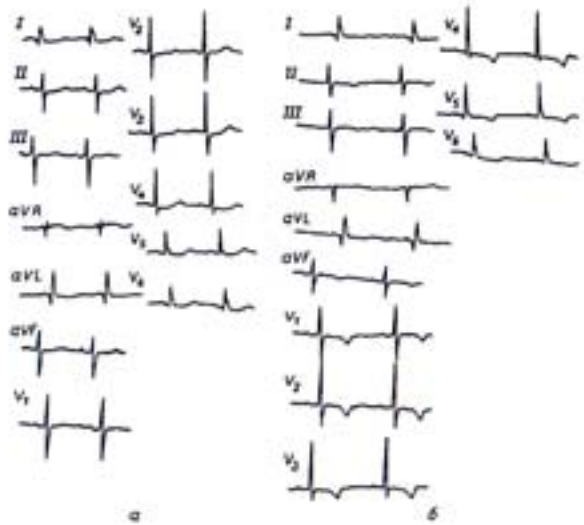
У період розпалу хвороби відносна брадикардія зареєстрована у 42 (62,6 %) осіб, з них – у 36 (62,0 %) з легким і в 6 (66,6 %) – із середньотяжким ступенем. У 3 (4,4 %) хворих дещо підвищився артеріальний тиск, однак протягом доби він нормалізувався. У 25 (37,3 %) осіб із захворюванням середньої тяжкості зареєстрована гіпотонія, яка також була короткочасною.

За даними ЕКГ, у 4 (5,9 %) пацієнтів у розпал хвороби реєструвалася екстрасистолія, у 8 (11,9 %) – перевантаження правих відділів серця, у 2 (2,9 %) – перевантаження лівого шлуночка. У 8 (11,9 %) хворих змінювалася також і кінцева частина шлуночкового комплексу – зубець Т та інтервал S-T. Ці зміни відмічалися у 6 (10,3 %) з 58 хворих із легким і у 2 (22,2 %) – із середньої тяжкості ступенем недуги. У 2 (2,9 %) пацієнтів зміни кінцевої частини шлуночкового комплексу визначались у більшості відведень ЕКГ, у 6 (8,9 %) вони мали локальний характер, відображаючись у проекції відведень певних ділянок лівого шлуночка. Усі виявлені зміни на ЕКГ були короткочасними і зникали в періоді ранньої реконвалесценції.

Тільки в 1 пацієнта в період одужання відмічалася негативна динаміка кінцевої частини шлуночкового комплексу (мал. 1).

Наводимо приклад.

Хворий П., 19 років, госпіталізований в інфекційне відділення на 2-й день хвороби з діагнозом ГРЗ. У стаціонарі діагностована РС-інфекція.



Мал. 1. ЕКГ хворого П., 19 років. РС-інфекція – 2-й (а) та 12-й (б) день хвороби.

При госпіталізації скарги на загальну слабкість, біль голови, нежить, кашель, першіння в горлі, біль у ділянці серця. В легенях жорстке дихання. Тони серця приглушені. АТ 100 і 70 мм рт. ст., пульс 72 за хв, правильного ритму. На ЕКГ: суттєві зміни кінцевої частини шлуночкового комплексу, переважно у проекції відведень передньосептальної та бокової стінок лівого шлуночка, які стійко утримувались впродовж 2 тижнів (мал. 1). З анамнезу встановлено також, що хворого періодично турбував біль в ділянці серця ще до призову на військову служ-

ОРИГІНАЛЬНІ ДОСЛІДЖЕННЯ

бу, однак він за медичною допомогою не звертався. Був встановлений діагноз: дистрофія міокарда передньобокової стінки лівого шлуночка. Для подальшого лікування цей реконвалесцент був переведений в терапевтичне відділення госпіталю.

Висновки

1. У період розпалу РС-інфекції спостерігалися зміни з боку серцево-судинної системи, які нерідко проявлялися клінічно, однак частіше виявлялися за допомогою ЕКГ-обстеження.

2. У хворих на РС-інфекцію при ЕКГ-обстеженні відмічалися порушення ритму серця і провідності, зміни кінцевої частини шлуночкового комплексу, вогнищеві зміни міокарда, які зникали в період одужання, і тільки в одного реконвалесцента спостерігалася негативна динаміка на ЕКГ.

3. Рекомендуємо проводити ЕКГ-обстеження хворих на РС-інфекцію в перші дні захворювання та в період реконвалесценції з метою виявлення змін з боку серцево-судинної системи.

Література

1. Андрейчин М.А. Гострі респіраторні хвороби: Лекції. – Тернопіль, 1999. – 40 с.
2. Возианова Ж.И., Ковалева Н.М. Острые респираторные заболевания (клиника, диагностика, лечение) // Сучасні інфекції. – 2001. – № 1. – С. 16-22.
3. Богомолов Б.П., Молькова Т.Н., Девяткин А.В. Об изменениях сердечно-сосудистой системы у больных респираторно-синцитиальной инфекцией // Клин. медицина. – 2001. – № 6. – С. 28-30.

4. Коломиец А.Г., Коломиец Н.Д., Ловицкий В.П. Этиологическая структура респираторных вирусных заболеваний и современные возможности терапии // Там же. – 1997. – № 2. – С. 6-12.

5. Карпухин Г.И., Карпухина О.Г. Диагностика, профилактика и лечение острых респираторных заболеваний. – СПб: Гиппократ, 2000. – 180 с.

6. Ленева И.А., Соколова М.В., Федякина И.Т. и др. Использование иммуноферментного анализа для изучения действия противовирусных препаратов на репродукцию респираторно-синцитиального вируса // Вопр. вирусол. – 2002. – Т. 47, № 2. – С. 42-45.

7. Пакет прикладних програм Statgraphics на персональному комп'ютері / Григорьев С.Т., Левандовский В.В., Перфилов А.М. и др. – СПб, 1992. – 105 с.

CHANGES OF CARDIOVASCULAR SYSTEM IN PATIENTS WITH RESPIRATORY-SYNCYTIAL INFECTION

V.D. Moskaliuk

SUMMARY. The state of cardiovascular system in 67 servicemen of the call-up period of service, suffering from respiratory-syncytial infection were studied. It was established that during the period of the disease height both the clinical signs of cardiovascular pathology and electrocardiographic changes were noted. However, changes revealed by means of ECG-examination, were more common (disturbances of the heart rate and cardiac conduction, changes of the terminal part of the ventricular complex). The above-mentioned changes disappeared in all the patients during the period of convalescence.