

© Колектив авторів, 2020
 УДК 616.13/14-002-02:616.98;578.834.1]-053.2
 DOI 10.11603/1681-2727.2020.4.11898

Г.А. Павлишин¹, О.М. Дивоняк², О.Р. Боярчук¹, Т.В. Томашівська², І.Д. Чорнота², В.В. Слива¹,
 І.Л. Горішна¹, О.І. Панченко¹

МУЛЬТИСИСТЕМНИЙ ЗАПАЛЬНИЙ СИНДРОМ, АСОЦІЙОВАНИЙ ІЗ SARS-COV-2 У ДИТИНИ

¹Тернопільський національний медичний університет ім. І.Я. Горбачевського,
²КНП «Тернопільська міська дитяча комунальна лікарня»

Метою роботи був аналіз клінічних особливостей та лікування мультисистемного запального синдрому, асоційованого із SARS-CoV-2, на прикладі клінічного випадку у хлопчика раннього шкільного віку.

Наведено динаміку клінічних проявів, лабораторно-інструментальних показників у дитини з Кавасакі-подібним захворюванням, асоційованим із COVID-19, під час стаціонарного лікування у відділенні інтенсивної терапії міської дитячої комунальної лікарні м. Тернополя. Акцентовується увага практичних лікарів на важливості своєчасної діагностики рідкісного, але потенційно тяжкого мультисистемного запального синдрому, асоційованого з COVID-19, у дітей.

Ключові слова: мультисистемний запальний синдром, Кавасакі-подібні захворювання, SARS-CoV-2, COVID-19, дитячий вік.

Швидке поширення коронавірусної хвороби 2019 (COVID-19), спричиненої тяжким гострим респіраторним синдромом, призвело до глобальної пандемії серед пацієнтів різного віку по всьому світу. За даними ВООЗ, станом на 5 грудня 2020 р., понад 65 млн людей хворіють на COVID-19, понад 1,5 млн – померли [1]. У Тернопільській області станом на 5 грудня 2020 р. лабораторно підтверджено 29 367 випадків COVID-19, 396 пацієнтів померли.

Глобальні епідеміологічні дослідження пандемії COVID-19 свідчать про те, що діти страждають менше, ніж дорослі та складають лише 2 % випадків у популяції. Крім того, порівняно з дорослими, майже 90 % дітей із позитивними результатами тесту на SARS-CoV-2 мають безсимптомну чи легку форму захворювання [2-4].

У Тернопільському регіоні випадки захворювання на COVID-19 серед дитячого населення почали збільшуватися з кінця березня. Тривогу викликає зростання рівня захворюваності не лише серед дітей, але й у їхніх батьків, так зване сімейне (родинне) ураження вірусом SARS-CoV-2. В інфекційному відділенні КНП «Терно-

пільська міська дитяча комунальна лікарня» за цей період часу (кінець березня-листопад) проліковано 168 дітей, переважно з батьками, з них 32 – у відділенні інтенсивної терапії.

Водночас збільшується кількість тяжких форм, включаючи випадки Кавасакі-подібного захворювання або дитячого запального мультисистемного синдрому, асоційованого з COVID-19. Про особливості перебігу та лікування мультисистемного запального синдрому у хлопчика раннього шкільного віку наводимо клінічний випадок з власних спостережень.

Хлопчик Н, віком 7 років, госпіталізований у відділення інтенсивної терапії на 5-й день від початку хвороби зі скаргами на підвищення температури тіла до 39,0 °С протягом 5 днів, інтенсивний біль голови, біль у животі, блювання, рідкі випорожнення, в'ялість, сонливість, висипання в ділянці промежини.

З анамнезу: захворів гостро з підвищення температури тіла до фебрильних цифр, болю в горлі, багаторазового блювання, діареї, болю в животі та висипки. Алергологічний та спадковий анамнези у хлопчика не обтяжені.

На момент госпіталізації стан дитини тяжкий, обумовлений гіпертермічним, інтоксикаційним, екзантемним, катаральним, набряковим синдромами. Сонливий, капризний при огляді, свідомість не порушена. Шкіра бліда з іктеричним відтінком, рясні плямисті та крупноплямисті висипання яскраво-червоного кольору з тенденцією до злиття на тулубі, обличчі, за вушними раковинами та у пахвових ділянках, еритема – на внутрішніх поверхнях стегон, промежині, калитці (фото 1А-В). набряк м'яких тканин в ділянці повік, тильної поверхні кистей, стоп, передньої черевної стінки. Губи сухі, червоні. Слизові оболонки ротогортла гіперемовані. Язик покритий білою осугою. Повіки набряклі, гіперемовані, з ознаками двобічного сухого кон'юнктивіту (фото 2). Пальпуються шийні лімфатичні вузли зліва, до 1 см в діаметрі, не болючі. Межі

КОРОТКІ ПОВІДОМЛЕННЯ

серця відповідають віковим, серцева діяльність ритмічна, тони чисті, гучні. Перкуторний звук над легеньми ясний, аускультативно – везикулярне дихання. Живіт напружений, болючий, глибока пальпація неможлива. набряк передньої черевної стінки. Симптоми

подразнення очеревини сумнівні. Печінка на 2 см нижче краю реберної дуги, селезінка не збільшена. Менінгальні симптоми: ригідність м'язів потилиці до 2 см, симптоми Керніга та Брудзинського негативні.

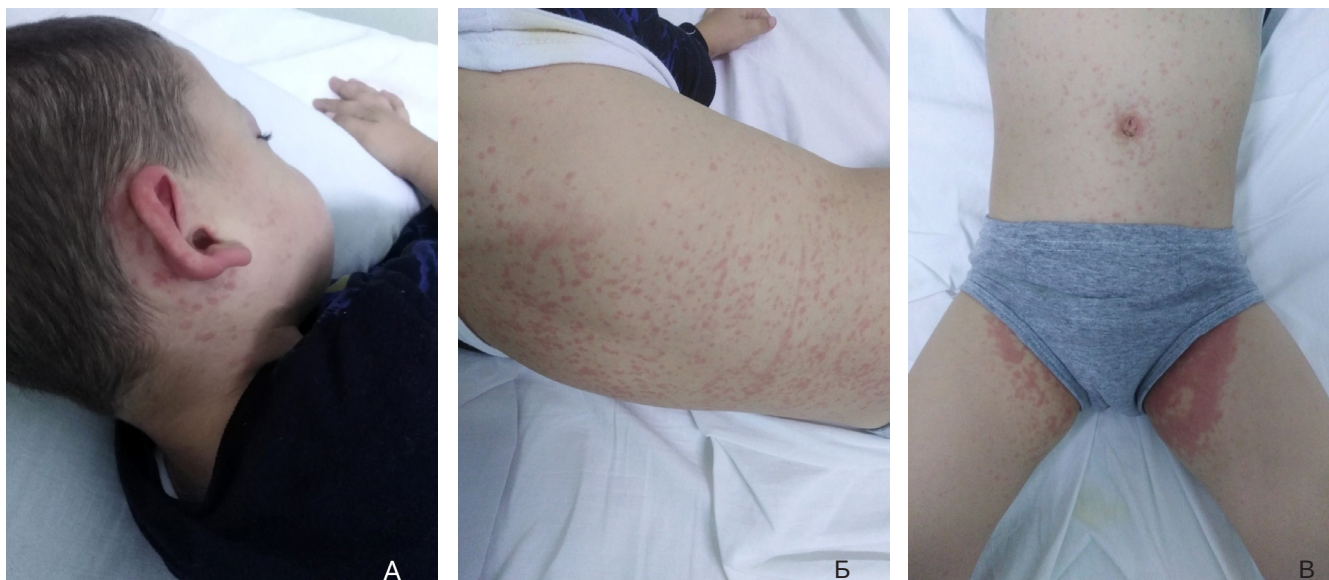


Фото 1 (А-В). Макулопапульозна висипка з тенденцією до злиття на тулубі, за вушними раковинами, еритематозна – на внутрішніх поверхнях стегон, промежині, калитці на 5-й день захворювання.

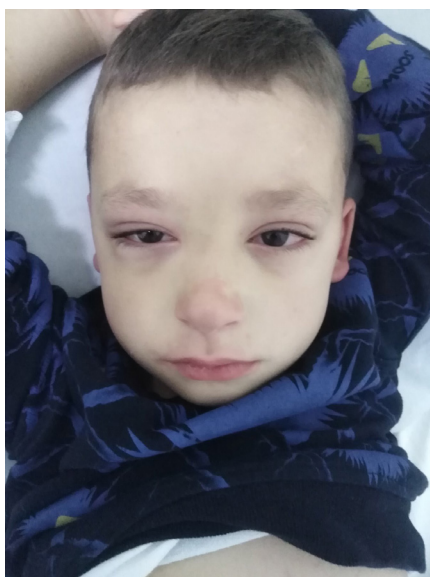

Фото 2. Періорбітальний набряк з ознаками двобічного сухого кон'юнктивіту на 5-й день захворювання.

Динамічне лабораторне обстеження хлопчика виявило ознаки анемії, тромбоцитопенію, а згодом – тромбоцитоз, лейкоцитоз із нейтрофіліозом та зсувом формули вліво до метамієлоцитів, мієлоцитів, лімфопенію, збільшення ШОЕ, токсичну зернистість нейтрофілів у загальному аналізі крові. Клінічний аналіз сечі пацієнта характеризувався гіперстенурією, лейкоцитурією, білірубінурією, уробіліногенурією та кетонурією (табл. 1, 2).

Біохімічний аналіз крові відображав порушення ферментативної активності печінки (підвищення рівня АЛТ, АСТ, а також ГГТ, ЛДГ), гіпербілірубінемію за рахунок прямої фракції білірубіну, ознаки гіпопротеїнемії з гіпоальбумінемією, підвищення рівня сечовини, тригліцеридів та сечової кислоти. Виявлено різке зростання рівня С-реактивного білка, тропоніну, прокальцитоніну та феритину крові. У динаміці захворювання спостерігалися також електролітні порушення, що проявлялись гіпокаліємією, гіпомагніємією, гіпокальціємією, гіпофосфатемією та патологічними змінами концентрації заліза.

Таблиця 1

Динаміка показників загального аналізу крові

Показник	Референтні значення	Дата									
		01.10	02.10	03.10	04.10	05.10	06.10	07.10	09.10	13.10	16.10
Еритроцити, Т/л	3,5-4,7	4,2	4,02	3,76	3,24	3,36	3,42	3,88	3,88	3,83	3,68
Гемоглобін, г/л	110-145	118	112	103	89	90	94	105	106	110	103
Гематокрит	0,33-0,41	0,33	0,31	0,30	0,26	0,27	0,27	0,31	0,31	0,32	0,30
Тромбоцити, Г/л	160-390	43	24	21	24	38	46	219	569	816	497
Лейкоцити, Г/л	4,5-10,5	12,25	15,72	23,70	16,54	10,07	23,00	17,74	22,03	8,01	4,0
Мієлоцити, %	0-1	10	1						1		
Метамієлоцити, %	0-1	14	5	1			1		2		
Паличкоядерні нейтрофіли, %	1-5	37	74	37	21	20	4	13	11	3	1
Сегментоядерні нейтрофіли, %	35-65	33	16	59	68	65	75	69	63	30	36
Лімфоцити, %	20-54	5	1	1	8	7	11	14	19	58	52
Моноцити, %	2-10	1	1	1	1	5	9	4	4	7	6
Еозинофіли, %	1-5	0	2	1	1	0	1	0	0	2	4
ШОЕ, мм/год	4-12	20	20	14	28	23	10	32	34	3	3
Токсична зернистість нейтрофілів		++			+++	+++					

Таблиця 2

Динаміка показників загального аналізу сечі

Показник	Референтні значення	Дата						
		01.10	02.10	03.10	04.10	06.10	10.10	16.10
Колір	Світло-жовта	Темно-жовта	Темно-жовта	Солом'яно-жовта	Темно-жовта	Жовта	Світло-жовта	Світло-жовта
Прозорість	Прозора	Прозора	Помірно мутна	Помірно мутна	Помірно мутна	Прозора	Прозора	Прозора
pH	4.5-7.5	5	5	5	5.5	7.0	6.5	7.5
Питома густина	1011-1025	1035	1030	1020	1020	1020	1020	1015
Білок	-	+	+	-	-	-	-	-
Лейкоцити, в полі зору	1-6	5-6	18-20	8-10	18-25	3-4	0-1	0-1
Еритроцити, в полі зору	0-2	-	-	1-3	1-2	7-8	-	-
Епітелій, в полі зору	0-2	1-2	1-2	0-2	2-4	0-1	0-1	0-1
Слизоподібні циліндри, в полі зору	0-1		1-2		1-2			
Солі	-		+					
Білірубін	-	+++	++	-	+	-	-	-
Уробіліноген	-	+	+	-	+	-	+	-
Кетонові тіла	-	+	+	-	+	-	-	-
Глюкоза	-							

КОРОТКІ ПОВІДОМЛЕННЯ

На основі даних коагулограми виявлено ознаки дисемінованої внутрішньосудинної гіперкоагуляції (підвищення протромбінового індексу, подовжений тромбіновий час, збільшення концентрації фібриногену та D-димеру). Зведені дані біохімічного аналізу крові та коагулограми пацієнта наведені в таблицях 3-4.

Враховуючи епідемічну ситуацію в регіоні, хлопчик та його мама обстежені на наявність коронавірусної інфекції методом ПЛР та шляхом серологічної діаг-

ностики. Результати ПЛР мазків із зіву/носа на SARS-CoV-2: у дитини на момент госпіталізації – від'ємний, в динаміці через 5 днів – від'ємний; у матері на момент госпіталізації хлопчика – позитивний, в динаміці через 5 днів – від'ємний. Однак, імуноферментний аналіз на наявність специфічних антитіл на момент госпіталізації хлопчика засвідчив таке: IgG SARS-CoV-2 – 10,42 АО/мл (позитивний) та IgM до SARS-CoV-2 – 0,82 АО/мл (негативний).

Таблиця 3

Динаміка показників біохімічного аналізу крові

Показник	Референтні значення	Дата							
		01.10	02.10	03.10	04.10	05.10	06.10	09.10	13.10
АЛТ, од./л	<39	34	44	38	52	62	48	32	29
АСТ, од./л	<47	49	64	72	82	80	39	30	37
Лужна фосфатаза, од./л	145-420	194	240	142	174	213	191	127	123
Білірубін загальний, мкмоль/л	3.4-21.5	78.8	81.4	71.0	46.3	32.3	24.7	26.0	20.8
Білірубін прямий, мкмоль/л	0.86-5.1	62.3	75.7	65.1	40.4	22.1	15.9	13.5	10.9
ЛДГ, од./л	<295		424	253	339	296	235	560	503
ГГТ, од./л	<17		113	81	133	181	161	95	61
Загальний білок, г/л	52-78	50	40	39	51	59	66	68	69
Альбумін, г/л	35-54		24.1	20	18.8	21.1	20.2	27.3	35.2
Сечовина, ммоль/л	1.7-8.3	9.77	14.03	16.96	10.08	7.16	4.71	6.36	6.8
Креатинін, мкмоль/л	27-98	90.8	73	54	36	62	43	29	25
Глюкоза, ммоль/л	3.8-6.1		4.8	6.82	5.31	4.87	6.81	4.48	3.58
Амілаза, ОД/л	<120		116	102	78	99	100	147	
Ліпаза, ОД/л	8-78		11	38					155
Тригліцериди, ммоль/л	0.34-1.13		3.32	3.83	2.96	1.91	2.06	1.98	1.78
КФК, ОД/л	<247		26.3	64.3					14.0
Сечова кислота, мкмоль/л	120-330		418	527	271	187	184		
Тропонін, нг/мл	<0.16			0.352					0.100
C-реактивний білок, мг/мл	<5	50.4	70.2	82.6	97.9				10.7
Прокальцитонін, нг/мл	<0.10				2.5				0.5
Феритин, нг/мл	22-350				>500				
Na ⁺ , ммоль/л	135-148			134.7	137.2	139.2		134.8	
K ⁺ , ммоль/л	3.5-5.1			2.81	3.16	3.64		4.64	
Cl ⁻ , ммоль/л	96-111			98.0	100.9	100.9		100.5	
Ca ⁺⁺ , ммоль/л	2.2-2.7		1.68	1.05	1.11	1.10		1.88	2.27
Mg ⁺⁺ , ммоль/л	0.68-1.07		0.89	0.90	0.67	0.55		0.58	
P, ммоль/л	1.45-1.78		1.25	1.16	1.00	1.22		0.84	
Fe ⁺⁺ , ммоль/л	8.95-21.48		2.8	6.5	11.9	27.8		28.0	34.3

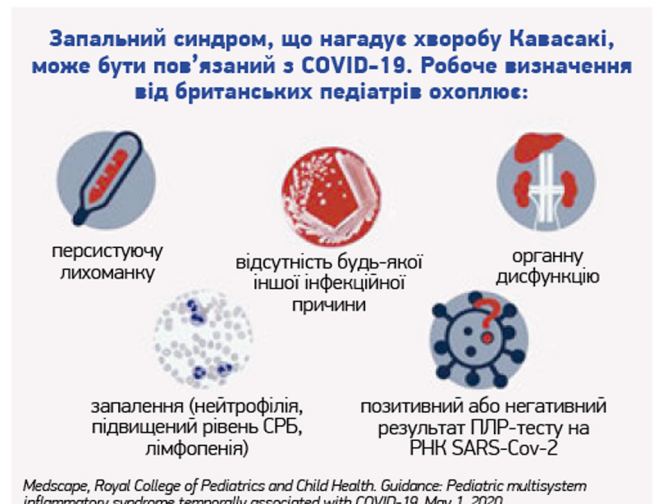Динаміка показників коагулограми

Показник	Дата					
	Референтні значення	02.10	04.10	05.10	06.10	13.10
Протромбіновий час, с	10-15	15.3	12.6	12.7	13.8	13.8
Протромбіновий індекс по Квіку, %	70-100	71.4	109.3	106.8	88.1	88.4
Тромбіновий час, с	15-21	18.8	21.4	22.6	22.0	20.8
АЧТЧ, с	25-43	42.9	42.7	39.2	39.6	37.6
Фібриноген, г/л	2-4	4.86	1.87	1.42	1.28	1.56
МНВ, ум.од.	0.9-1.3	1.2	0.96	0.97	1.07	1.06
D-димер, мкг/мл	0.5	2.65	1.45	0.49	0.96	0.8

Ультразвукове дослідження органів черевної порожнини встановило ознаки гепатомегалії (поперечний діаметр правої частки печінки – 117 мм), спленомегаалії (91×46 мм), підвищення ехогенності печінки та підшлункової залози, а також наявність вільної рідини позаду печінки до 20 мм та в правому нирковому куті до 7 мм. Повторне ультразвукове обстеження органів черевної порожнини, проведене з інтервалом 7 днів, виявило позитивну динаміку з поступовим зменшенням патологічних симптомів – відсутність вільної рідини в черевній порожнині, зменшення розмірів печінки, селезінки.

Динамічне ехокардіоскопічне дослідження не виявило патологічних змін з боку серця, магістральних, коронарних судин, ознак легеневої гіпертензії. Електрокардіограма характеризувалась незначним відхиленням електричної осі серця вправо, неповною блокадою правої ніжки пучка Гіса та порушеннями процесів реполяризації у перегородково-верхівковій ділянці. Рентгенологічне дослідження органів грудної порожнини патологічних змін не виявило.

Враховуючи дані епідеміологічного анамнезу, полісистемність ураження: наявність гіпертермічного, інтоксикаційного, менінгеального синдромів, екзантеми, двобічного негнійного кон'юнктивіту, гострих симптомів з боку травного каналу (діарея, блювання, біль у животі) та виявлені порушення при лабораторно-інструментальних методах дослідження, дитині встановлено діагноз «Мультисистемний запальний синдром, асоційований із SARS-CoV-2». Основні критерії «Мультисистемного запального синдрому, асоційованого із SARS-CoV-2» розроблено Королівським коледжем педіатрії та дитячого здоров'я (мал. 1) та представлено у національному протоколі № 2693 від 20 листопада 2020 р. [5].



Мал. 1. Педіатричний мультисистемний запальний синдром тимчасово асоційований з COVID-19 (Королівський коледж педіатрії та дитячого здоров'я) [10].

Дитині призначено лікування: імуноглобулін людський для внутрішньовенного введення в дозі 2 г/кг/добу, протизапальну терапію (дексаметазон 6 мг/добу впродовж 5 днів), антибактерійні препарати (цефтріаксон, амікацин, мепенем), антикоагулянти (гепарин), аспірин-кардіо, гемостатики (етамзілат), діуретики (лазикс), інфузійну терапію (5 % глюкоза, 0,9 % натрію хлорид, ксилат, реосорбілакт, 4 % калію хлорид, 10 % альбумін) та симптоматичні засоби у вікових дозах згідно з чинними протоколами лікування.

Динаміка захворювання позитивна. Після стабілізації стану пацієнт переведений з відділення інтенсивної терапії в інфекційне відділення. На фоні проведеного лікування стан дитини покращився – хлопчик

перестав гарячкувати, усунені прояви гіпертермічного, інтоксикаційного, менінгеального, набрякового синдромів, прояви кон'юнктивіту, абдомінального болю, зникли висипання на шкірі. Нормалізувались показники лабораторно-інструментальних досліджень. Дитина з одужанням виписана додому з рекомендацією обов'язкової імунізації грипоною та пневмококовою вакцинами через 7-10 днів.

7 квітня 2020 р. було зареєстровано перший випадок захворювання з гарячкою і мінімальними респіраторними симптомами, що нагадувало хворобу Кавасакі, з позитивним ПЛР-результатом на SARS-CoV-2 у 6-місячної дівчинки [6]. 25 квітня 2020 р. Національна служба охорони здоров'я Великобританії надіслала медикам попередження, в якому повідомлялося про появу незвичного розладу – мультисистемного запалення у дітей, що мав особливості хвороби Кавасакі та синдрому токсичного шоку з ураженням серця та шлунково-кишкового тракту. З тих пір понад 1000 звітів про цей новий постінфекційний гіперзапальний синдром були опубліковані в країнах, які найбільше постраждали від COVID-19, включаючи Великобританію, Італію, Францію та США [7-10]. На основі зведених даних Лондонський королівський коледж педіатрії та дитячого здоров'я [11], Американський коледж ревматології (ACR) [12] та Канадське педіатричне товариство (CPS) [13] видали клінічні вказівки для діагностики та лікування мультисистемного запального синдрому у дітей.

На сьогодні дитячий запальний мультисистемний синдром визначається як системне ураження, спільними ознаками якого є наявність тривалої гарячки, поліорганної дисфункції, лабораторних доказів гіперзапалення, позитивних тестів до SARS-CoV-2, а також відсутність альтернативної причини, що пояснює клінічну картину. Наявність антитіл до SARS-CoV-2, специфічної Т-клітинної відповіді та уповільненого розвитку після гострої фази інфекції вказує на потенційну роль набутого імунітету та протизапальної реакції, опосередкованої антитілами або імунними комплексами [14, 15]. У тяжких випадках порушення регульованої імунної відповіді може призвести до зростання числа надмірно активних макрофагів, збільшення продукції цитокінів та хемокінів, подібних до тих, що спостерігаються при синдромі активації макрофагів [16].

Незважаючи на зростаючу кількість зареєстрованих випадків, залишаються численні розбіжності у розумінні патофізіологічних, епідеміологічних і клінічних особливостей, пов'язаних із потенційно важким мультисистемним запальним синдромом COVID-19, особливо у дитячого населення. Чи не найбільш дискусійним є питання диференційної діагностики з хворобою Кавасакі, адже обидві патології – це гіперінфекційні синдромні

комплекси із широким спектром клінічних фенотипів та різним ступенем ускладнень. Вважається, що кровоносні судини є основною мішенню вірусу SARS-CoV-2, а наслідком його впливу є запалення та ушкодження ендотелію, що відображає імунологічні зміни, виявлені при хворобі Кавасакі. Хоча точна патофізіологія дитячого запального мультисистемного синдрому ще досконало не вивчена, він має декілька відмінних клінічних особливостей – діти зазвичай є старшими за 5 років, характерними є цитопенія, підвищена концентрація циркулюючого феритину (маркер запалення), D-димеру (маркер тромбоутворення) та тропоніну (маркер серцево-судинних уражень), транзиторна дисфункція печінки, міокарда та шок, що рідше спостерігаються при хворобі Кавасакі [7].

Цікавим і дискусійним залишається також питання значення та необхідності підтвердження зв'язку мультисистемного запального синдрому з інфікуванням новим коронавірусом SARS-CoV-2. На сьогодні вважається, що, хоча педіатричний запальний мультисистемний синдром епідемічно пов'язаний із COVID-19, не всі випадки вимагають доказів зараження SARS-CoV-2. Так, у більшості пацієнтів в інших країнах виявлено позитивні серологічні докази зараження SARS-CoV-2 лише з невеликим відсотком дітей, які мали позитивний результат при ПЛР-тестуванні. Тому, згідно з рекомендаціями Лондонського королівського коледжу, критеріями зв'язку з COVID-19 прийнято вважати підозрювану чи підтверджену гостру коронавірусну інфекцію за 4-6 тиж до розвитку мультисистемного запального синдрому, вірогідний контакт з хворим на COVID-19, а також проживання в районах із несприятливою епідемічною ситуацією [11].

Оскільки на сьогодні ще немає достатньої доказової бази та недостатньо вивчені особливості лікування мультисистемного запального синдрому у дітей, рекомендовано застосовувати індивідуалізований мультидисциплінарний груповий підхід, враховуючи широкий спектр можливих порушень і необхідність їх корекції [17].

Висновки

1. У розпал пандемії COVID-19 ми спостерігаємо дедалі більшу кількість дітей з новим, нещодавно описаним, дитячим запальним мультисистемним синдромом і, очевидно, число таких пацієнтів буде й надалі зростати.

2. Наведений клінічний випадок акцентує увагу практичних лікарів на важливості своєчасної діагностики рідкісного, але потенційно тяжкого мультисистемного запального синдрому, тимчасово асоційованого з COVID-19 у дітей.

3. Враховуючи недостатню кількість відомостей про клініко-патогенетичні особливості нового захворювання, необхідний ретельний науковий підхід до збору та ана-

лізу даних щодо кожного виявленого випадку з використанням рекомендацій національного протоколу і міжнародно узгоджених визначень задля покращення ро-

зуміння хвороби, підвищення ефективності діагностики та оптимізації лікування.

Література

1. World Health Organization. Coronavirus disease (COVID-19) situation reports 190. – 2020. – Access mode : https://www.who.int/docs/default-source/coronaviruse/situation-reports/20200728-covid-19-sitrep-190.pdf?sfvrsn=fec17314_2
2. Epidemiology of COVID-19 among children in China / Y. Dong, X. Mo, Y. Hu [et al.] // *Pediatrics*. – 2020. – Vol. 145, N 6. DOI:10.1542/peds.2020-0702.
3. Centers for Disease Control and Prevention. Multisystem inflammatory syndrome (MIS-C). Information for Pediatric Healthcare Providers. – 2020. – Access mode : <https://www.cdc.gov/coronavirus/2019-ncov/hcp/pediatric-hcp.html>.
4. World Health Organization. Multisystem inflammatory syndrome in children and adolescents with COVID-19. – 2020. – Access mode : <https://www.who.int/news-room/commentaries/detail/multisystem-inflammatory-syndrome-in-children-and-adolescents-with-covid-19>
5. Наказ МОЗ України № 2693 від 20 листопада 2020 р. «Про внесення змін до протоколу «Надання медичної допомоги для лікування коронавірусної хвороби (COVID-19)». – [електронний ресурс]. – Режим доступу: <https://moz.gov.ua/article/ministry-mandates/nakaz-moz-ukraini-vid-20112020--2693-pro-vnesennja-zmin-do-protokolu--nadannja-medichnoi-dopomogi-dlja-likuvannja--koronavirusnoi-hvorobi-covid-19>
6. COVID-19 and Kawasaki disease: novel virus and novel case / V.G. Jones, M. Mills, D. Suarez [et al.] // *Hospital Pediatrics*. – 2020. – Vol. 10. – P. 537-540.
7. Clinical characteristics of 58 children with a pediatric inflammatory multisystem syndrome temporally associated with SARS-CoV-2 / E. Whittaker, A. Bamford, J. Kenny [et al.] // *JAMA*. – 2020. – Vol. 324. – P. 259-269.
8. An outbreak of severe Kawasaki-like disease at the Italian epicentre of the SARS-CoV-2 epidemic: an observational cohort study / L. Verdoni, A. Mazza, A. Gervasoni [et al.] // *Lancet*. – 2020. – Vol. 395. – P. 1771-1778.
9. Acute heart failure in multisystem inflammatory syndrome in children (MIS-C) in the context of global SARS-CoV-2 pandemic / Z. Belhadjer, M. Méot, F. Bajolle [et al.] // *Circulation*. – 2020. – Vol. 142. – P. 429-436.
10. Multisystem inflammatory syndrome in U.S. children and adolescents / L. R. Feldstein, E. B. Rose, S. M. Horwitz [et al.] // *N. Engl. J. Med.* – 2020. – Vol. 383. – P. 334-346.
11. Paediatric multisystem inflammatory syndrome temporally associated with COVID-19 (PIMS) – guidance for clinicians. Royal College of Paediatrics and Child Health. – 2020. – Access mode : <https://www.rcpch.ac.uk/resources/paediatric-multisystem-inflammatory-syndrome-temporally-associated-covid-19-pims-guidance>
12. American College of Rheumatology guidance for the management of children with pediatric rheumatic disease during the COVID-19 pandemic: version 1 / D. M. Wahezi, M. S. Lo, T. B. Rubinstein [et al.] // *Arthritis Rheumatol.* – 2020. – Access mode : <https://www.ncbi.nlm.nih.gov/pmc/articles/PMC7404941/>.
13. Tam H. Pediatric inflammatory multisystem syndrome temporally associated with COVID-19: a spectrum of diseases with many names / H. Tam, T. E. Tal, E. Go, R. Yeung // *CMAJ*. – 2020. – Vol. 192 (38). – P. 1093-1096; DOI: <https://doi.org/10.1503/cmaj.201600>.
14. Rowley A. H. Understanding SARS-CoV-2-related multisystem inflammatory syndrome in children / A. H. Rowley // *Nat. Rev. Immunol.* – 2020. – Vol. 20 (8). – P. 453-454.
15. COVID-19-Associated Multisystem Inflammatory Syndrome in Children - United States / S. Godfred-Cato, B. Bryant, J. Leung [et al.] // *MMWR Morb. Mortal. Wkly. Rep.* – 2020. – Vol. 69. – P. 1074-1080.
16. Paediatric inflammatory multisystem syndrome temporally associated with COVID-19 / R. A. Berard, R. Scuccimarrì, E.M. Haddad [et al.] – 2020. – Access mode : <https://www.cps.ca/documents/position/pims>.
17. Harwood R. A national consensus management pathway for paediatric inflammatory multisystem syndrome temporally associated with COVID-19 (PIMS-TS): results of a national Delphi process / R. Harwood, B. Allin, C. E. Jones [et al.] // *The Lancet Child Adolesc Health*. – 2020. – Access mode : [https://www.thelancet.com/journals/lanchi/article/PIIS2352-4642\(20\)30304-7/fulltext](https://www.thelancet.com/journals/lanchi/article/PIIS2352-4642(20)30304-7/fulltext)

References

1. World Health Organization. (2020). Coronavirus disease (COVID-19) situation reports 190. *who.int/docs*. Retrieved from: https://www.who.int/docs/default-source/coronaviruse/situation-reports/20200728-covid-19-sitrep-190.pdf?sfvrsn=fec17314_2.
2. Dong, Y., Mo, X., Hu, Y., Qi, X., Jiang, F., Jiang, Z. ... Tong, S. (2020) Epidemiology of COVID-19 among children in China. *Pediatrics*, 145, 6. Retrieved from: <https://pediatrics.aappublications.org/content/145/6/e20200702#page>.
3. Centers for Disease Control and Prevention. (2020). Multisystem inflammatory syndrome (MIS-C). Information for Pediatric Healthcare Providers. *www.cdc.gov/coronavirus*. Retrieved from: <https://www.cdc.gov/coronavirus/2019-ncov/hcp/pediatric-hcp.html>.
4. World Health Organization. (2020). Multisystem inflammatory syndrome in children and adolescents with COVID-19. *who.int/news-room/commentaries/detail*. Retrieved from: <https://www.who.int/news-room/commentaries/detail/multisystem-inflammatory-syndrome-in-children-and-adolescents-with-covid-19>.
5. Order of the Ministry of Health of Ukraine dated 20.11.2020 № 2693 «Amendments of the protocol» Provision of medical care for the treatment of coronavirus disease (COVID-19)". (n.d). *moz.gov.ua*. Retrieved from: <https://moz.gov.ua/article/ministry-mandates/nakaz-moz-ukraini-vid-20112020--2693-pro-vnesennja-zmin-do-protokolu-nadannja-medichnoi-dopomogi-dlja-likuvannja--koronavirusnoi-hvorobi-covid-19> [in Ukrainian].
6. Jones, V.G., Mills, M., Suarez, D., Hogan, C.A., Yeh, D., Segal, J.B. ... Mathew, R. (2020) COVID-19 and Kawasaki disease: novel virus and novel case. *Hospital Pediatrics*, 10, 537-40.
7. Whittaker, E., Bamford, A., Kenny, J., Kafrou, M., Jones, C.E., Shah, P. ... Levin, M. (2020) Clinical characteristics of 58 children with a pediatric inflammatory multisystem syndrome temporally associated with SARS-CoV-2. *JAMA*, 324, 259-69.
8. Verdoni, L., Mazza, A., Gervasoni, A., Martelli, L., Ruggeri, M., Ciuffreda M. ... D'Antiga, L. (2020). An outbreak of severe Kawasaki-like disease at the Italian epicentre of the SARS-CoV-2 epidemic: an observational cohort study. *Lancet*, 395, 1771-8.
9. Belhadjer, Z., Méot, M., Bajolle, F., Khraiche, D., Legendre, A., Abakka, S. ... Bonnet, D., (2020). Acute heart failure in multisystem inflammatory syndrome in children (MIS-C) in the context of global SARS-CoV-2 pandemic. *Circulation*, 142, 429-36.
10. Feldstein, L.R., Rose, E.B., Horwitz, S.M., Collins, J.P., Newhams, M.M., Son, M.B. ... Randolph, A.G. (2020). Multisystem inflammatory syndrome in U.S. children and adolescents. *N. Engl. J. Med.*, 383, 334-46.
11. Paediatric multisystem inflammatory syndrome temporally associated with COVID-19 (PIMS) – guidance for clinicians. (2020). Royal College of Paediatrics and Child Health. *rcpch.ac.uk*. Retrieved from: <https://www.rcpch.ac.uk/resources/paediatric-multisystem-inflammatory-syndrome-temporally-associated-covid-19-pims-guidance>.
12. Wahezi, D.M., Lo, M.S., Rubinstein, T.B., Ringold, S., Ardoin, S.P., Downes, K.J. ... Mehta, J.J. (2020). American College of Rheumatology guidance for the management of children with pediatric rheumatic disease during the COVID-19 pandemic: version 1. *Arthritis Rheumatol*. Retrieved from: <https://www.ncbi.nlm.nih.gov/pmc/articles/PMC7404941/>.
13. Tam, H., Tal, T.E., Go, E., & Yeung, R. (2020). Pediatric inflammatory multisystem syndrome temporally associated with COVID-19: a spectrum of diseases with many names. *CMAJ*, 192 (38), 1093-1096.
14. Rowley, A.H. (2020). Understanding SARS-CoV-2-related multisystem inflammatory syndrome in children. *Nat. Rev. Immunol.*, 20 (8), 453-454.
15. Godfred-Cato, S., Bryant, B., Leung, J., Oster, M.E., Conklin, L., Abrams, J. ... Belay, E. (2020). COVID-19-Associated Multisystem Inflammatory Syndrome in Children - United States. *MMWR Morb. Mortal. Wkly. Rep.*, 69, 1074-1080.
16. Berard, R.A., Scuccimarr, R., Haddad, E.M., Morin, M.P., Chan, K., Dahdah, N.S. ... Laxer, R.M. (2020). Paediatric inflammatory multisystem syndrome temporally associated with COVID-19. Retrieved from: <https://www.cps.ca/documents/position/pims>.
17. Harwood, R., Allin, B., Jones, C.E., Whittaker, E., Ramnarayan, R., Ramanan, A.V. ... Kaleem, M. (2020). A national consensus management pathway for paediatric inflammatory multisystem syndrome temporally associated with COVID-19 (PIMS-TS): results of a national Delphi process. *The Lancet Child Adolesc Health*, Retrieved from: [https://www.thelancet.com/journals/lanchild/article/PIIS2352-4642\(20\)30304-7/fulltext](https://www.thelancet.com/journals/lanchild/article/PIIS2352-4642(20)30304-7/fulltext)

MULTISYSTEM INFLAMMATORY SYNDROME ASSOCIATED WITH SARS-COV-2 IN A CHILD

H.A. Pavlyshyn¹, O.M. Dyvonyak², O.R. Boyarchuk¹, T.V. Tomashivska², I.D. Chornota², V.V. Slyva¹, I.L. Horishna¹, O.I. Panchenko¹

¹I. Horbachevsky Ternopil National Medical University, ²Municipal non-profit enterprise "Ternopil City Children's Municipal Hospital"

SUMMARY. *The aim of the study was to analyze clinical features and treatment of multisystem inflammatory syndrome associated with SARS-CoV-2 based on the example of a clinical case in a boy of an early school age.*

This work represents the dynamics of clinical manifestations, laboratory and instrumental parameters in a child with Kawasaki-like disease associated with COVID-19 during his inpatient treatment in the intensive care unit of the Ternopil City Children's Municipal Hospital. General practitioners should be focused on the importance of timely diagnosis of the rare but potentially severe multisystem inflammatory syndrome associated with COVID-19 in children.

Key words: *multisystem inflammatory syndrome; Kawasaki-like diseases; SARS-CoV-2; COVID-19; childhood.*

Інформація про авторів:

Павлишин Галина Андріївна – професорка, д. мед. н., Тернопільський національний медичний університет імені І.Я. Горбачевського, завідувачка кафедри педіатрії № 2; e-mail: pavlishin@tdmu.edu.ua

Дивоняк Ольга Миколаївна – завідувачка інфекційного відділення, КНП «Тернопільська міська дитяча комунальна лікарня»; e-mail: miskdut@ukr.net

Боярчук Оксана Романівна – професорка, д. мед. н., Тернопільський національний медичний університет імені І.Я. Горбачевського, завідувачка кафедри дитячих хвороб з дитячою хірургією; e-mail: boyarchuk@tdmu.edu.ua

Томашівська Тетяна Володимирівна – к. мед. н., медична директорка з лікувальної роботи, КНП «Тернопільська міська дитяча комунальна лікарня»; e-mail: miskdut@ukr.net

Чорнота Ігор Дмитрович – завідувач інфекційного відділення анестезіології та інтенсивної терапії, КНП «Тернопільська міська дитяча комунальна лікарня»; e-mail: miskdut@ukr.net

Слива Вікторія Віталіївна – к. мед. н., Тернопільський національний медичний університет імені І.Я. Горбачевського, доцентка кафедри педіатрії № 2; e-mail: slivavv@tdmu.edu.ua

Горішна Іванна Любомирівна – к. мед. н., Тернопільський національний медичний університет імені І.Я. Горбачевського, доцентка кафедри педіатрії № 2; e-mail: gorishna_il@tdmu.edu.ua

Панченко Ольга Іванівна – аспірантка кафедри педіатрії № 2, Тернопільський національний медичний університет імені І.Я. Горбачевського; e-mail: panchenko_oi@tdmu.edu.ua

Information about the authors:

Pavlyshyn H. A. – Professor, MD, I. Horbachevsky Ternopil National Medical University, Head of the Department of the Pediatrics Department No. 2; e-mail: pavlishin@tdmu.edu.ua.

Dyvonyak O. M. – Head of the Infectious Department, Municipal non-profit enterprize “Ternopil City Children’s Municipal Hospital”; e-mail: miskdut@ukr.net.

Boyarchuk O. R. – Professor, MD, I. Horbachevsky Ternopil National Medical University, Head of the Department of Pediatrics with Pediatric Surgery; e-mail: boyarchuk@tdmu.edu.ua

Tomashivska T. V. – PhD, Medical director for medical care, Municipal non-profit enterprize “Ternopil City Children’s Municipal Hospital”; e-mail: miskdut@ukr.net.

Chornota I. D. – Head of the Infectious Department of Anesthesiology and Intensive Care, Municipal non-profit enterprize “Ternopil City Children’s Municipal Hospital”; e-mail: miskdut@ukr.net

Slyva V. V. – Ph.D., I. Horbachevsky Ternopil National Medical University, Associate Professor of the Pediatrics Department No. 2; e-mail: slivavv@tdmu.edu.ua.

Horishna I. L. –Ph.D., I. Horbachevsky Ternopil National Medical University, Associate Professor of the Pediatrics Department No. 2; e-mail: gorishna_il@tdmu.edu.ua.

Panchenko O. I. – graduate student of the Pediatrics Department No. 2, I. Horbachevsky Ternopil National Medical University; e-mail: panchenko_oi@tdmu.edu.ua.

Конфлікту інтересів немає.

The authors have no conflicts of interest to declare.

Отримано 5.12.2020 р.