

©Г. М. Чоренька¹, Ю. І. Кузик²

¹ДВНЗ «Тернопільський державний медичний університет
імені І. Я. Горбачевського МОЗ України»

²Львівський національний медичний університет імені Д. Галицького

ПОЛІПОЗНА ТРАНСФОРМАЦІЯ ЕНДОМЕТРІЯ: ОСОБЛИВОСТІ ДІАГНОСТИКИ В ЖІНОК ІЗ НЕПЛІДДЯМ

Мета дослідження – з'ясувати частоту розбіжності та збігу в діагностиці поліпів ендометрія в жінок репродуктивного віку.

Матеріали та методи. Обстежено 43 пацієнтки репродуктивного віку з поліпами ендометрія (ультрасонографічне дослідження матки, біопсія чи вишкрібання ендометрія). Вік пацієнток коливався від 23 до 43 років.

Результати дослідження та їх обговорення. І клінічну групу становили 33 пацієнтки із непліддям. До II клінічної групи включено 10 жінок без репродуктивних розладів. Сонографічно виділено такі види поліпів: залозистий – 15 випадків, залозисто-фіброзний – 26 та фіброзний – два випадки. При перевазі залозистого компонента точність діагностики сягала 89 %, а при стромальній перевазі – 100 %. Залозисті поліпи діагностували у 82 % випадків. Патоморфологічно в I клінічній групі переважали залозисто-фіброзні поліпи (21 випадок). Серед них найбільше поліпів із перевагою стромального компонента. В II групі переважав залозистий компонент поліпа. При первинному неплідді характерні залозисті поліпи, при вторинному – залозисто-фіброзні із перевагою стромального компонента. Поліпи із перевагою залозистого компонента переважали в жінок II групи – сім випадків, а із перевагою стромального компонента – в жінок I клінічної групи – 13 випадків. Фіброзні поліпи зустрічалися лише в жінок I клінічної групи. В більшості випадків (74,6 %) спостерігалися ознаки хронічного запалення.

Висновки. Найскладнішими для УЗД є фіброзні поліпи у поєднанні із гіперплазією ендометрія, які сприймаються як фіброміома матки. Наявність включень підвищеної ехогенності в залозистих та залозисто-фіброзних поліпах ендометрія є причиною зниження рівня їх діагностики. Для поліпів ендометрія характерна запальна лімфоцитарна інфільтрація стромы, що свідчить на користь хронічних ендометритів. У жінок із непліддям виникають залозисті та залозисто-фіброзні поліпи із перевагою фіброзного компонента, спільною рисою яких є виразне фіброваскулярне ядро.

Ключові слова: непліддя; поліпи ендометрія; фіброваскулярне ядро; ультрасонографія; гіперпластичні процеси ендометрія.

ПОЛИПОЗНАЯ ТРАНСФОРМАЦИЯ ЭНДОМЕТРИЯ: ОСОБЕННОСТИ ДИАГНОСТИКИ У ЖЕНЩИН С БЕСПЛОДИЕМ

Цель исследования – выяснить частоту расхождения и совпадения в диагностике полипов эндометрия у женщин репродуктивного возраста.

Материалы и методы. Обследовано 43 пациентки репродуктивного возраста с полипами эндометрия (ультрасонографическое исследование матки, биопсия или выскабливание эндометрия). Возраст пациенток колебался от 23 до 43 лет.

Результаты исследования и их обсуждение. I клиническую группу составили 33 пациентки с бесплодием. Во II клиническую группу включены 10 женщин без репродуктивных расстройств. Сонографически выделены следующие виды полипов: железистый – 15 случаев, железисто-фиброзный – 26 и фиброзный – два случая. При преобладании железистого компонента точность диагностики достигала 89 %, а при преобладании стромального – 100 %. Железистые полипы диагностировали у 82 % случаев. Патоморфологически в I клинической группе преобладали железисто-фиброзные полипы (21 случай). Среди них больше всего полипов с преимуществом стромального компонента. Во II группе преобладал железистый компонент полипа. При первичном бесплодии характерны железистые полипы, при вторичном – железисто-фиброзные с преимуществом стромального компонента. Полипы с преобладанием железистого компонента преобладали у женщин II группы – семь случаев, а с преобладанием стромального компонента – у женщин I клинической группы – 13 случаев. Фиброзные полипы встречались только у женщин I клинической группы. В большинстве случаев (74,6 %) наблюдались признаки хронического воспаления.

Выводы. Самыми сложными для УЗИ являются фиброзные полипы в сочетании с гиперплазией эндометрия, которые воспринимаются как фибромиома матки. Наличие включений повышенной эхогенности в железистых и железисто-фиброзных полипах эндометрия является причиной снижения уровня их диагностики. Для полипов эндометрия характерна воспалительная лимфоцитарная инфильтрация стромы, что свидетельствует в пользу хронических эндометритов. У женщин с бесплодием возникают железистые и железисто-фиброзные полипы с преимуществом фиброзного компонента, общей чертой которых является выразительное фиброваскулярное ядро.

Ключевые слова: бесплодие; полипы эндометрия; фиброваскулярное ядро; ультрасонография; гиперпластические процессы эндометрия.

POLYPOUS TRANSFORMATION OF ENDOMETRIUM: FEATURES OF DIAGNOSIS IN WOMEN WITH INFERTILITY

The aim of the study – to find out the incidence of divergence in the diagnosis of endometrial polyps in women of reproductive age.

Materials and Methods. 43 patients of reproductive age with endometrial polyps were examined: ultrasonographic examination of the uterus, biopsy or endometrium scaling. The age of the patients ranged from 23 to 43 years.

Results and Discussion. The first clinical group was 33 patients with infertility. The second clinical group includes 10 women without reproductive disorders. Sonographically, the following types of polyps are singled out: glandular – 15 cases, glandular-fibrotic – 26 and fibrotic – two cases. With the prevalence of the glandular component, the accuracy of the diagnosis reached 89 %, and with a stromal prevalence of 100 %. Glandular polyps were diagnosed in 82 % of cases. Pathomorphologically, in the first clinical group,

glandular-fibrotic polyps prevailed (21 cases). The polyp with a predominant fibrous component was the most. In the second group, the glandular component of the polyp prevailed. At primary infertility glandular polyps are characteristic, at secondary – glandular-fibrotic with prevalence of a stromal component. Polyps with a prevalence of the glandular component predominated in women of the second group – seven cases, and with the prevalence of the stromal component – in women of the first clinical group – 13 cases. Fibrotic polyps were found only in women of the first clinical group. In most cases (74.6 %) there were signs of chronic inflammation.

Conclusions. The most complicated for ultrasound are fibrotic polyps in combination with endometrium hyperplasia, which are perceived as uterine fibromyoma. The presence of inclusions of increased echogenicity in the glandular and glandular fibrotic polyps of the endometrium is the reason for the decrease in the level of their diagnosis. Endometrial polyps are characterized by inflammatory lymphocytic infiltration of the stroma, indicating in favor of chronic endometritis. In women with infertility, there are glandular and glandular-fibrotic polyps with the prevalence of the fibrotic component, the common feature of which is the distinct fibro-vascular nucleus.

Key words: infertility; endometrium polyps; fibro-vascular nucleus; ultrasonography; hyperplastic processes of endometrium.

ВСТУП. Жіноче непліддя – одна із значних проблем сучасного суспільства, яка залишає негативний відбиток на демографічній ситуації не лише в Україні, а й в усьому світі [1]. Численні наукові дослідження постійно доводять, що причинних факторів порушення фертильності існує чимало, і всі вони потребують ретельного вивчення, адже якісна діагностика – запорука успішного лікування [2, 3]. Так, ряд авторів вважає, що зміна морфофункціонального стану ендометрія відіграє визначальну роль у розвитку непліддя [3, 4]. Ультразвукове дослідження (УЗД) – неінвазивний, доступний, нескладний та високоінформативний метод обстеження пацієнтів для виявлення кількісних та якісних особливостей ендометрія у всіх його структурах, що дає можливість провести оцінку їх кровопостачання [5]. Проте дані про діагностичну цінність ультразвукової, дуплексного сканування та кольорового доплерівського картування у пацієнок із гіперпластичними процесами відмінні. Більшість авторів вказує на низьку достовірність результатів УЗД ендометрія, розбіжність його коливається в межах від 20 до 24 % [5, 6]. Найбільша складність зустрічається при діагностиці поліпів ендометрія. Останні діагностуються у 75 % обстежуваних жінок репродуктивного віку при УЗД, тоді як гістологічно дана патологія верифікується майже в 100 % [5, 7, 8]. Часто при діагностичному вишкрібанні поліпи фрагментуються і елементи залозистого компонента утвору можуть патоморфологічно трактуватися як гіперплазія ендометрія. Зіставлення та аналіз даних ультразвукової та патоморфологічної діагностики із визначенням причин їх незбіг дозволить підвищити інформативність, діагностичну цінність ультразвукового методу дослідження матки.

МЕТА ДОСЛІДЖЕННЯ – на основі порівняння даних патоморфологічного та ультразвукового дослідження ендометрія порожнини матки з'ясувати частоту розбіжності та збігів у діагностиці поліпів ендометрія в жінок репродуктивного віку.

МАТЕРІАЛИ ТА МЕТОДИ. Проведено аналіз 43 медичних карт пацієнок репродуктивного віку з діагностованими поліпами ендометрія. Усім жінкам проводили трансабдомінальне ультразвукове дослідження стану порожнини матки та біопсію чи лікувальне-діагностичне вишкрібання ендометрія. Вік пацієнок коливався від 23 до 43 років. Переважали жінки середнього репродуктивного віку – 21 випадок, жінок пізнього репродуктивного віку було 10, жінок раннього репродуктивного віку – 12.

Трансвагінальну ультразвукову діагностику виконували у плановому порядку на 5–7-й день менструального циклу, апаратом Voluson E8 Expert, з мультичастотним датчиком

RIC 5-9D/ 179x120°. При ультразвуковій діагностиці визначали товщину та структуру ендометрія, наявність включень з оцінкою розмірів й особливості їх будови.

Досліджували 43 вишкріби та біоптати ендометрія, що були отримані на 21–24-й день менструального циклу. Поліпи ендометрія патоморфологічно діагностували при наявності нефункціонуючих залоз та типової судинної ніжки. Препарати ендометрія обробляли за стандартними гістологічними методами, зафарбовували гематоксилін-еозином. Результати досліджень опрацювали та реєстрували за допомогою цифрового фотоапарата мікроскопа Meiji 4300 LED, об'єктива x40, фотоапарата Canon 550D з перехідником MA150/50 та адаптером MA986 із збільшенням x1.9. Математичну обробку даних проводили з використанням методів варіаційної статистики, точного критерію Фішера і критерію Манна – Уїтні. Варіант похибки становив $p > 0,05$.

РЕЗУЛЬТАТИ ДОСЛІДЖЕННЯ ТА ЇХ ОБГОВОРЕННЯ. Причинами звернення у 33 жінок було непліддя, тривалістю від одного до десяти років. Вони становили I клінічну групу. До II клінічної групи були включені жінки, які звернулися з приводу дисменорей, та не мали репродуктивних розладів в анамнезі – 10 обстежуваних. Серед пацієнок I групи у 18 випадках діагностовано первинне непліддя, а у 15 – вторинне. До групи обстежуваних не включені жінки із трубно-перитонеальним непліддям. Згідно з анамнестичними даними, серед пацієнок I клінічної групи у п'яти раніше зустрічалися дисфункціональні маткові кровотечі, з яких один випадок – за умов первинного непліддя і чотири – при вторинному та поліпи ендометрія – у двох випадках. У жінок II клінічної групи дисфункціональні маткові кровотечі мали місце у двох жінок, зустрічалися по два випадки поліпів ендометрія та поліпи шийки матки, які були діагностованими після народження дітей. З приводу вищеперелічених патологій проведені діагностичні вишкрібання та поліпектомії.

При УЗД поліп ендометрія візуалізувався як гіпоехогенний утвір, на фоні гіперехогенної слизової оболонки матки. Розміри включень були варіабельними: від 2,0–3,7 мм при залозистих поліпах до 3,0–39,0 мм при залозисто-стромальних поліпах. Сонографічно виділено такі види поліпів: залозистий поліп ендометрія – 15 випадків, залозисто-фіброзний – 26 та фіброзний поліп ендометрія у поєднанні із залозистою гіперплазією – два випадки. Ультрасонографічно фіброзні поліпи мали вигляд інтрамуральних ехопозитивних вузлів по задній стінці матки розмірами 5,0 мм та 4,5 мм на тлі візуально незміненого ендометрія. Діагноз, в обох випадках, за ознаками УЗД, звучав як вузлова фіброміома тіла матки,

тоді як патоморфологічно верифіковано фіброзний поліп ендометрія у поєднанні із залозистою гіперплазією.

Серед залозисто-фіброзних поліпів ультрасонографічно розрізняли два підвиди поліпів: поліпи із перевагою залозистого компонента – 12 випадків та залозисто-стромальні поліпи із перевагою стромального компонента – 14. Ультразвукові характеристики різних видів поліпів ендометрія відрізнялися за змінами структури, формою та розмірами, ехогенністю та наявністю включень (табл. 1). Це дозволяло верифікувати їх клінічно.

При УЗД найважче було діагностувати фіброзні поліпи у поєднанні із залозистою гіперплазією, оскільки їх ехогенність та інтрамуральна локалізація нагадували вузлову фіброміому матки. Ультразвукова картина залозисто-стромальних поліпів ендометрія залежала від переваги стромального структурного компонента чи залозистого. Так, при перевазі залозистого компонента точність діагностики сягала 89 %, а при стромальній перевазі – 100 %. Залозисті поліпи ендометрія діагностували сонографічно у 82 % випадків. Це пов'язано з тим, що залозисті поліпи володіють здатністю повторювати конфігурацію порожнини матки та можуть досить щільно прилягати навіть до незміненого ендометрія. Така ознака, за звукопровідністю, нагадує картину потовщення

функціонального шару матки і трактується як вогнищева залозиста трансформація ендометрія [5, 8, 9]. Тому при підозрі на поліп ендометрія, за відсутності первинного ультрасонографічного підтвердження, варто повторити обстеження у другій фазі маткового циклу.

Патоморфологічно ми розрізняли поліпи: залозисті, залозисто-фіброзні з перевагою залозистого чи стромального компонента та фіброзні. Останні зустрічалися у поєднанні із гіперплазією ендометрія та були верифіковані за допомогою патоморфологічного дослідження (табл. 2).

В I клінічній групі переважну кількість (21 випадок) складали залозисто-фіброзні поліпи. Серед них найбільше було поліпів із перевагою стромально-фіброзного компонента. В II групі структурно переважав залозистий компонент залозисто-фіброзного поліпа ($p > 0,05$). Рецидив залозисто-фіброзних поліпів зустрічався у двох випадках та був характерним для жінок із вторинним непліддям I клінічної групи обстежуваних.

Видова структура поліпів мала свої особливості залежно від виду непліддя. При первинному неплідді переважали залозисті поліпи. При вторинному неплідді спостерігалось більше залозисто-фіброзних поліпів із перевагою стромального компонента ($p > 0,05$) (табл. 3).

Таблиця 1. Особливості ультрасонографічної картини поліпів ендометрія

Ознаки	Види поліпів			
	залозистий поліп	залозисто-фіброзний поліп		фіброзний поліп
		із перевагою залозистого компонента	із перевагою стромального компонента	
Структура	Однорідна	Неоднорідна	Неоднорідна	Неоднорідна
Форма	Округла, овоїдна	Переважно овоїдна, рідко аморфні	Вузлоподібний, розташування інтрамуральне	Інтрамуральне аморфне вогнище
Ехогенність	Підвищена	Знижена, вогнища із підвищеною ехогенністю	Різного ступеня знижена	Середня, знижена
Наявність включень	Відсутні	Різної ехогенності, багато	Відсутні	Відсутні
Розміри, мм	2,0–3,7	3,0–39	5,0–4,2	4,7–6,7

Таблиця 2. Розподіл різних видів поліпів ендометрія в жінок I та II клінічних груп за даними патоморфологічного дослідження

Клінічні групи	Залозистий поліп ендометрія	Залозисто-фіброзний поліп		Фіброзний поліп + залозиста гіперплазія ендометрія	Всього
		із перевагою залозистого компонента	із перевагою стромального компонента		
I клінічна група	10	8	13	2	33
II клінічна група	5	4	1	0	10
Всього	15	12	14	2	43

Таблиця 3. Розподіл поліпів ендометрія в жінок I клінічної групи за даними патоморфологічного дослідження залежно від виду непліддя

Патоморфологічний висновок	Залозистий поліп ендометрія	Залозисто-фіброзний поліп		Фіброзний поліп + залозиста гіперплазія ендометрія	Всього
		із перевагою залозистого компонента	із перевагою стромального компонента		
Первинне непліддя	7	6	4	0	17
Вторинне непліддя	3	2	9	2	16
Всього	10	8	13	2	33

Структура залозистих поліпів ендометрія в жінок I та II клінічних груп суттєво не відрізнялася. У всіх поліпах відмічалася порушення стромально-залозистого балансу: перевага залозистого компонента, розташування залоз – нерівномірне, різної форми та розмірів, зустрічалися кістозно-розширені залози. Епітелій – високий, призматичний, проліферативного типу, із різко базофільними клітинами. У залозах із кістозною трансформацією зустрічалася сплюснення епітелію за типом низького призматичного. Строми було мало, переважно в складі «судинної ніжки», яку представляли від трьох до п'яти товстостінних судин (рис. 1). Лімфоцитарна інфільтрація стромального компонента була присутньою в усіх випадках та мала як дифузний, так і вогнищевий характер (рис. 2). У жінок I клінічної групи переважно зустрічалася вогнищева лімфоцитарна інфільтрація стромати, у вигляді лімфоїдних фолікулів, тоді як II групі були притаманні дифузно розташовані поодинокі лімфоцити.

Залозисто-фіброзні поліпи були представлені поліпами із перевагою залозистого та стромального компонентів. Вони мали наступну спільну для обох груп патоморфологічну картину: поділ на шари відсутній, велика кількість залоз різної форми та розмірів, glandулярний епітелій низький призматичний, фіброваскулярне ядро представлене п'ятьма і більше товстостінними судинами, які місцями галузилися. Запальна інфільтрація вогнищевого характеру виявлена в 25 %, дифузного – у 15 % поліпів.

Поліпи із перевагою залозистого компонента переважали в жінок II групи – сім випадків. Це, вірогідно, пов'язано із гормонально-залежним генезом їх розвитку. Спостерігалася дифузна кістозна трансформація залозистих елементів поліпа. Вогнища фіброзу в поліпах зустрічалися зрідка, були дуже дрібними. У жінок I клінічної групи виявлено багато аморфних залоз зморшкуватої форми. Візуалізувалися дифузні вогнища фіброзу різної форми та розмірів на місці інволютивно замінених сполучнотканним компонентом залоз (рис. 3). Для структури поліпів у жінок II клінічної групи характерні переважання дифузної кістозної трансформації залоз, поодинокі, дрібні вогнища фіброзу, розташовані переважно навколо фіброваскулярного ядра, представленого клубками товстостінних судин.

Для жінок із непліддям (I клінічна група) характерними були поліпи із перевагою стромального компонента – 13 випадків. Патоморфологічно в таких поліпах спостерігалася перевага фібротизованої сполучної тканини, залозистих елементів – мало, переважно у стадії інволютивних та атрофічних змін, строма щільна, волокниста. Судинний пучок виглядав як клубки судин із потовщеними стінками.

Фіброзні поліпи зустрічалися лише в обстежуваних жінок I клінічної групи. Структура таких поліпів представлена фіброзною сполучною тканиною та поодинокими судинами із вираженим периваскулярним фіброзом. Деякі автори наголошують, що формування фіброзного поліпа на фоні залозистої гіперплазії ендометрія характерне для жінок клімактеричного періоду, тобто при зниженні естрогенного впливу на організм жінки [8, 10]. Поряд із цим відомий той факт, що фіброзні поліпи можуть бути проявом дисгормонозів молодих жінок [10, 12].

Отже, основою патоморфологічної діагностики поліпів є фіброваскулярне ядро, до складу якого входять

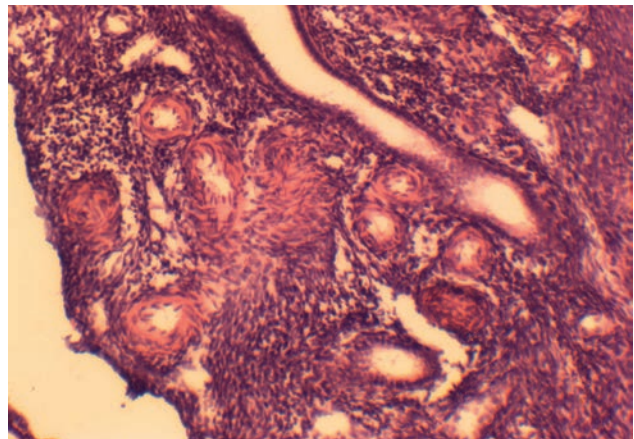


Рис. 1. Фіброваскулярне ядро залозисто-стромального поліпа ендометрія: товстостінні судини із вогнищевим фіброзом. Гематоксилін-еозин. x100. Діагноз: вторинне непліддя. Жінка віком 33 роки.

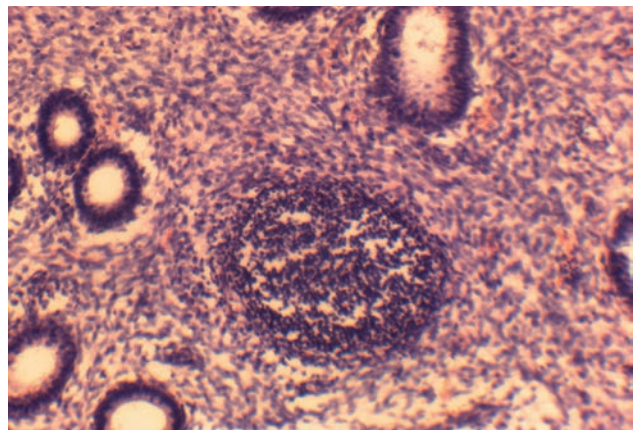


Рис. 2. Залозистий поліп ендометрія: вогнищева лімфоцитарна інфільтрація стромати із формуванням лімфоїдного фолікула. x100. Забарвлення гематоксилін-еозином. Діагноз: первинне безпліддя. Жінка віком 40 років.

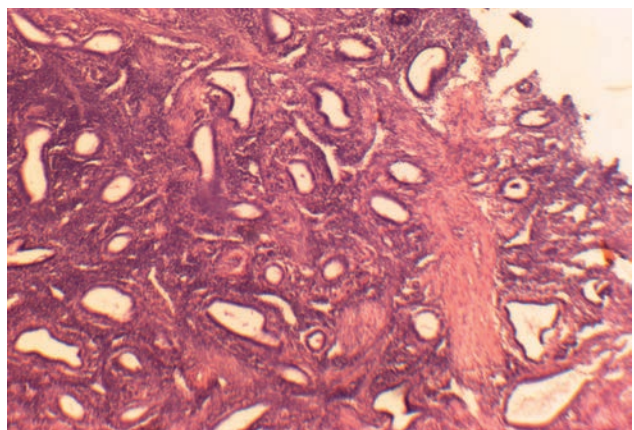


Рис. 3. Залозисто-фіброзний поліп ендометрія: кістозно-трансформовані аморфні залозисті структури із низького призматичного епітелію, вогнищевий фіброз. Забарвлення гематоксилін-еозином. Збільшення x100. Діагноз: вторинне безпліддя. Жінка віком 33 роки.

строме та судини. Це спільна структурна ознака всіх видів ендометріальних поліпів [11, 12].

Відомо, що поліпозна трансформація ендометрія є наслідком хронічного продуктивного запалення [13, 14]. Наші дослідження показали, що в більшості випадків (74,6 %) патоморфологічно спостерігалися ознаки хронічного запалення, зокрема в стромі поліпів – виражена дифузна та вогнищева лімфоцитарна інфільтрація із формуванням лімфоїдних фолікулів. Такі патоморфологічні зміни можна пояснити хронічним ендометритом, зумовленим хронічними інфекціями статевих шляхів. Серед обстежуваних жінок у 42 % є клінічно підтверджені хронічні інфекції жіночих статевих шляхів, з них – 30 % у жінок із непліддям (I клінічної групи) та 12 % у жінок без репродуктивних порушень (II клінічної групи).

Враховуючи той факт, що поліп ендометрія має власне фіброваскулярне ядро – товстостінний судинний пучок, що забезпечує кровопостачання, було б доцільно, із метою диференційної діагностики та остаточної верифікації цієї патології, проводити дослідження кровоплину власне поліпа. Присутність додаткового гемодинамічного руху є інформативною та свідчить на користь поліпа у суперечливих випадках діагностики. Ряд авторів вважає, що трансвагінальна кольорова доплерівська експертиза посилена внутрішньовенним контрастом, може допомогти диференціювати доброякісні поліпи ендометрія та рак [6, 8, 14].

Діагностувати поліпи при умові поєднання їх із залозистою гіперплазією ендометрія досить складно [5, 10, 12]. В таких випадках варто проводити декілька ультразвукових досліджень у різні фази менструального циклу. Такі ознаки, як потовщення функціонального шару ендометрія, зміна його поверхні, проліферація та

метаморфізм залозистих компонентів, а також тип росту основи, вважають спільними патогномонічними ознаками як для поліпозної, так і для залозистої трансформації внутрішнього шару матки [5, 8, 14]. Це необхідно враховувати при діагностиці внутрішньоматкової патології. Так, зокрема, Н. И. Кондриков [15] вказує на те, що абсолютно всі типи гіперплазії ендометрія можуть зустрічатися як при патології, так і в малозміненій слизовій матки (на стадії проліферації або неповноцінної секреторної трансформації) та мати вогнищевий характер. Тому питання вивчення патоморфологічних особливостей ремоделювання ендометрія при поліпозних трансформаціях залишається відкритим і потребує нових перспективних підходів.

ВИСНОВКИ. 1. Найскладнішими для ультразвукової діагностики є фіброзні поліпи у поєднанні із гіперплазією ендометрія, які сприймають за фіброміому матки.

2. Наявність включень здебільшого підвищеної ехогенності в залозистих та залозисто-фіброзних поліпах ендометрія є причиною заниження ступеня діагностики їх на передопераційному етапі.

3. Для поліпозної трансформації ендометрія характерна запальна лімфоцитарна інфільтрація строме, що свідчить на користь хронічних ендометритів.

4. Для жінок із непліддям характерні залозисті та залозисто-фіброзні поліпи із перевагою фіброзного компонента, спільною рисою яких є виразне фіброваскулярне ядро, представлене великою кількістю товстостінних судин із вираженим периваскулярним фіброзом.

ПЕРСПЕКТИВИ ПОДАЛЬШИХ ДОСЛІДЖЕНЬ. Подальші ультрасонографічні та патоморфологічні дослідження особливостей поліпів ендометрія дозволять підвищити якість їх діагностики.

СПИСОК ЛІТЕРАТУРИ

1. Аналіз жіночого безпліддя за даними Прикарпатського центру репродукції людини з 2004 до 2013 року / Е. О. Кіндратів, І. О. Михайлюк, Т. Б. Сніжко, І. С. Головач // *Здоровье женщины*. – 2014. – № 6. – С. 22–25.
2. Данкович Н. А. Причины и формы бесплодия. Современные возможности диагностики и лечения / Н. А. Данкович, В. Н. Воробей-Виховская // *Здоровье женщины*. – 2013. – № 3. – С. 192–197.
3. Вдовиченко Ю. П. Патология эндометрия как причина женского бесплодия / Ю. П. Вдовиченко, А. В. Колесник // *Здоровье женщины*. – 2011. – № 7. – С. 206–207.
4. Чорненька Г. М. Особливості екстрагенітальної соматичної патології та структурної трансформації ендометрія в жінок репродуктивного віку із первинним і вторинним непліддям / Г. М. Чорненька, І. В. Корда, Я. Я. Боднар // *Актуальні питання педіатрії, акушерства та гінекології*. – 2017. – № 2. – С. 88–92.
5. Эхографические и морфологические корреляции гиперпластических процессов эндометрия / И. А. Озерская, М. А. Белоусов, Е. А. Щеглова, М. И. Агеева // *Ультразвуковая и функциональная диагностика*. – 2002. – № 1. – С. 45–50.
6. Comparison of transvaginal ultrasonography and hysteroscopy in the diagnosis of uterine pathologies / A. Babacan, I. Gun, C. Kizilaslan [et al.] // *Int. J. Clin. Exp. Med*. – 2014. – Vol. 7, No. 3. – P. 764–769.
7. Борцвадзе Ш. Н. Значение офисной гистероскопии в диагностике маточного фактора бесплодия и лечении таких

больных / Ш. Н. Борцвадзе, Т. А. Джибладзе, А. И. Ищенко // *Российский вестник акушера-гинеколога*. – 2012. – Т. 12, № 5. – С. 53–56.

8. Kumari M. A prospective comparative study to evaluate the efficacy of ultrasonography and hysteroscopy and their correlation with the histopathology of endometrium in a case of abnormal uterine bleeding / M. Kumari, A. S. Gupta // *Int J Reprod Contracept Obstet Gynecol*. – 2015. – Vol. 4, No. 6. – P. 1926–1935.

9. Гнатко О. П. Поліпи ендометрія і непліддя в жінок пізнього репродуктивного віку / О. П. Гнатко, Н. Г. Скурятіна // *Актуальні питання педіатрії, акушерства та гінекології*. – 2015. – № 2. – С. 84–87.

10. Павловская М. А. Современные представления об этиопатогенезе гиперпластических процессов эндометрия в репродуктивном возрасте / М. А. Павловская, Л. В. Гугикова // *Медицинские аспекты здоровья женщины*. – 2013. – № 3 (67). – С. 28–34.

11. Герман Д. Г. Полипы эндометрия в репродуктивном возрасте: штрихи к клиническому портрету / Д. Г. Герман // *Репродуктивная эндокринология*. – 2016. – № 3. – С. 39–43.

12. A diagnostically useful histopathologic feature of endometrial polyp: the long axis of endometrial glands arranged parallel to surface epithelium / K. R. Kim, R. Peng, J. Y. Ro, S. J. Robboy // *Am. J. Surg. Pathol*. – 2004. – Vol. 28. – P. 1057–1062.

13. Вдовиченко Ю. П. Особливості патогенезу хронічного ендометриу у пацієнок з безплідністю / Ю. П. Вдовиченко,

Г. В. Колесник // Педіатрія, акушерство та гінекологія. – 2011. – Т. 73, № 6. – С. 101–104.

14. Lieng M. Treatment of endometrial polyps: a systematic review / M. Lieng, O. Istre, E. Qvigstad // *Acta Obstet. Gynecol. Scand.* – 2010. – Vol. 89. – P. 992–1002.

REFERENCES

1. Kindrativ, E.O., Mykhailiuk, I.O., Snizhko, T.B., & Holovchak, I.S. (2014). Analiz zhinochoho bezpliddia za danyimi Prykarpatskoho tsentru reproduktsii liudyny z 2004 do 2013 roku [Analysis of female infertility according to the data of the Precarpathian Center for Human Reproduction from 2004 till 2013]. *Zdorovye zhenshchiny – Women's Health*, (6), 22-25 [in Ukrainian].

2. Dankovych, N.A., & Vorobey-Vikhovskaya, V.N. (2013). Prichiny i formy besplodiya. Sovremennye vozmozhnosti diagnostiki i lecheniya [Causes and forms of infertility. Modern diagnostic and treatment options]. *Zdorovye zhenshchiny – Women's Health*, (3), 192-197 [in Russian].

3. Vdovichenko, Yu.P., & Kolesnik, A.V. (2011). Patologiya endometriya kak prichina zhenskogo besplodiya [Endometrial pathology as the cause of female infertility]. *Zdorovye zhenshchiny – Women's Health*, (7), 206-207 [in Russian].

4. Chornenka, H.M., Korda, I.V., & Bodnar, Ya.Ya. (2017). Osoblyvosti ekstrahenitalnoi somatychnoi patolohii ta strukturnoi transformatsii endometrii v zhinok reproduktyvnoho viku iz pervynnym i vtorynym nepliddiam [Features of extragenital somatic pathology and structural transformation of endometrium in women of reproductive age with primary and secondary infertility]. *Aktualni pytannia pediatrii, akusherstva ta hinekolohii – Actual Questions of Pediatrics, Obstetrics and Gynecology*, (2), 88-92. DOI 10.11603/24116-4944.2017.2.8044 [in Ukrainian].

5. Ozerskaya, I.A., Belousov, M.A., Shcheglova, E.A., & Ageyeva, M.I. (2002). Ekhograficheskiye i morfologicheskiye korrelyatsii giperplasticheskikh protsessov endometriya [Echographic and morphological correlations of endometrial hyperplastic processes]. *Ultrazvukovaya i funktsionalnaya diagnostika – Ultrasonic and Functional Diagnostics*, (1), 45-50 [in Russian].

6. Babacan, A., Gun, I., Kizilaslan, C., Ozden, O., Muhcu, M., Mungen, M., & Atay, V. (2014). Comparison of transvaginal ultrasonography and hysteroscopy in the diagnosis of uterine pathologies. *Int. J. Clin. Exp. Med.*, (7), 3, 764-769. PMID: 24753775.

7. Bortsvadze, Sh.N., Dzhiladze, T.A., & Ishchenko, A.I. (2012). Znachenie ofisnoy gisteroskopii v diagnostike matochnogo faktora besplodiya i lecheniya takikh bolnykh [The importance of office hysteroscopy in the diagnosis of uterine factor infertility and the treatment of such patients]. *Rossiyskiy vestnik akusheraginekologa – Russian Bulletin of the Obstetrician-Gynecologist*, (2), 5, 53-56 [in Russian].

15. Кондриков Н. И. Структурно-функциональные основы гиперпластических изменений эндометрия женщин : автореф. дисс. на соискание науч. степени доктора мед. наук / Н. И. Кондриков. – М., 1991. – 51 с.

8. Kumari, M., & Gupta, A.S. (2015) A prospective comparative study to evaluate the efficacy of ultrasonography and hysteroscopy and their correlation with the histopathology of endometrium in a case of abnormal uterine bleeding. *Int. J. Reprod. Contracept. Obstet. Gynecol.*, (4), 6, 1926-1935. DOI:http://dx.doi.org/10.18203/2320-1770.ijcog20.

9. Hnatko, O.P., & Skuriatina, N.H. (2015). Polipy endometrii i nepliddia v zhinok piznoho reproduktyvnoho viku [Endometrial polyps and infertility in women of late reproductive age]. *Aktualni pytannia pediatrii, akusherstva ta hinekolohii – Actual Questions of Pediatrics, Obstetrics and Gynecology*, (2), 84-87 [in Ukrainian].

10. Pavlovskaya, M.A., & Gugikova, L.V. (2013). Sovremennye predstavleniya ob etiopatogeneze giperplasticheskikh protsessov endometriya v reproduktyvnom vozraste [Modern ideas about the etiopathogenesis of endometrial hyperplastic processes in the reproductive age]. *Meditsinskie aspekty zdorovya zhenshchiny – Medical Aspects of Women's Health*, (3), 67, 28-34 [in Russian].

11. German, D.G. (2016). Polipy endometriya v reproduktyvnom vozraste: shtrikhi k klinicheskomu portretu [Endometrial polyps in reproductive age: strokes to a clinical portrait]. *Reproduktivnaya endokrinologiya – Reproductive Endocrinology*, (3), 39-43 [in Russian].

12. Kim, K.R., Peng, R., Ro, J.Y., & Robboy, S.J. (2004). A diagnostically useful histopathologic feature of endometrial polyp: the long axis of endometrial glands arranged parallel to surface epithelium. *Am. J. Surg. Pathol.*, (28), 1057-1062. DOI: 10.1097/01.pas.0000128659.73944.f3.

13. Vdovychenko, Yu.P., & Kolesnyk, H.V. (2011). Osoblyvosti patohenezu khronichnoho endometrytu u patsientok z bezplidnistiu [Features of the pathogenesis of chronic endometritis in patients with infertility]. *Pediatriia, akusherstvo ta hinekolohii – Pediatrics, Obstetrics and Gynecology*, (73), 6, 101-104 [in Ukrainian].

14. Lieng, M., Istre, O., & Qvigstad, E. (2010) Treatment of endometrial polyps: a systematic review. *Acta Obstet. Gynecol. Scand.*, (89), 992-1002. doi.org/10.3109/00016349.2010.493196.

15. Кондриков, Н.И. (1991). Структурно-функциональные основы гиперпластических изменений эндометрия женщин [Structural and functional basis of hyperplastic changes in women's endometrium]. *Doctor's Extended abstract*. Moscow [in Russian].

Отримано 08.08.18