

©Л. Б. Маркін, О. С. Рачкевич, К. Л. Шатилович

## ТЕРАПІЯ ЗАГОСТРЕННЯ ХРОНІЧНИХ ЗАПАЛЬНИХ ПРОЦЕСІВ ОРГАНІВ МАЛОГО ТАЗУ З ВИКОРИСТАННЯМ АНТИТРОМБОТИЧНИХ ЗАСОБІВ

*Львівський національний медичний університет імені Данила Галицького*

ТЕРАПІЯ ХРОНІЧНИХ ЗАПАЛЬНИХ ПРОЦЕСІВ ОРГАНІВ МАЛОГО ТАЗУ З ВИКОРИСТАННЯМ АНТИТРОМБОТИЧНИХ ЗАСОБІВ. Використання Дістрептази - препарату з вираженою антитромботичною і розсмоктуючою дією - у комплексній терапії загострення хронічного сальпінгоофориту забезпечує стійкий клінічний ефект, сприяє відновленню функціональної повноцінності репродуктивної системи жінки.

ТЕРАПИЯ ХРОНИЧЕСКИХ ВОСПАЛИТЕЛЬНЫХ ПРОЦЕССОВ ОРГАНОВ МАЛОГО ТАЗА С ПРИМЕНЕНИЕМ АНТИТРОМБОТИЧЕСКИХ СРЕДСТВ. Использование Дистрептазы - препарата с выраженным антитромботическим и рассасывающим действием - в комплексной терапии обострения хронического сальпингоофорита обеспечивает стойкий клинический эффект, способствует восстановлению функциональной полноценности репродуктивной системы женщины.

ANTI THROMBOTIC THERAPY IN THE TREATMENT OF THE CHRONIC PELVIC INFLAMMATORY DISEASES. The application of Distreptaza - drug with a pronounced antithrombotic and resorption action - in complex therapy of chronic salpingoophoritis exacerbation provides stable clinical effect and promotes restoration of functional usefulness of woman's reproductive system.

**Ключові слова:** запальні захворювання органів малого тазу, сальпінгоофорит, антитромботична терапія, дістрептаза.

**Ключевые слова:** воспалительные заболевания органов малого таза, сальпингоофорит, антитромботическая терапия, дистрептаза.

**Keywords:** pelvic inflammatory diseases, salpingoophoritis, antithrombotic therapy, distreptaza.

**ВСТУП.** В структурі гінекологічної захворюваності в Україні чільне місце посідають запальні захворювання органів малого тазу (ЗЗОМТ). Їх частота становить 60-80 % від всієї гінекологічної патології. Як правило, ЗЗОМТ (запалення ендометрія, міометрія, маткових труб, яєчників та тазової очеревини) є наслідком висхідного інфікування. В етіології запального процесу значна роль належить інфекціям, що передаються статевим шляхом. Збудниками ЗЗОМТ найчастіше є гонококи, хламідії, уреоплазми, мікоплазми, ендогенні аеробні та анаеробні мікроорганізми, актиноміцети. В останні роки найбільшого значення набувають асоціації мікроорганізмів [1, 5, 7, 8, 9, 11, 12]. До факторів ризику розвитку ЗЗОМТ відносять ранній початок статевого життя, наявність декількох статевих партнерів, застосування внутрішньоматкової контрацепції; провокуючими чинниками загострення хронічного процесу найчастіше є менструація, статевий акт, внутрішньоматкові втручання [1, 2, 13].

Вирішальне значення у виникненні запального процесу мають стан імунної системи жіночого організму, масивність інфікування та вірулентність мікробного агента. Патологічно у розвитку запалення виділяють три процеси - альтерації (пошкодження), ексудації (порушення мікроциркуляції) та проліферації (відновлення пошкоджених тканин). Пошкодження клітин мікробними агентами спричиняє вивільнення великої кількості прозапальних цитокінів, які викликають підвищення проникності судинної стінки, порушення реологічних властивостей крові, тромбоз дрібних судин. Зміни мікроциркуляції у вогнищі запалення призводять до порушення окисно-відновних процесів у тканинах маткових труб, атрофічних та склеротичних їх змін, облітерації просвіту труб з утворенням гідро- або піосальпінксів [8, 10].

Хронічні ЗЗОМТ є причиною тазового болю у жінок, розвитку злуквих процесів в малому тазі, порушення прохідності маткових труб та непліддя, можуть сприяти виникненню позаматкової вагітності [6, 9, 10]. Хронізація сальпінгоофориту спричиняє зменшення оваріального резерву у жінок, що негативно позначається на їх репродуктивній функції [4].

Антибактеріальна терапія, яка є ключовою у лікуванні ЗЗОМТ, призводить до елімінації збудника та клінічного одужання, проте є недостатньо ефективною для повного відновлення мікроциркуляції та функціональної повноцінності уражених органів. Так, доведено, що навіть через місяць після виписки зі стаціонару та клінічного одужання хворих після загострення хронічного сальпінгоофориту, рівень прозапальних цитокінів в крові залишається майже вдвічі вищим від норми. Протягом декількох місяців після перенесеного запального процесу зберігаються порушення органного кровоплину в додатках матки та їх структурні зміни [2].

Тривала персистенція збудників в організмі жінки, етіологічна роль асоціацій мікроорганізмів з різним ступенем чутливості до емпірично підібраних антибактеріальних препаратів, локальні порушення мікроциркуляції та виражені патологічні та патогістологічні зміни ендометрію, маткових труб та яєчників призводять до того, що антибактеріальна терапія хоч і забезпечує у більшості випадків елімінацію збудника та клінічне одужання, однак не зумовлює повного відновлення функціональної повноцінності уражених органів [2, 4, 5, 6, 9].

Особливості перебігу хронічних запальних захворювань геніталій, схильність до рецидивів, часте виникнення ускладнень (хронічний тазовий біль, порушення репродуктивної функції) та недостатня ефек-

## Акушерство та гінекологія

тивність загальноприйнятої терапії вимагає пошуку нових підходів до лікування цієї патології.

Останнім часом на фармацевтичному ринку України з'явився препарат Дістрептаза польського виробництва (Biomed Lublin). До складу препарату входять два компоненти - стрептокіназа 15000 МО та стрептодорназа 1250 МО. Стрептокіназа - це високоочищений фермент з фібринолітичною активністю, одержаний при культивуванні штаму р-гемолітичного стрептококу групи С. Являє собою білок, який містить 440 амінокислот, з молекулярною масою приблизно 50 000 дальтон. Стрептокіназа утворює комплекс з плазміногеном, що активує перехід плазміногену крові або кров'яного згустку в плазмін. В свою чергу, плазмін, який володіє протеолітичною ферментативною активністю, зумовлює лізис ниток фібрину кров'яних згустків, деградацію фібриногену та інших протеїнів плазми, у тому числі V (акцелерин) та VII (конвертин) факторів згортання крові. Розчиняє тромби, діючи як на їх поверхні, так і з середини.

Стрептодорназа (стрептококова ДНК-аза) - фермент, який виробляється гемолітичним стрептококом та має властивість розчиняти липкі маси нуклеопротеїнів, мертвих клітин та гною, не впливаючи при цьому на живі клітини та їх фізіологічні функції.

Враховуючи властивості кожного з компонентів та їх синергізм Дістрептаза має розсмоктуючу, антитромботичну дію, покращує доступ антибіотиків та інших лікарських середників у вогнище запалення, сприяє швидкій ліквідації патологічного процесу та відновленню пошкоджених тканин, запобігає розвитку спайкової хвороби. Ректальна форма введення препарату сприяє вищій біодоступності його компонентів, дозволяє уникнути «ефекту первинного проходження», та забезпечує високі концентрації активних речовин в уражених органах малого тазу [2, 3].

Мета дослідження полягала у вивченні результатів використання Дістрептази у комплексній терапії жінок з хронічними ЗЗОМТ.

**МАТЕРІАЛИ ТА МЕТОДИ.** Групу спостереження склали 63 жінки, які перебували на стаціонарному лікуванні у Львівській обласній клінічній лікарні з приводу загострення хронічного сальпінгоофориту, про що свідчила наявність таких симптомів, як больовий синдром, температурна реакція, посилення секреторної функції, порушення менструального циклу. Всім жінкам проведено стандартне клінічне та лабораторне обстеження згідно наказу № 620 МОЗ України [1]. Ультразвукове обстеження проводилось трансабдомінально та трансвагінально на апараті "Aloka 3500 Plus". Оцінювались положення, форма та розміри матки та яєчників, особливості їх ехоструктури, наявність патологічних утворів у порожнині малого тазу. Пацієнткам з непліддям через 1-4 місяці після завершення курсу лікування сальпінгоофориту при відсутності будь-яких ознак запального процесу з метою оцінки прохідності маткових труб проводилась гістеросальпінгографія. Дослідження виконувалось на 5-9-й день менструального циклу на рентгенівському апараті Siemens BD-CX. З допомогою шприца Брауна в порожнину матки вводили 5 мл рентген-контрастної речовини (урографіну) та здійснювали рентгенівський

знімок. Через 10 хв після введення ще 5 мл урографіну рентгенографію повторювали. За рентгенограмами оцінювали форму та розміри матки, рівність контурів порожнини матки, пасаж рентген-контрастної речовини по маткових трубах та її вихід у черевну порожнину. Для обстеження на інфекції, що передаються статевим шляхом, виконувався забір матеріалу з цервікального каналу та проводилось виявлення збудника методом полімеразної ланцюгової реакції.

Всі жінки були поділені на 2 групи: в основну групу увійшли 33 пацієнтки, яким поряд із загальноприйнятою комплексною протизапальною терапією, основним компонентом якої були антибактеріальні препарати широкого спектру дії цефалоспоринового або фторхінолонового ряду та метронідазол, призначався препарат дістрептаза у вигляді ректальних свічок за схемою: перших 3 дні по 1 супозиторію тричі на день, наступні 3 дні по 1 супозиторію двічі на день, і останні 3 дні по 1 супозиторію на день. При виявленні збудника інфекцій, що передаються статевим шляхом, проводилось одночасне лікування статевого партнера. Тривалість антибактеріальної терапії складала 14 днів.

Контрольну групу порівняння склали 30 пацієнток, які отримували традиційну етіо-патогенетичну терапію.

**РЕЗУЛЬТАТИ ДОСЛІДЖЕННЯ ТА ЇХ ОБГОВОРЕННЯ.** Більшість жінок знаходились у віковій групі 20-30 років - 19 пацієнток (57,6 %) основної та 16 (53,3%) контрольної групи, середній вік обстежених жінок склав  $27,8 \pm 6,4$  років.

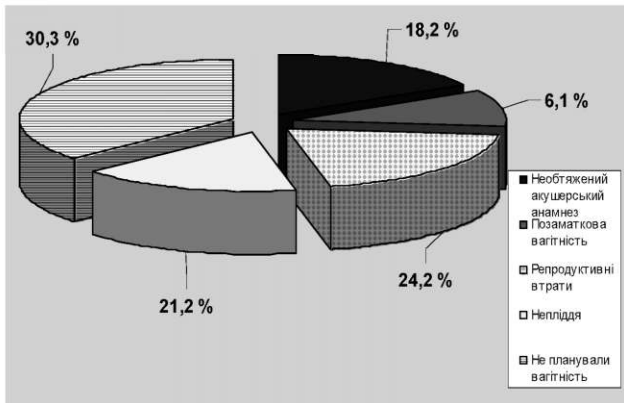
При вивченні репродуктивного анамнезу обстежених жінок встановлено, що нормальні пологи були у 12 (36,4 %) жінок основної та 14 (46,7 %) жінок контрольної групи, позаматкова вагітність мала місце у 2 (6,1 %) та 3 (10 %) пацієнток, непліддям страждали 7 (21,2 %) та 5 (16,7 %) пацієнток, відповідно. Три жінки (9,1 %) з основної та дві (6,7 %) з контрольної групи користувались методом внутрішньоматкової контрацепції. Детальніше репродуктивний анамнез обстежених жінок представлено на діаграмах 1, 2.

Як видно з даних діаграм, за даними акушерсько-гінекологічного анамнезу пацієнток обидві групи спостереження були порівнювані.

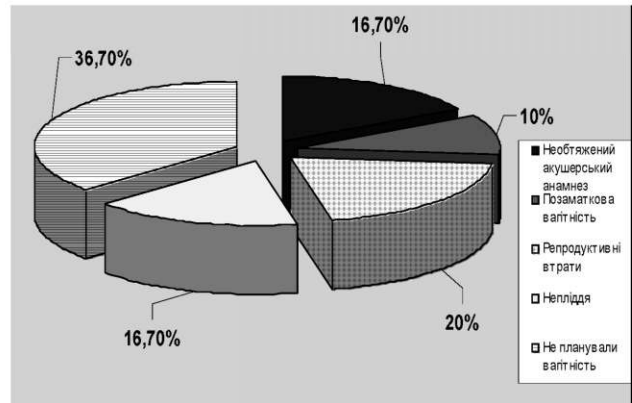
Основною скаргою при поступленні до стаціонару у всіх жінок був тазовий біль, який турбував від декількох днів до декількох тижнів. Підвищення температури спостерігалось у 21 (63,6 %) жінок основної та 20 (66,7 %) контрольної групи, значна лихоманка ( $>38$  °C) спостерігалась у 8 (24,2 %) та 6 (20 %) жінок, відповідно. При бімануальному дослідженні відмічалась болючість, побільшення, обмеження рухомості додатків матки у всіх пацієнток.

Побільшення та гідрофільність структури яєчника при ультразвуковому дослідженні виявлено у 14 (42,4 %) випадків основної та 13 (43,3 %) випадків контрольної групи, наявність тубооваріальних утворів різного розміру - у 11 (33,3 %) та 6 (20 %) жінок, відповідно (рис. 1,2).

При вивченні показників периферичної крові у більшості пацієнток відмічено нейтрофільний лейкоцитоз із зсувом лейкоформули вліво та збільшення швидкості осідання еритроцитів.



Діаграма 1. Репродуктивний анамнез жінок із 330МТ (основна група).



Діаграма 2. Репродуктивний анамнез жінок із 330МТ (контрольна група).

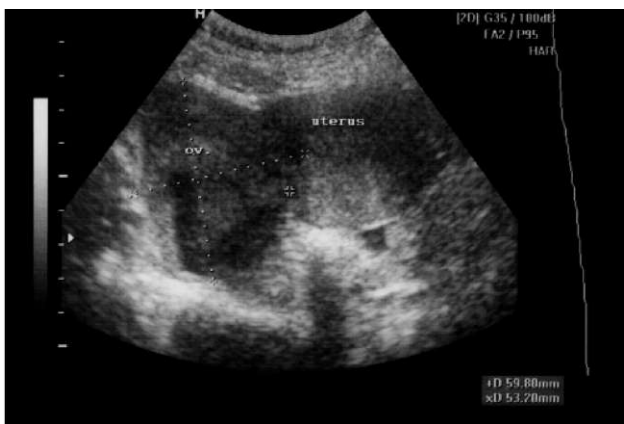

Рис. 1. Хвора М. Правобічний оофорит.

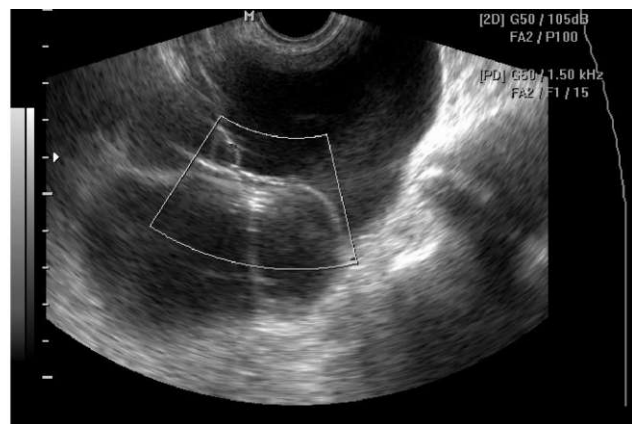


Рис. 2. Хвора К. Тубооваріальний утвор зліва.

При обстеженні специфічні збудники інфекцій, що передаються статевим шляхом (уреаплазми, мікоплазми, хламідії, трихомонади) виявлено у 23 (69,7 %) жінок основної та у 22 (73,3 %) контрольної групи, III-IV ступінь чистоти піхвового вмісту діагностований у всіх пацієнток.

Повну регресію клінічних симптомів захворювання та нормалізацію показників периферичної крові відмічено у 31 пацієнтки (93,9 %) основної групи, що в 1,2 рази вище порівняно з контрольною групою. У 2 жінок (6,1 %) основної групи після завершення курсу лікування персистував ниючий тазовий біль, внаслідок чого

призначено повторний курс Дістрептази за вищевказаною схемою та нестероїдних протизапальних засобів. При аналізі характеру змін вагінальних виділень після проведеного курсу терапії гнійні виділення з піхви спостерігались у 2 (6,7 %) пацієнток контрольної та у жодної пацієнтки основної групи, кількість пацієнток з серозними виділеннями в основній групі спостереження була в 1,8 разів меншою порівняно з контрольною групою.

За даними ультразвукового дослідження в основній групі у жодному випадку не зафіксовано об'ємних утворів малого тазу (рис. 3), тоді як в контрольній групі

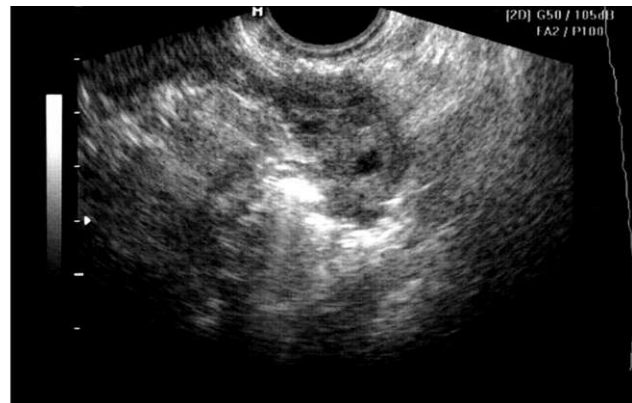
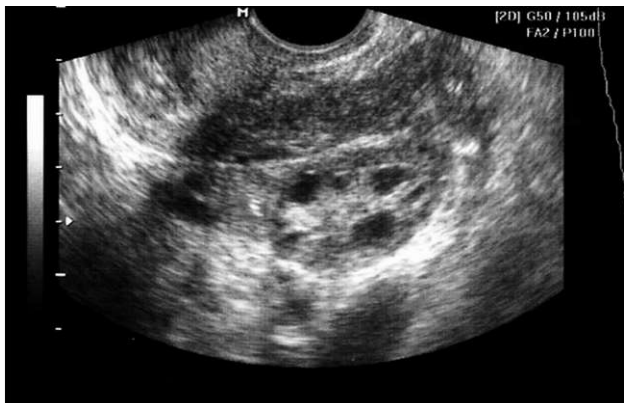


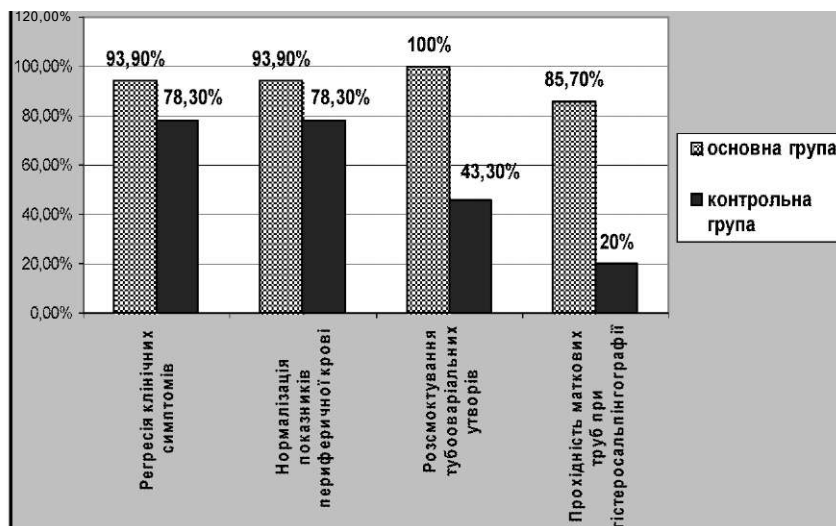
Рис. 3. Хвора М. Основна група спостереження. Стан додатків після лікування: а - правий яєчник; б - лівий яєчник.

## Акушерство та гінекологія

у 2 випадках мало місце прогресування інфекційного процесу (піовар, піосальпінкс), що вимагало оперативного втручання.

Гістеросальпінгографія, яка виконувалась пацієнткам з непліддям після проведеного лікування, констату-

вала проходність маткових труб у 6 з 7 жінок основної та в 1 з 5 пацієнток контрольної групи. Дві жінки з основної групи завагітніли протягом 6 місяців після проведеного курсу лікування, вагітність та пологи у них перебігали без ускладнень (діаграма 3).



Діаграма 3. Результати лікування ЗЗОМТ.

При оцінці безпеки і переносимості Дістрептази серйозних побічних ефектів (в тому числі, алергічних реакцій, маткових кровотеч, кров'янистих виділень з піхви, діареї), достовірно пов'язаних з прийомом препарату, виявлено не було.

**ВИСНОВКИ.** 1. Включення препарату Дістрептаза до складу комплексної терапії жінок з хронічними ЗЗОМТ є безпечним, патогенетично обґрунтованим, сприяє стійкому клінічному ефекту та відновленню функціональної повноцінності репродуктивної системи жінки.

2. Препарат особливо показаний після ЗЗОМТ у жінок, які бажають зберегти репродуктивну функцію, планують вагітність.

**ПЕРСПЕКТИВИ ПОДАЛЬШИХ ДОСЛІДЖЕНЬ.** Враховуючи суттєву роль гемоциркуляторних розладів в патогенезі розвитку ЗЗОМТ, слід вважати доцільним провести поглиблене дослідження особливостей кровообігу органів малого тазу при терапії запальних захворювань з використанням Дістрептази.

### ЛІТЕРАТУРА

1. Наказ №620 МОЗ України «Про організацію надання стаціонарної акушерсько-гінекологічної та неонатологічної допомоги в Україні» від 29.12.2003.

2. Дудчик М.В. Принципи лікування хронічного запального процесу додатків матки // Жіночий лікар. - 2007. - №1. - С. 8-11.

3. Подольский В. В. Эффективность применения препарата Дистрептаза в акушерско-гинекологической практике // Здоровье женщины. - 2007. - №2 (30). - С. 201-204.

4. Уткин Е. В., Подонина Н. М., Кордубайлова Н. И. Роль и место антибактериальной терапии в профилактике нарушений репродуктивной функции у женщин // Антибиотики и химиотерапия. - 2012. - № 7-8. - С. 38-42.

5. Bourret A., Fauconnier A., Brun J.-L. Prise en charge d'une infection genitale haute non compliquée // Journal de Gynecologie Obstetrique et Biologie de la Reproduction. - 2012. - V. 41. - I. 8. - P. 864-874.

6. Derniaux E., Lucereau-Barbier M., Graesslin O. Suivi et conseils après infections gynécologiques hautes // Journal de Gynecologie Obstetrique et Biologie de la Reproduction. - 2012. - V. 41. - I. 8. - P. 922-929.

7. Gradison M. Pelvic inflammatory disease // American Family Physician. - 2012. - № 85(8). - P. 791-796.

8. Quentin R., Verdon R. Les infections genitales hautes : bases microbiologiques du diagnostic et du traitement // Journal de Gynecologie Obstetrique et Biologie de la Reproduction. - 2012. - V. 41. - I. 8. - P. 850-863.

9. Sweet R. Pelvic Inflammatory Disease: Current Concepts of Diagnosis and Management. Current infectious disease reports. - 2012. - V. 14. - I. 2. - P. 194-203.

10. Серов В. Н., Дубницкая Л. В., Тютюнник В. Л. Воспалительные заболевания органов малого таза: диагностические критерии и принципы лечения // Русский медицинский журнал. - 2011. - № 1. - С. 46-51.

11. Сидорова И. С., Шешукова Н. А. Принципы лечения воспалительных заболеваний внутренних половых органов // Акушерство и гинекология. - 2007. - № 4. - С. 65-68.

12. Тихомиров А. Л., Юдаев В. Н., Лубнин Д. М. Современный алгоритм терапии воспалительных заболеваний половой системы // Русский медицинский журнал. - 2003. - № 1. - С. 12-16.

13. Ross J. Pelvic inflammatory disease // Clinical Evidence. - 2006. - № 15. - P. 2176-2182.

Отримано 28.01.14