

©О. Є. Федорців, І. Б. Черноmidз, Н. Б. Бегош

ПОРУШЕННЯ СЕРЦЕВОЇ ДІЯЛЬНОСТІ У ДІТЕЙ, ХВОРИХ НА ПОЗАЛІКАРНЯНУ ПНЕВМОНІЮ

ДВНЗ «Тернопільський державний медичний університет. імені І. Я. Горбачевського МОЗ України»

ПОРУШЕННЯ СЕРЦЕВОЇ ДІЯЛЬНОСТІ У ДІТЕЙ, ХВОРИХ НА ПОЗАЛІКАРНЯНУ ПНЕВМОНІЮ. Обстежено 12S дитини хворих на позалікарняну пневмонію віком від 6 до 14 років. Виявлено клінічні та Е!Г-ознаки порушень серцевої діяльності. Зміни на електрокардіограмі виявлено у SO % обстежених дітей. При неускладненому перебігу пневмонії зміни на Е!Г передусім пов'язані із метаболічними порушеннями, тоді як при ускладненому перебігу захворювання відмічається ознаки легеневої гіпертензії, гіпоксії та порушення провідності.

НАРУШЕНИЕ СЕРДЕЧНОЙ ДЕЯТЕЛЬНОСТИ У ДЕТЕЙ С ВНЕБОЛЬНИЧНОЙ ПНЕВМОНИЕЙ. Обследовано 12S ребенка больных внебольничной пневмонией в возрасте от 6 до 14 лет. Выявлены клинические и Э!Г-признаки нарушения сердечной деятельности. Изменения на электрокардиограмме выявлены у SO % обследованных детей. При неосложненном течении пневмонии изменения на Э!Г прежде всего связаны с метаболіческими нарушениями, тогда как при осложненном течении заболевания отмечается признаки легочной гипертензии, гипоксии и нарушения проводимости.

CARDIAC DISORDERS IN CHILDREN WITH COMMUNITY ACQUIRED PNEUMONIA. We examined 12S child patients with community-acquired pneumonia, aged 6 to 14 years. Established clinical and ECG signs of cardiac activity. Changes in the electrocardiogram detected in SO % of children surveyed. In uncomplicated pneumonia ECG changes primarily related to metabolic disorders, whereas in complicated disease marked signs of pulmonary hypertension, hypoxia and conduction disturbances.

Ключові слова: позалікарняна пневмонія у дітей, кардіоваскулярний синдром, електрокардіографія, порушення серцевої діяльності.

Ключевые слова: внебольничная пневмония у детей, кардиоваскулярный синдром, электрокардиография, нарушение сердечной деятельности.

Keywords: community-acquired pneumonia in children, cardiovascular syndrome, electrocardiography, cardiac disorders.

ВСТУП. Пневмонії є актуальною проблемою сучасної медицини. Захворюваність пневмоніями становить на рік близько 15-20 на 1000 дітей перших трьох років життя і приблизно 5-6 випадків на 1000 дітей старше 3 років [5, 10]. Незважаючи на впровадження у клініку найсучасніших антибактеріальних засобів, смертність від пневмонії залишається досить високою, особливо у дітей раннього віку [2, 7, 10, 11]. Для успішного вирішення діагностичних питань і вироблення тактики лікування необхідна оцінка функціонального стану дихальної та серцево-судинної систем - найбільш вразливих при пневмонії [12].

Треба зазначити, що клінічні, функціональні та морфологічні зміни, що відбуваються в серцево-судинній системі (ССС) при запаленні, як правило, являють собою складний ланцюг причинно-наслідкових і тісно пов'язаних між собою проявів патології. Тому доступні об'єктивної оцінки патологічні зрушення звичайно є результатом одночасного впливу багатьох чинників: гіпоксемії, гіперкапнії, обструкції бронхів і пов'язаних з нею порушень вентиляції, інтоксикації продуктами зміненого метаболізму тканин, патологічним впливом біологічно активних речовин (БАР), порушень реологічних властивостей крові та ін. [8, 9, 12].

Виразність змін серцево-судинної системи і, відповідно, клінічні її прояви залежать від поширеності уражень бронхів і легенів, характеру запалення, а також фази процесу [5].

Значне ураження судинної системи призводить до падіння кров'яного тиску; воно може призвести навіть до колапсу. Чим пізніше від початку захворювання

він настає, тим більш загрозливий характер він має. В окремих випадках колапс призводить до смерті хворого [1,9].

Прояви серцево-судинної недостатності при пневмонії у дітей можуть виникнути через кілька годин після початку хвороби. Це пов'язано з розвивається інтоксикацією і зневоднюванням організму [5, 6]. Клініка гострої серцевої недостатності підрозділяється за ступенем локалізації процесу:

А - гостра правшлуночкова недостатність - розвиток застійних явищ, головним чином у великому колі кровообігу. Симптоми: блідий із синюшним відтінком колір шкіри, синюшність носогубного трикутника, пастозність шкіри обличчя та набряки ніг, задишка, кашель, тахікардія, розміри серця збільшені, біль у печінці та її збільшення;

Б - гостра лівшлуночкова недостатність [5].

Патогенез порушень серцево-судинної системи при пневмонії можна схематично описати таким чином (рис. 1).

Щодо походження судинних змін існують різні думки. Одні пояснюють ці зміни токсичним ураженням судинного центру; інші - безпосереднім токсичним ураженням периферичних судин; третій схильні шукати пояснення переважно в ураженні надирників, яке спостерігається при гострих інфекціях. Можливо, більшою чи меншою мірою впливають всі згадані вище фактори [6, 8, 9, 12].

Метою нашого дослідження було оцінити стан серцевої діяльності у дітей, хворих на поза лікарняну пневмонію, аналізуючи дані електрокардіографії.

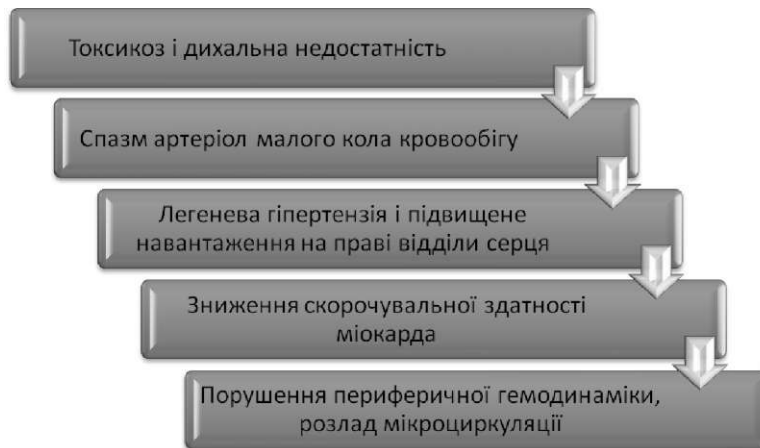


Рис. 1. Схема патогенезу серцево-судинних порушень при гострій пневмонії.

МАТЕРІАЛИ ТА МЕТОДИ. Обстежено 128 дитини хворих на позалікарняну пневмонію віком від 6 до 14 років. Середній вік обстежених дітей складав 9,4 років. Серед них 61 (48 %) хлопчик та 67 (52 %) дівчат. Усі діти, хворі на позалікарняну пневмонію, були розділені на 2 рівні групи по 64 дитини із неускладненим та ускладненим перебігом захворювання. Клініко-лабораторне та рентгенологічне обстеження дітей, хворих на гостру пневмонію, проводили відповідно до критеріїв діагностики пневмонії та оцінки важкості стану згідно наказу МОЗ України №18 від 13.01.2005 р. про затвердження Протоколів надання медичної допомоги дітям за спеціальністю "Дитяча пульмонологія" [4]. Проаналізовано результати ЕКГ проведені дітям в перші 48 годин лікування.

РЕЗУЛЬТАТИ ДОСЛІДЖЕННЯ ТА ЇХ ОБГОВОРЕННЯ. Нами встановлено, що клінічні прояви серцево-судинних порушень (кардіоваскулярний синдром) є найчастішим ускладненням гострої поза лікарняної пневмонії у дітей. Серед усіх ускладнень кардіоваскулярний синдром діагностовано у 30 % випадків.

Виражена тахікардія відмічалася у 3 (4,7 %) дітей із другої групи та 29 (45,3 %) дітей із третьої групи. Брадикардія виявлена у однієї дитини із важким перебігом пневмонії, що складає 1,6 %.

Артеріальний тиск нижче вікової норми спостерігався у 4 (12,5 %) дітей із першої групи, 16 (25,0 %) дітей із другої групи та 11 (17,2 %) дітей із третьої

групи. Гіпертензія виявлена у 2 (6,3 %) дітей із I групи, 7(10,9 %) дітей із другої групи та у 25 (39,1 %) дітей із третьої групи.

Зміни на ЕКГ подані у таблиці 1. У дітей із неускладненим перебігом пневмонії виявлені зміни представлені переважно тахікардією, ознаками гіпоксії міокарда та порушенням внутрішньо-шлуночкової провідності. Ці зміни передусім пов'язані із інтоксикаційним синдромом та метаболічними порушеннями. При ускладненому перебігу захворювання зростає відсоток ознак перевантаження серця (лівого передсердя та правого шлуночка) що пов'язано із гіпертензією у малому колі кровообігу. Ознаки гіпоксії міокарда зустрічались у цій групі в 3 рази частіше ніж при неускладненому перебігу захворювання. Зростає і кількість дітей із аритміями у дітей із ускладненим перебігом пневмонії.

Таким чином встановлено, що у дітей із позалікарняною пневмонією виявлені ЕКГ-ознаки змін серцевої діяльності більш як у 80 % випадків. При неускладненому перебігу пневмонії зміни на ЕКГ передусім пов'язані із метаболічними порушеннями, тоді як при ускладненому перебігу захворювання відмічається ознаки легеневої гіпертензії, гіпоксії та порушення провідності. Це свідчить про необхідність метаболічної підтримки роботи серцевого м'яза та корекції важких кардіопорушень.

ВИСНОВКИ. 1. Одним із найчастіших ускладнень гострої позалікарняної пневмонії у дітей є кардіовас-

Таблиця 1. Характеристика змін на електрокардіограмі обстежених дітей

Зміни на ЕКГ	Неускладнена пневмонія (n-64)		Ускладнена пневмонія (n-64)		Всього (n-128)	
	п	%	п	%	п	%
Синусова тахікардія	14	21,9	34	53,1	48	30,0
Перевантаження лівого передсердя	3	4,7	12	18,8	15	9,4
Перевантаження правого шлуночка	1	1,6	15	23,4	16	10,0
Ознаки гіпоксії міокарду	18	28,1	48	75,0	66	41,3
Порушення внутрішньо-шлуночкової провідності	22	34,4	22	34,4	44	27,5
Порушення процесів реполяризації в міокарді	2	3,1	8	12,5	10	6,3
Неповна блокада правої ніжки пучка Гіса	2	3,1	6	9,4	8	5,0
Передсердний ектопічний ритм	3	4,7	10	15,6	13	8,1
Синусова аритмія	6	9,4	9	14,1	15	9,4
Перевантаження лівого шлуночка	0	0	1	1,6	1	0,6
Інші	3	4,7	9	14,1	12	7,5

кулярний синдром, що проявлявся як зміною системної гемодинаміки та мікроциркуляції, так і серцевими порушеннями.

2. У дітей із позалікарняною пневмонією виявлені ЕКГ-ознаки змін серцевої діяльності більш як у 80 % випадків. При неускладненому перебігу пневмонії зміни на ЕКГ передусім пов'язані із метаболічними порушеннями, тоді як при ускладненому перебігу захворювання відмічається ознаки легеневої гіпертензії, гіпоксії та порушення провідності.

3. Лікування гострої поза лікарняної пневмонії у дітей повинно включати засоби для корекції виявлених серцево-судинних порушень.

ЛІТЕРАТУРА

1. Гельцер Б. И. !линико-функциональная оценка суточной динамики артериального давления у больных пневмонией [Текст] / Б. И. Гельцер, В. Н. !отельников, Т. А. Бродская // Тер. арх. - 2003. - Т.75, № 3. - С. 40-44.

2. «пнические рекомендации. Педиатрия (Пневмония у детей) [Текст] / Под ред. А. А. Баранова. - М.: ГЭОТАР-Медиа, 2005. - 2S с.

3. !уренкова И. Г. Особенности нарушений гемодинамики и возможные механизмы формирования острого легочного сердца у больных внебольничной пневмонией [Текст] / И. Г. !уренкова, В. А. Яковлев // Вестник российской военно-медицинской академии. - 2012 - № 1(37) - С. 296-300.

4. Про затвердження Протоколів надання медичної допомоги дітям за спеціальністю "Дитяча пульмонологія" : Наказ МОЗ України № 1S від 13.01.05 [Електронний ресурс] Режим доступу: http://www.moz.gov.ua/ua/portaidn_20050113_1S.html.

5. Детские болезни [Текст] : Учеб. для студ. педиатр. фак-тов мед. вузов: В 2 т.: Т. 1 / Н. П. Шабалов. - СПб. : Питер, 2002. - S29 с.

6. Corraies-Medina V.F. Acute pneumonia and the cardiovascular system [Text] / V.F. Corraies-Medina, D. M. Musher,

ПЕРСПЕКТИВИ ПОДАЛЬШИХ ДОСЛІДЖЕНЬ.

Потребує подальших досліджень розробка методів корекції метаболічних змін міокарду, порушень системної гемодинаміки та мікроциркуляції. Відкритим залишається питання патогенезу кардіоваскулярних порушень, а зокрема роль вегетативної нервової системи, токсикозу, ендотеліальної дисфункції та інших можливих ланок розвитку змін зі сторони серцевого м'язу та судин.

S. Shachkina, J. A. Chirinos // Lancet - 2013. - V. 381. - P. 496-505

7. Metlay J. Testing strategies in the initial management of patients with community-acquired pneumonia [Text] / J. Metlay, M. Fine // Ann. intern. med. - 2003. - Vol. 138. - P. 109-118.

8. Seedat M. A. A study of acute community-acquired pneumonia, including details of cardiac changes [Text] / M. A. Seedat, C. Feldman, J. Skoularigis et al. // Q J Med. - 1993. - V. 86. - P. 669-675.

9. Singanayagam A. Is community-acquired pneumonia an independent risk factor for cardiovascular disease? [Text] / A. Singanayagam, D. H. Elder, J. D. Chalmers // Eur. Respir. J. - 2012. - V. 39. - P. 187-196.

10. UNICEF/WHO, Pneumonia: The Forgotten Killer of Children. 2006. [Electronic resource] Access mode: http://www.unicef.org/publications/files/Pneumonia_The_Forgotten_Killer_of_Children.pdf.

11. Yamazaki T. Epidemiology of Community-Acquired Pneumonia in Children [Text] / T. Yamazaki, K. Murayama, A. Ito [et al.] // Pediatrics. - 2005. - Vol. 115. - P. 517.

12. Ylten F. Cardiovascular changes in children with pneumonia [Text] / F. Ylten, F. Penocak, P. Zorlu, T. Tezic // The Turkish Journal of Pediatrics. - 2003. - V.45. - P. 306-310.

Отримано 15.01.14