

©Т. О. Басюга, В. М. Костюк

ДВНЗ «Івано-Франківський національний медичний університет»

СТРУКТУРНО-ФУНКЦІОНАЛЬНІ ОСОБЛИВОСТІ ПЛАЦЕНТИ ПРИ МАЛОВОДДІ ВАГІТНИХ

СТРУКТУРНО-ФУНКЦІОНАЛЬНІ ОСОБЛИВОСТІ ПЛАЦЕНТИ ПРИ МАЛОВОДДІ ВАГІТНИХ. На підставі результатів власних досліджень та даних літературних джерел був проведений аналіз особливостей перебігу та наслідків вагітностей у жінок із маловоддям, стану плодів і новонароджених у зіставленні з морфологічними особливостями посліду.

СТРУКТУРНО-ФУНКЦИОНАЛЬНЫЕ ОСОБЕННОСТИ ПЛАЦЕНТЫ ПРИ МАЛОВОДИИ БЕРЕМЕННЫХ. На основании результатов собственных исследований и данных литературных источников был проведен анализ особенностей течения и последствий беременности у женщин с маловодием, состояния плодов и новорожденных в сопоставлении с морфологическими особенностями последа.

STRUCTURAL AND FUNCTIONAL FEATURES OF THE PLACENTA DURING PREGNANCY OLYGOHYDRAMNIONS. Based on the results of our research and literature data we have analyzed the characteristics of the course and pregnancy outcomes in women with oligohydramnios, the fetus and the newborn in comparison with morphological features of litter.

Ключові слова: плацента, плідні оболонки, маловоддя.

Ключевые слова: плацента, плодные оболочки, маловодие.

Key words: placenta, fruitful shell, oligohydramnios.

ВСТУП. Профілактика акушерських та перинатальних ускладнень залишається одним із найбільш важливих пріоритетів у сучасній медицині. Численні дослідження етіології та патогенезу ускладнень перебігу вагітностей, використання вдосконалених лікувально-діагностичних заходів доводять, що частота плацентарної дисфункції зростає і досягає понад 70 % та не має тенденції до зниження [1, 3]. Рядом авторів маловоддя розглядається як наслідок фето-плацентарних порушень і є важливим діагностичним критерієм внутрішньоутробного стану плода [4]. При маловодді хронічна плацентарна недостатність виявляється у 85,5 % [5, 6]. У всіх вагітних із помірним та вкрай помірним маловоддям у другому та третьому триместрах вагітності була діагностована хронічна плацентарна недостатність [7, 8]. В результаті такого стану розвивається гіпоксія плода, затримка його росту і, як наслідок, відбувається централізація кровообігу, яка веде до зменшення ембріональної сечі, зниження секреції респіраторного тракту і розвиток маловоддя [8].

МАТЕРІАЛИ ТА МЕТОДИ. Ми спостерігали 90 пацієнток із хронічним маловоддям та ознаками порушення фетоплацентарного кровообігу (ФПК) в терміні вагітності 28–34 тижні. Жінок, які вперше народжували, було 40 (44,4 %), повторнонароджуючих – 50 (55,6 %). Діагностовано затримку внутрішньоутробного розвитку плода в 33 (36 %), загрозу передчасних пологів у 19 (21,1 %), виявлені ознаки внутрішньоутробного інфікування плода у 37 (41,1 %). Вагітні були поділені на 2 групи. I група включала 45 пацієнток, які отримали терапію, направлену на покращення ФПК за загальноприйнятою методикою [Серов В. Н. и соавт., 2013], II група – 45 вагітних, яким до комплексного лікування додавали 4,2 % розчин L-аргініну в кількості 100 мл довенно один раз на день протягом 5 днів, з

наступним переходом на пероральну форму 5 мл 3 рази на день протягом 14 днів. Контрольна група складала 30 здорових жінок без ознак маловоддя та порушень ФПК. Після розродження проведено морфологічне дослідження 120 плацент даних жінок.

Морфологічне дослідження посліду виконували на органному, тканинному та клітинному рівнях. Вивчення органного рівня організації посліду передбачало визначення основних органометричних параметрів плаценти, пуповини та вільних плодових оболонок, оцінки варіанта прикріплення пуповини до плаценти, типу розгалуження судин хоріальної пластинки, описової характеристики материнської поверхні народженої плаценти з оцінкою особливостей будови котиледонів. Визначалася маса кожної плаценти без оболонок з куксою пуповини не більше 1 см.

Отримані мікропрепарати аналізували на мікроскопі Carl ZEISS Axiostar plus (Microlmaning, Німеччина), обладнаному фотокамерою Canon G 10 для отримання цифрових зображень.

РЕЗУЛЬТАТИ ДОСЛІДЖЕННЯ ТА ЇХ ОБГОВОРЕННЯ. У всіх досліджуваних групах проводили визначення основних органометричних параметрів плаценти, пуповини та вільних плодових оболонок, оцінки варіанта прикріплення пуповини до плаценти (табл. 1).

Вивчали стан навколоплідного простору, ворсинкового дерева та пуповини.

У першій досліджуваній групі відзначалися зміни запального та дистрофічного характеру в екстраплацентарній мембрані (гладкий хоріон), ворсинковому дереві та пуповині. Так, у плідних оболонках спостерігали картину паріетального децидуїту, що проявлялося появою сегментоядерних лейкоцитів та лімфоцитів у децидуальній оболонці та шарі цитотрофобласта без ознак ураження амніотичного епітелію (30 випадків – 66,5 %) (рис. 1).

Таблиця 1. Основні органометричні показники плаценти, пуповини та плідних оболонок

Показник/група	Контрольна група	I група	II група
Маса плаценти (г)	584,3±12,3	560,0±11,7	579,0±21,4
Товщина плаценти (см)	2,8±0,4	3,2±0,3	2,9±0,3
Об'єм плаценти (см ³)	544,0±1,8	461,0±2,2	487,6±4,5
Площа материнської поверхні (см ²)	344,0±2,0	257,0±4,0	284,3±3,7
Прикріплення пуповини (к-сть випадків)	центральне	19	28
	субцентральне	8	11
	бокове	2	5
	оболонкове	1	1
Довжина пуповини	66,0±2,3	58,5±3,4	56,4±1,9
Плацентарно-плодовий коефіцієнт	0,15±0,01	0,128±0,02	0,141±0,006

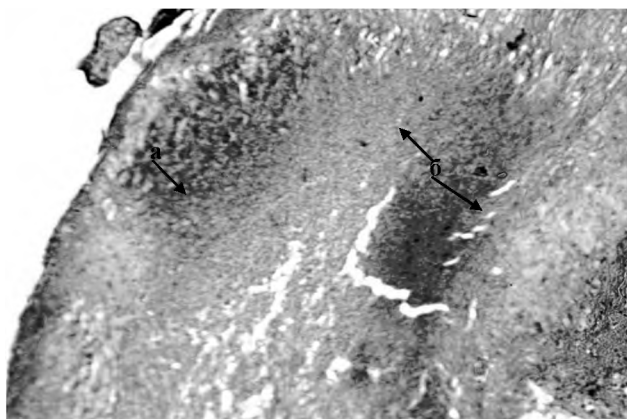


Рис. 1. Амніотичний епітелій (а) та клітинна запальна інфільтрація (б) децидуальної оболонки та шару цитотрофобласта в складі плідних оболонок при маловодді у поєднанні з TORCH-інфекцією у жінок, що отримували стандартне лікування. Забарвлення гематоксиліном і еозином. Зб.: ок. 10, об. 20. Протокол дослідження № 6.

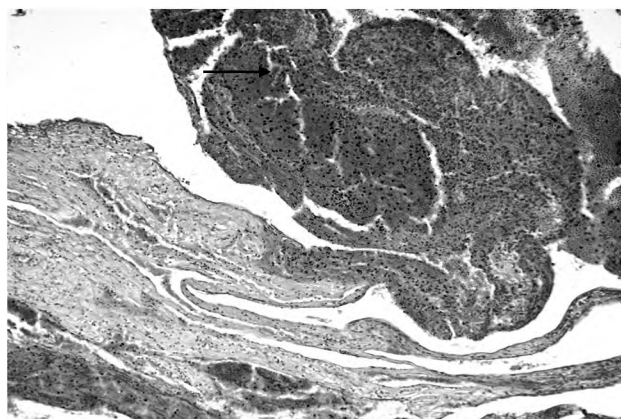


Рис. 2. Тотальний мембраніт (↑) у порівнянні із частково збереженими плідними оболонками при маловодді у поєднанні з TORCH-інфекцією у жінок, що отримували стандартне лікування. Забарвлення гематоксиліном і еозином. Зб.: ок. 10, об. 10. Протокол дослідження № 6.

У 24-х випадках (53,3 %) визначався розвиток тотального мембраніту із запальною інфільтрацією всіх шарів плідних оболонок та некротичними змінами амніотичного епітелію (рис. 2).

У плацентарному амніоні та епітелії пуповини визначалися дистрофічні зміни у вигляді вакуолізації цитоплазми децидуальних клітин та клітин периферичного цитотрофобласта (35 випадків – 77,7 %) і набряку субепітеліальних сполучнотканинних волокон (32 випадки – 71,1 %) (рис. 3).

Аналіз гістологічної будови вільозного дерева показав розвиток помірного ступеня плацентарної недостатності, що проявлялося появою проміжних зрілих та поодиноких проміжних незрілих ворсин хоріона.

У другій досліджуваній групі також відзначалися зміни дистрофічного та запального характеру, але в значно меншій мірі. Так, розвиток парієтального децидуїту відмічено у 12 випадках – 26,6 %, тотального мембраніту – у 8 випадках (17,7 %). Натомість у плідних оболонках переважали атрофічні процеси децидуальної тканини при відносно збереженому амніотичному епітелії та частковим заміщенням децидуального шару щільною сполучною тканиною (рис. 4).

Як і в попередній групі, в плацентарному амніоні та епітелії пуповини визначалися дистрофічні зміни у вигляді вакуолізації цитоплазми клітин (28 випадків

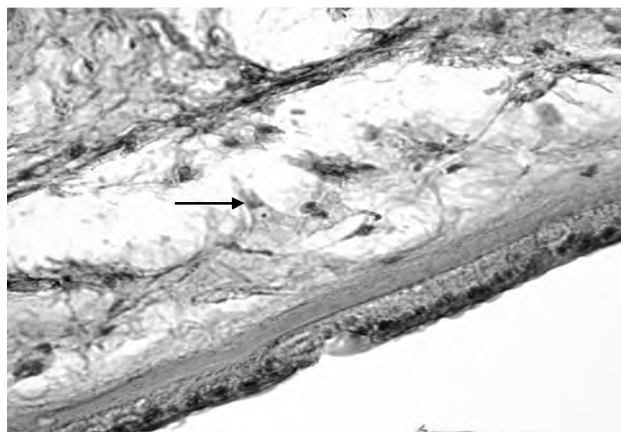


Рис. 3. Набряк субепітеліальних сполучнотканинних волокон (↑) у складі плацентарного амніона при маловодді у поєднанні з TORCH-інфекцією у жінок, що отримували стандартне лікування. Забарвлення гематоксиліном і еозином. Зб.: ок. 10, об. 40. Протокол дослідження № 6.

– 62,2 %) та набряку субепітеліальних сполучнотканинних волокон (22 випадки – 48,8 %).

Ворсинковий хоріон у досліджуваній групі був представлений переважно термінальними та термі-

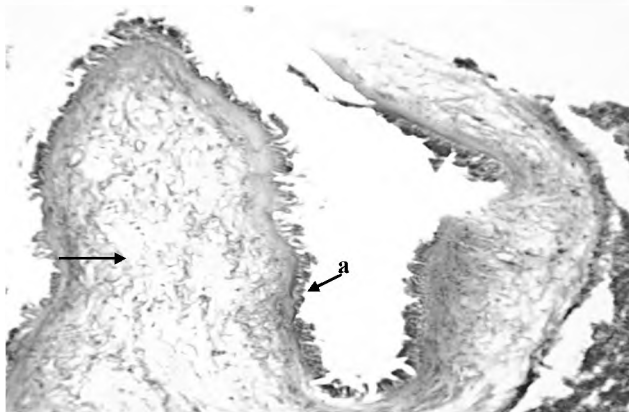


Рис. 4. Заміщення децидуального шару плідних оболонок сполучнотканинними волокнами (↑) при частково збереженому амніотичному епітелії (а). Плацента при маловодді у поєднанні з TORCH-інфекцією у жінок, що отримували стандартне лікування та аргінін. Забарвлення гематоксиліном і еозином. Зб.: ок. 10, об. 40. Протокол дослідження № 6.

нальними спеціалізованими ворсинами з наявністю поодиноких проміжних зрілих ворсин, що відповідає картині хронічної плацентарної недостатності легкого ступеня.

ВИСНОВКИ. У групі жінок з маловоддям у поєднанні із порушеннями фетоплацентарного комп-

лексу, що отримували стандартне лікування, переважали ознаки запалення плідних оболонок з розвитком некротичних змін.

У групі жінок з маловоддям у поєднанні із порушеннями фетоплацентарного комплексу, що отримували загальноприйняте лікування та L-аргінін, переважали дистрофічні процеси у вигляді вакуолізації цитоплазми клітин плідних оболонок та набряку субепітеліальних сполучнотканинних волокон.

Недостатній рівень диференціації ворсинкового дерева дозволяє стверджувати про розвиток плацентарної недостатності у двох досліджуваних групах, причому у першій групі жінок, що отримували стандартне лікування без додавання L-аргініну, такі процеси були виражені яскравіше.

ПЕРСПЕКТИВИ ПОДАЛЬШИХ ДОСЛІДЖЕНЬ. Перспективою подальших досліджень в даному напрямку, на нашу думку, є отримання комплексу якісних та кількісних патоморфологічних критеріїв, що дозволить провести детальний аналіз змін структур посліду при різноманітних патологічних впливах протягом вагітності. Встановлення ролі морфологічних змін плаценти в розвитку фетоплацентарної дисфункції при вагітності, яка ускладнена розвитком маловоддя, шляхом проведення патоморфологічного дослідження структур посліду є однією із ланок подальшого комплексного вивчення та створення прогностичних маркерів розвитку патології фетоплацентарного комплексу у вагітних жінок із хронічним маловоддям.

СПИСОК ЛІТЕРАТУРИ

1. Климов В. А. Стадии эндотелиальной дисфункции в фетоплацентарном комплексе при осложненном течении беременности / В. А. Климов // Вопросы гинекологии, акушерства и перинатологии. – 2008. – Т.7, № 4. – С. 25–28.
2. Коньков Д. Г. Особенности гемодинамического обеспечения беременности на фоне гестационной эндотелиопатии / Д. Г. Коньков // Таврический медико-биологический вестник. – 2012. – Т.15, № 2, ч. 1. – С.158–161.
3. Воскресенский С. Л. Оценка состояния плода. Кардиотокография. Допплерометрия. Биофизический профиль / С. Л. Воскресенский. – Мн. : Книжный дом, 2004.
4. Про затвердження клінічних протоколів з акушерської та гінекологічної допомоги : Наказ МОЗ України від 15.07.11 № 417.
5. Декларацийний патент на корисну модель України, МПК G01N 33/48. Спосіб доклінічної діагностики гестаційної ендотеліопатії / Запорожан В. М., Галич С. Р., Коньков Д. Г. – № u20121377; заявл.09.02.12.
6. Функция эндотелия и маточно-плодово-плацентарный кровоток у беременных с артериальной гипертензией / Р. И. Стрюк, Ю. М. Бухонкина, В. А. Смирнова, Г. В. Чижова // Кардиология. – 2010. – № 4. – С. 18–22.
7. Морфофункциональные изменения в плаценте при плацентарной недостаточности различной степени тяжести / А. Н. Стрижаков, И. Н. Волощук, Е. В. Тимохина, У. А. Козлова // Вопросы гинекологии, акушерства и перинатологии. – 2010. – Т. 9. № 2. – С. 5–11.
8. Давиденко І. С. Гістологічні критерії зрілості хоріального дерева для діагностики передчасного або уповільненого дозрівання плаценти людини / І. С. Давиденко, О. А. Тюленєва, А. В. Гошовська // Буковинський медичний вісник. – 2011. – Т. 15. № 1. – С. 127–130.

Отримано 27.02.15